This is a digital copy of a book that was preserved for generations on library shelves before it was carefully scanned by Google as part of a project to make the world's books discoverable online.

It has survived long enough for the copyright to expire and the book to enter the public domain. A public domain book is one that was never subject to copyright or whose legal copyright term has expired. Whether a book is in the public domain may vary country to country. Public domain books are our gateways to the past, representing a wealth of history, culture and knowledge that's often difficult to discover.

Marks, notations and other marginalia present in the original volume will appear in this file - a reminder of this book's long journey from the publisher to a library and finally to you.

**Usage guidelines**

Google is proud to partner with libraries to digitize public domain materials and make them widely accessible. Public domain books belong to the public and we are merely their custodians. Nevertheless, this work is expensive, so in order to keep providing this resource, we have taken steps to prevent abuse by commercial parties, including placing technical restrictions on automated querying.

We also ask that you:

+ *Make non-commercial use of the files* We designed Google Book Search for use by individuals, and we request that you use these files for personal, non-commercial purposes.

+ *Refrain from automated querying* Do not send automated queries of any sort to Google's system: If you are conducting research on machine translation, optical character recognition or other areas where access to a large amount of text is helpful, please contact us. We encourage the use of public domain materials for these purposes and may be able to help.

+ *Maintain attribution* The Google "watermark" you see on each file is essential for informing people about this project and helping them find additional materials through Google Book Search. Please do not remove it.

+ *Keep it legal* Whatever your use, remember that you are responsible for ensuring that what you are doing is legal. Do not assume that just because we believe a book is in the public domain for users in the United States, that the work is also in the public domain for users in other countries. Whether a book is still in copyright varies from country to country, and we can't offer guidance on whether any specific use of any specific book is allowed. Please do not assume that a book's appearance in Google Book Search means it can be used in any manner anywhere in the world. Copyright infringement liability can be quite severe.

**About Google Book Search**

Google's mission is to organize the world's information and to make it universally accessible and useful. Google Book Search helps readers discover the world's books while helping authors and publishers reach new audiences. You can search through the full text of this book on the web at `http://books.google.com/`

**Über dieses Buch**

Dies ist ein digitales Exemplar eines Buches, das seit Generationen in den Regalen der Bibliotheken aufbewahrt wurde, bevor es von Google im Rahmen eines Projekts, mit dem die Bücher dieser Welt online verfügbar gemacht werden sollen, sorgfältig gescannt wurde.

Das Buch hat das Urheberrecht überdauert und kann nun öffentlich zugänglich gemacht werden. Ein öffentlich zugängliches Buch ist ein Buch, das niemals Urheberrechten unterlag oder bei dem die Schutzfrist des Urheberrechts abgelaufen ist. Ob ein Buch öffentlich zugänglich ist, kann von Land zu Land unterschiedlich sein. Öffentlich zugängliche Bücher sind unser Tor zur Vergangenheit und stellen ein geschichtliches, kulturelles und wissenschaftliches Vermögen dar, das häufig nur schwierig zu entdecken ist.

Gebrauchsspuren, Anmerkungen und andere Randbemerkungen, die im Originalband enthalten sind, finden sich auch in dieser Datei – eine Erinnerung an die lange Reise, die das Buch vom Verleger zu einer Bibliothek und weiter zu Ihnen hinter sich gebracht hat.

**Nutzungsrichtlinien**

Google ist stolz, mit Bibliotheken in partnerschaftlicher Zusammenarbeit öffentlich zugängliches Material zu digitalisieren und einer breiten Masse zugänglich zu machen. Öffentlich zugängliche Bücher gehören der Öffentlichkeit, und wir sind nur ihre Hüter. Nichtsdestotrotz ist diese Arbeit kostspielig. Um diese Ressource weiterhin zur Verfügung stellen zu können, haben wir Schritte unternommen, um den Missbrauch durch kommerzielle Parteien zu verhindern. Dazu gehören technische Einschränkungen für automatisierte Abfragen.

Wir bitten Sie um Einhaltung folgender Richtlinien:

+ *Nutzung der Dateien zu nichtkommerziellen Zwecken* Wir haben Google Buchsuche für Endanwender konzipiert und möchten, dass Sie diese Dateien nur für persönliche, nichtkommerzielle Zwecke verwenden.

+ *Keine automatisierten Abfragen* Senden Sie keine automatisierten Abfragen irgendwelcher Art an das Google-System. Wenn Sie Recherchen über maschinelle Übersetzung, optische Zeichenerkennung oder andere Bereiche durchführen, in denen der Zugang zu Text in großen Mengen nützlich ist, wenden Sie sich bitte an uns. Wir fördern die Nutzung des öffentlich zugänglichen Materials für diese Zwecke und können Ihnen unter Umständen helfen.

+ *Beibehaltung von Google-Markenelementen* Das "Wasserzeichen" von Google, das Sie in jeder Datei finden, ist wichtig zur Information über dieses Projekt und hilft den Anwendern weiteres Material über Google Buchsuche zu finden. Bitte entfernen Sie das Wasserzeichen nicht.

+ *Bewegen Sie sich innerhalb der Legalität* Unabhängig von Ihrem Verwendungszweck müssen Sie sich Ihrer Verantwortung bewusst sein, sicherzustellen, dass Ihre Nutzung legal ist. Gehen Sie nicht davon aus, dass ein Buch, das nach unserem Dafürhalten für Nutzer in den USA öffentlich zugänglich ist, auch für Nutzer in anderen Ländern öffentlich zugänglich ist. Ob ein Buch noch dem Urheberrecht unterliegt, ist von Land zu Land verschieden. Wir können keine Beratung leisten, ob eine bestimmte Nutzung eines bestimmten Buches gesetzlich zulässig ist. Gehen Sie nicht davon aus, dass das Erscheinen eines Buchs in Google Buchsuche bedeutet, dass es in jeder Form und überall auf der Welt verwendet werden kann. Eine Urheberrechtsverletzung kann schwerwiegende Folgen haben.

**Über Google Buchsuche**

Das Ziel von Google besteht darin, die weltweiten Informationen zu organisieren und allgemein nutzbar und zugänglich zu machen. Google Buchsuche hilft Lesern dabei, die Bücher dieser Welt zu entdecken, und unterstützt Autoren und Verleger dabei, neue Zielgruppen zu erreichen. Den gesamten Buchtext können Sie im Internet unter `http://books.google.com` durchsuchen.



A.E.S.

# Fortschritte

auf dem Gebiete der

# Röntgenstrahlen

Unter Mitwirkung von

Prof. Dr. **v. Bramann** in Halle, Prof. Dr. **v. Bruns** in Tübingen, Geh. Med.-Rat Prof. Dr. **Curschmann** in Leipzig, Geh. Med.-Rat Prof. Dr. **Czerny** in Heidelberg, Prof. Dr. **Forster** in Bern, Prof. Dr. **Grunmach** in Berlin, Prof. Dr. **Henschen** in Upsala, Prof. Dr. **Hoffa** in Würzburg, Prof. Dr. **Kölliker** in Leipzig, Prof. Dr. **Krause** in Altona, Oberarzt Dr. **Kümmell** in Hamburg, Oberarzt Dr. **Carl Lauenstein** in Hamburg, Prof. Dr. **Lenhartz** in Hamburg, Prof. Dr. **Lennander** in Upsala, Prof. Dr. **Oberst** in Halle, Geh. Med.-Rat Prof. Dr. **Riedel** in Jena, Prof. Dr. **Rumpf** in Hamburg, Geh. Med.-Rat Prof. Dr. **Schede** in Bonn, Prof. Dr. **F. Schultze** in Bonn, Oberarzt Dr. **Sick** in Hamburg, Geh. Reg.-Rat Prof. Dr. **Slaby** in Charlottenburg, Generaloberarzt Dr. **Schjerning** in Berlin, Generaloberarzt Dr. **Stechow** in Berlin, Prof. Dr. **Voller** in Hamburg, Dr. **Walter** in Hamburg u. Geh. Med.-Rat Prof. Dr. **J. Wolff** in Berlin

herausgegeben von

**Professor Dr. med. Deycke und Dr. med. Albers-Schönberg**

**Dritter Band**

THE FRANCIS A. COUNTWAY
LIBRARY OF MEDICINE
BOSTON, MA

NOV 01 2003

**Hamburg**
Lucas Gräfe & Sillem
1899—1900

BOSTON MEDICAL
MAR 1 1902
LIBRARY.

2717

CATALOGUED
MAR 1 1902
E. H. B.

# Inhalt.


Seite

**Schmidt, Chr.,** Kasuistische Beiträge zur Röntgenuntersuchung aus dem Krankenhause Herisau und der eigenen Praxis (Tafel I, II, III, IV) . . . . . 1
**Sjögren, T.,** Zur Technik der Zahnröntgographie (Tafel V, Fig. 1—10) . . . . . 15
**Vollbrecht,** Ein Fall von Osteomyelitis radii dextri (Tafel V, Fig. 11—14) . . . . . 16
**Wildt, A.,** Ein Beitrag zur Technik . . . . . 17
**von Wyss, R.,** Beitrag zur Kenntnis der Entwicklung des Skelettes von Kretinen und Kretinoiden I 18
**Ziegler W.,** Einige Erfahrungen bei Röntgenaufnahmen . . . . . 27
**Albers-Schönberg,** Zur Technik . . . . . 30
**Wilms, M.,** Arthropathie, Myositis ossificans und Exostosenbildung bei Tabes (Tafel VII, Fig. 1—3) 39
**von Wyss, R.,** Beitrag zur Kenntnis der Entwicklung des Skelettes von Kretinen und Kretinoiden II (Tafel VI) . . . . . 48
**Kronacher,** Heteroplastische Erfahrungen (Tafel VIII) . . . . . 59
**Precht, J.,** Die photographische Wirkung der Röntgenstrahlen . . . . . 64
**Sträter,** Ein Fall von Polydaktylie des Daumens (Tafel VI, Fig. 7) . . . . . 65
**Walter, B.,** Physikalisch-technische Mitteilungen. (Über die Becquerelstrahlen, eine den Röntgenstrahlen nahe verwandte Erscheinung.) (Tafel IX) . . . . . 66
**Maier, M.,** Wellenlänge der Röntgenstrahlen . . . . . 76
**von Wyss, R.,** Beitrag zur Kenntnis der Entwicklung des Skelettes von Kretinen und Kretinoiden III (Tafel X und XI) . . . . . 87
**Rieder, H.,** und **Rosenthal, J.,** Über Moment-Röntgenaufnahmen (Tafel XII, Fig. 1 u. 2) . . . . 100
**Lauenstein, C.,** Zur Bedeutung der Röntgenstrahlen für die Erkenntnis krankhafter Veränderungen an den Gelenkknorpeln (Tafel XII, Fig. 3) . . . . . 102
**Vollbrecht,** Fall von Fractura olecrani. Heilung durch Knochennaht. Zwei Fälle von isolierter Talusfraktur (Tafel XIII) . . . . . 103
**Levy-Dorn,** Eine Kasette für Aufnahme mehrerer Röntgenbilder hintereinander . . . . . 107
**Freund, L.,** und **Schiff, E.,** Weitere Anwendungsgebiete der Radiotherapie (Tafel XIV) . . . . 109
**Dollinger, F.,** Dritter Bericht über die Anwendung der Röntgenstrahlen auf dem Gebiete der Medizin in Frankreich . . . . . 111
**Hoffa, A.,** Über multiple cartilaginäre Exostosen (Tafel XV u. XVI) . . . . . 127
**Bade, P.,** Die Ossification des menschlichen Fuss-Skeletts nach Röntgogrammen (Tafel XVII, XVIII, XIX (Fig. 1—40) . . . . . 134
**Albers-Schönberg,** Die Röntgographie mit dem elektrolytischen Unterbrecher (Wehnelt) . . . . 140
**Kölliker, Th.,** Mehrfache Brüche von Fingerphalangen (Tafel XVI, Fig. a u. b) . . . . . 147
**Dollinger, F.,** Dritter Bericht über die Anwendungen der Röntgenstrahlen auf dem Gebiete der Medizin in Frankreich (Schluss) . . . . . 147
**Hildebrand, H.,** Über einen neuen Apparat zur Herstellung von stereoskopischen Röntgenbildern (Tafel XX) . . . . . 171
**Brunner, C.,** Über den Stück-Längsbruch der Knochendiaphyse (Tafel XXI, Fig. 1 u. 2) . . . . 174
**Roloff,** Über den Spaltfuss (Tafel XXI, Fig. 4, 5, 6) . . . . . 179
**Deutschländer,** Beitrag zu dem Kapitel der Hautverbrennung durch Röntgenstrahlen . . . . . 182
**Lauenstein, C.,** Das Röntgenbild einer Luxatio femoris infraglenoidalis (Tafel XXI, Fig. 3) . . . 186
**Wildt, A.,** Ein abnormes Sesambein auf der Rückseite des Kniegelenkes . . . . . 188
**Lilienstein,** Über direkte Vergrösserung und Verkleinerung mittelst Röntgen- und Becquerel-Strahlen 190
**Sudeck, P.,** Zur Altersatrophie (einschl. Coxa vara senium) und Inaktivitätsatrophie der Knochen (Tafel XXII) . . . . . 201
**Sudeck, P.,** Druckentzündung im Fussgelenk durch einen abgesprengten Knochensplitter des malleolus externus im stereoskopischen Röntgenbild (Tafel XXV, Fig. 1) . . . . . 205

Seite

**Niehues,** Drei Fälle von Fremdkörpern in den tiefen Luftwegen, ihre Lokalisation durch Röntgenstrahlen und ihre Entfernung (Tafel XXVI) . . . . . 207
**Albers-Schönberg,** Zur Technik der Nierensteinaufnahmen (Tafel XXII, Fig. 3) . . . . . 210
**Lauenstein, C.,** Nachweis von Nierensteinen, die nur aus kohlensaurem Kalk und Tripelphosphat bestanden, durch Röntgenstrahlen (Tafel XXIII, Fig. 1 u. 2 und Tafel XXIV, Fig. 4) . 211
**Wagner, H.,** Nachweis von Nierensteinen mit Röntgenstrahlen (Tafel XXIV, Fig. 2 u. 3) . . . . 214
**Levy-Dorn,** Phosphatstein in der Niere einer Erwachsenen (Tafel XXIV, Fig. 1) . . . . . 215
**Levy, E.,** Nachweis und Operation eines Phosphatsteines in der rechten Niere (Tafel XXIII, Fig. 4 und Tafel XXV, Fig. 2) . . . . . 216
**Beck, C.,** Darstellung von Gallensteinen in der Gallenblase und Leber (Tafel XXV, Fig. 3) . . . 217
**Bagge, J.,** Fall von Tuberkulose in Brandwunden . . . . . 218

---

Correspondenzen . . . . . 79. 115. 154. 192. 219
Bücherbesprechungen . . . . . 34. 80. 154. 221
Vereine und Kongresse . . . . . 34. 80. 118. 157. 193. 223
Journallitteratur . . . . . 36. 82. 122. 159. 198. 226
Tafel I—XXVI.

---

# Namenregister.

(Die Ziffern verweisen auf die Seiten; ein * bedeutet Originalartikel.)

**A**badie 227. — Adenot 114. 152. — Albarran 113. 153. — Albers-Schönberg 13. 14. *30. 35. 119. 122. *140. 158. 160. 187. 197. *210. 212. 213. 214. 216. 221. — Albert 158. — Alsberg 81. 121. 195. — Ammann 175. — Apps 123. — Angerer 2. — Auerbach 162. — Ausset 151. 153.

**B**ade 83. *134. — Baehr 158. 174. 175. — Bagge *218. — Bardenheuer 6. 7. 8. 17. 159. 188. — Barrel 230. — Barthélemy 84. 114. 148. 149. 150. 152. 153. 228. — Bateman 200. — Batten 197. — Bauer 34. — Bäumler 102. — Bazy 115. 153. — Beck, C. 122. 199. 200. *217. — Béclère 112. 113. 114. 152. 153. 165. 225. 227. 229. — Becquerel 67. 71. 126. 163. — Bédard 151. 153. — Beevor 123. — Behrendsen 6. 71. 134. — Bémont, G. 68. — Benedikt 121. 224. — Bérard 166. — Berger 148. 153. 196. — v. Bergmann 36. 132. 220. — Bergonié 112. 113. 151. 152. 153. 228. — Bernard 19. 92. 94. — Bertelsmann 158. — Bertin-Paris 151. 152. — Bertin-Sans 151. 152. 153. 228. — Besselhagen 132. — Bilhaut 149. 152. — Bircher 18. 19. 92. 93. 94. 95. 96. 99. 100. — Blacker 168. — Blake 123. — Bloechel 4. — Boas 80. 124. 165. — Boisson 114. 148. 152. — Bonacini 85. 229. — Borcardt 35. — Bordier 119. 151. 153. 167. 220. — Boström 43. — Bouchacourt 81. 149. 152. 167. 198. — Bouchard 111. 112. 113. 152. 153. — de Bourgade 112. 151. 152. — Bouisson 176. 177. 178. — Bouvier 156. — Bowditch 96. — Bowron 197. — Brandt, Ch. 115. 154. 165. 166. 199. — Brunhes 164. — Brunner 17. — Brunner, C. *174. — Brunton Blaikie 124. — v. Bruns 6. 9. 174. 176. — Buguet 115. 152. 153. 168. — Buri 84. — Bum 225. — Bunge 37. — Busch 6. — Büttner, O. 80.

**C**arrière 112. 113. 153. — Castiaux 151. 152. — Cavalier 229. — Chabaud 168. — Championéc 226. — Chapolot 148. 152. — Chaput 148. 153. — Charcot 39. 42. 111. — Chicotot 112. 150. 152. 153. — Chlumsky 162. — Claude 111. 113, 152. — Cluzet 168. — Contremoulins 113. 153. — Corson 123. — Cooper, Astley 128. — Coulon 95. — Cotton 124. 169. — Cowl 196. — Courvoisier 148. 151. 152. — Cox 123. — Crookes 196. — Culmann 157. — Curie, P. 68. 125. 163. — Curie, S. 68. 69.

**D**amascelli 47. — Damoiseau 113. — Darier 84. — Davidson 197. — Delorme 226. — Demarçay 125. — Depage 148. 152. — Destot 118. 148. 151. 152. 153. 154. 166. 198. 221. — Determann 159. 200. — Deutschländer *182. — Dick 99. — Dietzer 189. — Dolega 18. 19. 92. 94. 96. 97. 99. 100. — Dollinger, F. *111. *147. — Dollinger (Paris) 119. — Donath 27. 28. — Dorn 163. — Dubard 151. 152. 221. — Dudley Tait 123. — Duplay 148. 154. — Dupuytren 107.

**E**bstein 46. 195. — Eder 34. 223. — Ehrhard 121. — Egli 178. — Eichhorst 46. — v. Eiselsberg 19. 196. 223. — Elektrizitätsgesellschaft, Allg. 35. — Elster 68. 71. 72. 76. — Erismann 96. — Ernecke, F. 28. — Eulenburg 195. — Eulenstein 159. — Ewald 18. 100.

Fayard 149. 153. — Feilchenfeld 195. — Février 226. — J. F. Fischer 169. — Finsen 121. — Fomm 77. 78. 79. — Forster 4. 21. 48. 99. — Foveau de Courmelles 113. 153. — Fränkel 35. — Freudenthal 195. — Freund 84. *109. 119. 121. 225.

Galeazzi 36. — Gallet 196. — Gailleton 220. — Ganguillet 98. — Garrigou 112. 113. 151. 152. — Gassmann 14. 118. 119. 121. — Gegenbauer 137. — Geissler 96. — Geitel 68. 71. 72. 76. — Giesel, F. 68. 69. 70. 71. 72. 73. 126. — Genoud 85. — Gocht 1. 13. 14. 85. 119. 186. 191. — Goldmann 182. — Goldscheider 39. 40. 47. — Gortet 220. — Grätz 164. — Gregory 123. — Gross 226. — Gruber 106. — Grunmach 80. 83. 142. — Guilleminot 112. 150. 152. 153. 168. 198. 228. — Guilloz 114. 153. — Guinon 112. 153. — Gundelach 121. — Gurlt 174. 176.

Habert 224. — de Haën, A. 68. 69. 70. 72. — Haffner 102. — Hahn 119. — Hahn, Herm. 134. 138. — Hahn, R. 13. 160. 196. — Hahn (Berlin) 215. 216. — Hallopeau 153. — Hamilton 6. — Hanau 18. 19. 92. 94. 95. 96. 97. 99. — Hannecart 113. 114. 148. 149. 150. 153. 196. — Hartmann 129. — Helferich 132. — Henle 25. 26. 100. — Henriot 114. 153. — Henry, Ch. 67. — Heusner 156. — Hildebrand *171. 205. 223. — Hirschmann, W. A. 30. 36. — His 19. 92. 94. 96. 97. 99. 100. — Hoffa *127. 156. 186. — Hoffmann (Düsseldorf) 1. — Hofmeister 19. 37. 92. 93. 95. 100. — Höftmann 82. — Holland 119. 169. — de Hollstein 224. — Holzknecht 124. 159. 211. 227.

Jalaguier 149. 153. — Jeney 223. — Imbert 114. 150. 152. 153. 221. — Immelmann 65. 221. 222. — Joachimsthal 36. 155. — Jutassy 118.

Kaposi 118. 121. — Kaiser 220. — Katzenstein 35. — Kaufmann 18. 98. — Key 96. — Kibbe 118. — Kiderlen 162. 195. — Kienboek 224. — Kiesewalter 214. — Kimura 202. 203. — Kirchgässer 226. — Kirchner 224. — Kirmissen 119. — Kirmisson 151. — Klaussner 182. — Klebs 18. 19. 92. 93. 97. 98. — Kocher 19. 48. 93. 100. — Kohl, Max 36. 109. — Kölliker 23. 24. 25. 26. 100. 137. — Kölliker, Th. *147. — König 99. — König, W. 28. — Kopp 35. — Krause 223. — Krauss 92. 94. — Kronacher *59. 60. — Krönlein 6. 14. 174. 176. — Kümmel, W. 180. 181. — Kümmell 13. 81. 119. 195. 196. 201. — Kummer 2. — Kürsteiner 99.

Laborde 153. 166. — Lacroix 115. 153. — Laforgue 176. 177. — Lambertz 134. 154. — Lange, M. 45. 46. — Langhans 18. 19. 48. 87. 92. 93. 95. 97. 98. 99. 100. — Lanz 162. — Laran 223. 229. — Lassar 121. — Lauenstein 35. 81. *102. 121. 158. 159. *186. 195. *211. — Lecercle 84. — Lecher 79. — Leick 29. — Leo 162. — Leonhards 224. — Leray 148. 152. — Levy, E. *216. — Levy, M. 17. 35. 109. 121. — Levy-Dorn 2. *107. 124. 171. 186. 191. *215. — Leyden 39. 40. 47. — Lichtheim 82. — Lilienstein *190. — Linser 100. — Lockwood 4. — Loison 154. 165. 168. 226. — v. Lommel 76. 77. 78. — Londe 111. 115. 153. 154. — Lopriore 85. — Lorenz 156. — Lortet 85. — Low 123. — Lucas 168. — Ludloff 35. 81. 222. — Lynn Thomas 123.

Mac Cormac 230. — Machado 229. — Macintyre 4. — Maffei 100. — Maier, M. *76. — Malagoli 85. 229. — Mannoury 226. — Marchand 18. 92. 93. 100. — Marchant 150. 153. — Marcus 114. 152. — Marey 196. — Marie 153. 165. 167. 168. 229. — Marsden 200. — Marshall 169. — Martens 189. — Martin 100. — Marty 150. 153. — Mencière 148. 152. 229. — Merill 200. — Merklen 114. 153. 226. — Meyer 126. — Mignon 152. — Mills 167. — Mikulicz 156. — Mitour 150. 152. — Mock 159. 227. — Monnier 114. 152. — Montalescot 229. — Moore 230. — Morehouse 123. — Morier 167. — Morin 148. 153. — Moritz 193. — Mouchet 147. 153. — Moulin 169. 197. — Mühsam 119. — Müller 12. — Müller, Georg 106. — Müller, C. H. F. 28. 116. 121. 138. 142. 143. — Müller, K. 80. — Murani 229. — Muscatello 47.

Nasse 129. — Naumann 213. 214. — Nauwerk 19. — Neesen 28. — Neisser 119. — Newman 197. — Niehues *207. — Noir 151. 152. — Nothnagel 89. — Nové-Josserand 149. 152.

Oberst 179. — Oudin 84. 114. 148. 149. 150. 152. 153. 221. 228.

Paltauf 18. 19. 92. 94. 96. 97. 98. 100. — Parzer-Mühlbacher 191. — Payne 197. — Perreau 125. — Petit 177. — Pfitzner 155. — Pietkiewicz 150. 152. — Pietrzikowsky 121. — Pinard 151. 196. 226. — Poirier 149. 152. — Polland 7. 133. — Pollerson 166. — Porcher 191. — Port 81. — Pratt 122. — Precht *64.

Quain-Hoffmann 25. 26. 100.

Rambaud 20. 22. 23. 24. 25. 26. 100. — v. Ranke 21. 25. 100. 134. — Recklinghausen 92. 94. 95. 96 97. — Redard 149. 152. 223. 229. — Reichardt 196. — Reichenbach 200. — Reiniger, Gebbert & Schall 36. 182. — Reitzenstein 34. — Renault 20. 22. 23. 24. 25. 26. 100. — Reuter 78. — Reynier 226. — Ribaut 168. — Richarz 27. — Rieder, H. 36. 85. *100. 119. 159. — Riese 158. 200. — Ringels 224. — Rocher 115. 152. — Rodet 151. 152. 221. — Rodman 230. — Röhmann 215. — Roloff *179. — Róna 120. 224. — Röntgen 71. 77. 191. — Rösch 100. — Rosenfeld 191. — Rosenthal 2. 36. *100. — Rotter 39. 47. — Roubinovitch 151. 152. 229. — Rouillies 153. — Roumillies 115. — Roux 202. — Rubinstein 121. — Rückert 134. — Rumpf 158. — Russel 69. — Rutherford, E. 71. 126.

Saenger 223. — Sabrazès 150. 153. — Sagnac 75. 77. 79. 125. 163. 191. — Sainton 156. — Salvador 151. 153. 167. — Sarwey 35. — Schaafhausen 92. 94. 96. — Scharff 82. — Schaudinn 85. 86. — Schauta 92. 94. — Schede 155. 207. 208. 209. — Schenkel 21. 48. 99. 100. 119. 211. — Scheurer 99. — Schiff 13. *109. 119. 121. 225. — Schmidt, Chr. *1. — Schmidt, G. C. 68. — Schmidt, M. B. 19. 100. — Schmilinsky 158. — Schuchardt 12. — Schumann 79. — Schütze & Noack 30. 32. 33. — Schwartz 148. 153. — Schwarz 46. — Schweidler 126. — Segond 114. 154. — Sehrwald 2. — R. Seifert & Co. 117. — Seiz 8. — Senator 195. — Sharpe 197. — Shenton 230. — Sick 35. 203. — Siedentopf 29. — Siemens & Halske 28. 35. — Sieur 149. 153. — Sjögren *15. — Sklates 4. — Sokolewsky 196. — Sonnenberg 13. — Sonnenburg 46. — Sörensen 216. — Southgate Leigh 122. — Spiegler 225. — Squance 200. — Stähli 99. — Steeg 78. — Stembo 37. — Stent 169. — Straubel 71. — Strasser 100. — Sträter *65. 120. — Sudeck 198. *201. 203. *205. 223.

Tänzer 161. — Teissier 151. 152. — Testut 25. 26. 100. — Thibierge 114. 153. — Thomson 163. — Toldt 23. 25. 26. 100. — Tostivint 153. — Treitel 4. — Trendelenburg 39. — Trowbridge 200. — Truchot 152. — Tuffier 112. 115. 153. 166.

Uhlitzsch 96. — Ullmann 224. — Unna 84. 118. 120. 161. 162.

Vaillant 151. — Valençon 115. 152. — Variot 112. 150. 152. 153. — Varnier 151. 167. — Verger 227. — Verneuil 148. 152. — Vierordt 96. 100. — Villard 164. — Villari 85. — Virchow 18. 19. 39. 45. 46. 47. 48. 84. 128. 132. 195. — Volkmann 39. 47. 48. 129. 132. — Vollbrecht *16. *103. — Voltohm 35. 121. 194.

Wagenmann 196. — Wagner, H. *214. — Wagner, M. 174. — Walravens 167. — Walsham 226. — Walter *66. 79. 116. 121. 142. 144. 190. 191. 211. 221. — Walter-Dornie 4. — Wassmund 37. — Weigert 161. — Weinberger 227. — Weisbach 224. — Werner 191. — Wiesmann 1. 13. 14. — Wildt *17. *188. 222. — Williams 197. — Wilms *39. — Winkelmann 71. — Wolf 227. — Wolff, Jul. 157. 202. — Woyzechowski 84. — Wüest 21. 100. — Wuillomenet 115. 152. — von Wyss *18. *48. *87. 134.

Zagorski 92. 94. — Zarnbin 84. — Zehmann 84. — Zenker 156. — Ziegler 18. 92. 94. 96. 100. — Ziegler, W. *27. 28. — v. Ziemssen 35. 119.

---

# Sachregister.

(Die Ziffern verweisen auf die Seiten.)

**Therapie. Physiologische und pathologische Wirkungen der Röntgenstrahlen.**

Acne vulgaris 119. — Angioma teleang. 120. — Bakterienwirkung 83. — Blutgefässe, Veränderung derselben 119. — Dermatomycosen 121. — Dermatitis 84. 151. — Diphtherietoxin 124. — Eczem 83. — Eczema chronic. 119. — Epilation 83. 228. — Exanthem-Röntgen 168. — Favus 109. — Haarkrankheiten 119. — Hautaffektionen 36. 84. 167. 219. 220. 224. — Hautkrankheiten 84. 160. 197. 225. — Hauttuberkulose 119. — Hautverbrennungen 182. 185. — Herz, Beweglichkeit 159. — Hirsities 121. — Hypertrichosis 119. — Lupus 13. 83. 119. 121. 160. 219. 220. 224. — Lupus erythematodes 119. — Neuralgien 83. — Physiol. Wirkung 13. 85. — Physiologie 150. — Protozoen, Wirkung auf dieselben 85. — Psoriasis 83. 119. — Rheumatismus 83. — Schädigungen durch Röntgenstrahlen 151. 166. — Sehnervermüdung 166. — Sycosis 109. — Therapie 13. 36. 83. 109. 122. 151. 160. 165. — Therapie der Hautkrankheiten 118. — Tierversuche 83. — Tuberkelbacillus 124. — Verbrennungen 157. 226.

**Theoretische Untersuchungen. Physikalische und technische Arbeiten.**

Bariumchlorür 125. — Becquerelstrahlen 66. 125. 190. — Beugung der Röntgenstrahlen 38. — Bewegungen, mech., unter Einfluss von Kathoden- und Röntgenstrahlen 164. — Elektrisierung von Gasen 163. — Emissionsdauer der Röntgenstrahlen 164. — Magnet. Feld 126. — Photographische Wirkung 64. — Radium 126. — Radiumstrahlen 163. — Reflexion der Kathodenstrahlen 164. — Reflexion der Radiumstrahlen 164. — Röntgenstrahlen durch Gleichstrom 200. — Sekundärstrahlen 163. — Selen 125. — Thorverbindungen 126. — Uran 196. — Vergrösserung mittels Röntgenstrahlen 190. — Wellenlänge der Röntgenstrahlen 76.

**Technik der Anwendungsweisen der Röntgenstrahlen. Instrumentarium etc.**

Adurol 165. — Akkumulatoren-Anlagen 192. — Antikathode, Kühlung 168. — Apparate für die Entwickelung etc. 30. — Apparate 199. — Aufnahmen, stereoskop. 223. — Beckenmessung 168. 198. — Cinematographie des Herzens 168. — Concremente 35. — Drehstromanlagen 192. — Dunkelkammer 32. — Endodiascopie 167. — Entwickler 31. — Exposition, abgekürzte 35. — Fenster für Platten 33. — Glycinentwickler 122. — Herzgrösse 193. — Herzuntersuchungen 150. — Instrumentarium 28. 141.

168. — Kassetten für Platten 33. 107. — Kontrastintensität der Röntgenstrahlen 124. — Leitungsschema für elektrolytische Unterbrecher 117. — Lokalisation 197. — Lymphsystem, Darstellung 229. — Magenröntgographie 83. — Messapparat 193. — Momentaufnahmen 35. 36. — Moment-Röntgenaufnahmen 100. — Nierensteinaufnahmen, Technik 210. — Platten 141. 229. — Plattendeutung 228. — Plattenprüfung 80. — Präcisionsuntersuchung 198. — Radiogoniometer 228. — Röhren 36. — Röhre Grunmach 80. 83. — Röhre nach Müller 143. — Röhre für Vagina und Mund 149. — Röhre nach Walter 143. — Röhre mit Wasserkühlung 143. — Standentwicklung 30. — Stereometer 168. — Stereoskopie 167. 197. — Stereoskopische Röntgenbilder 165. 171. — Strahlenmessung 227. 229. — Technik (Büttner & Müller) 80. — Technik, Fortschritte der 158. — Technik, rechts und links der Platten 17. — Technik der Entwickelung 30. — Technik der Röntgographie mit Wehnelt 140. — Technische Bemerkung 197. — Unterbrecher 35. 228. — Unterbrecher, elektrolytischer, seine Konstruktion und Anwendung 115. 140. 168. — Unterbrecher Wehnelt 123. — Verbände, durchlässige, bei Frakturen 148. — Wechselstrom-Anlagen 192. — Wechselstrom, Einrichtung von Röntgenlaborator. bei 115.

## Casuistik.

Abscess subphren. 225. — Akromegalie 195. — Altersatrophie 201. — Anatomie 150. — Aneurysma 122. 226. — Aneurysma femoral. 199. — Aorta 227. — Arterien 123. — Arteria uterina 160. — Arthropathie 39. — Asthma 158. — Becken 35. — Brachydaktylie 162. — Bronchialstenose 124. — Brustaorta 159. — Brusterkrankungen 226. — Calluswucherung 198. — Caries sicca 121. — Casuistik 80. 83. — Casuistik, chirurg. 169. — Casuistik, diverses 81. 83. — Chirurgische Erkrankung 36. — Clavicularfraktur 169. — Concremente in Leber und Gallenblase 199. — Coxa vara 37. 121. 198. — Coxitis 11. 149. — Deformität des Handgelenks 169. — Dexiocardie 162. — Diagnostik bei chirurg. Erkrankungen 147. — Druckentzündung 205. — Eisensplitter 159. — Ellenbogenankylose 167. — Epiphysentrennung am Femur 9. — Enchondroma am Finger 196. — Exophthalmus 196. — Exostosen 230. — Exostosen Cartilaginäre multiple 127. — Obere Extremität, Deformität 198. — Fingerphalangen, Brüche derselben 147. — Frakturen 5. 226. — Frakturen-Luxationen 147. — Fract. acetabuli coxae 35. — Fraktur des Beines 196. — Fract. capit. radii 196. — Fract. coll. fem. 200. — Frakt. des untern Femurendes 9. — Fractura cruris mit Dislocation 200. — Fraktur des Olecranon 103. — Fraktur des os navic. manus 35. — Frakturen der Phalangen 6. — Fraktur des Talus 103. — Frakturen des Unterschenkels 10. — Frakturen am Vorderarm und Ellenbogen 7. — Fremdkörper 1. 169. — Fremdkörper, Lokalisation 165. — Fremdkörper im Auge 227. — Fremdkörper in den Luftwegen 207. — Fussgeschwulst 224. — Fuss-Skelett, Ossifikationen 134. — Gallensteinaufnahmen 217. — Gebiss 81. 158. 195. — Geburtshilfe 150. — Gelenkerkrankungen, syphilitische 35. — Gelenkknorpel, Erkrankung desselben 102. — Gewehr, kleinkalibriges 230. — Griech.-Türk. Krieg 165. — Halsrippe 162. — Handgelenksfrakt. 123. — Handknochen 123. — Heteroplastik 59. — Herzfehler, congenital 195. — Herzuntersuchungen 200. — Hinken, intermitt. 223. — Hüftgelenksluxation 155. — Hüftgelenksresektion 167. — Innere Medicin 34. 35. 37. — Inaktivitätsatrophie 201. — Irrtum, radiograph. 200. — Kniegelenkskontraktur 12. — Knochenarchitektur 157. — Knochenatrophie 201. — Knochengerüst, fötales, Entwickelung 154. — Knochenverkrümmungen 82 — Krebs der Wirbelsäule 35. — Kretinen, Kretinoide, Entwickelung des Skelettes 18. 48. 87. — Kugel im Gehirn 195. — Kugel im Schädel 81. 195. — Kugelextraktion 162. — Luxationen 5. — Luxatio cox. cong. 196. — Luxationen des Ellbogens 8. 35. 228. — Luxatio femoris infraglen. 186. — Luxat. humer. 225. — Luxatio obturatoria 35. — Magendurchleuchtung 34. — Medicin, gerichtliche 151. — Missbildungen 35. 150. 227. — Missbildungen, obere Extremität 155. — Monarthritis 195. — Monarthritis genu rheumatica 81. — Myositis ossificans 39. — Nadel, verschluckte 195. — Neuralgien 226. — Nierendiagnosen 196. — Nierensteine 158. — Nierensteinaufnahmen 35. 210. 211. 214. 215. 216. — Oberschenkelfraktur, angeborene 195. — Ohrmuschel, Verknöcherung 37. — Osteomyelitis 16. 149. 162. 230. — Osteosarcom 199. — Osteotrophie traumatique 148. — Polydactylie 65. 228. — Projektile 168. — Projektil im Schädel 166. 169. 223. — Radiusfraktur 122. 123. — Recurrenslähmung 159. — Respiration 166. — Sanduhrmagen 158. — Sarcom des Femur 196. — Sarcom d. Fussknochen 35. — Schädelaufnahmen 230. — Schädelchirurgie 200. — Schenkelhalsfraktur 158. — Sesambein, Kniegelenk 188. — Skoliose 196. 226. — Spaltfuss 179. — Spondylitis 149. — Spontanfraktur 159. — Sternum, gespaltenes 195. — Stück-Längsbruch der Knochenepiphyse 174. — Symphyseotomie 167. — Syndaktylie 162. — Tabes, Exostosen bei 39. — Thaler, verschluckter 196. — Thoraxinhalt im Röntgenbild 196. — Totalempyem 198. — Trachea, Bronchien 123. — Transplantation eines Metacarp. 158. — Tuberkulose der Knochen 149. — Tuberkulose in Brandwunden 218. — Tumoren 149. 166. 169. — Unterschenkelamputation, osteoplastische 37. — Wirbelerkrankungen 149. 229. — Wirbelverletzungen 121. — Zahnheilkunde 81. — Zahnröntgographie 15.

## Lokalisation.

Fremdkörper, Lokalisation 224. — Lokalisation 2. 3. 36. 165. 167. 168.

## Vereine und Kongresse.

Allgemeiner ärztl. Verein Köln 159. — Ärztl. Verein Hamburg 35. 81. 121. 158. 195. 223. — Ärztl. Verein München 35. — Ärztl. Verein Nürnberg 34. — Académie dè Médecine 196. 226. — Österr. Balneolog.-Kongress 224. — Berliner mediz. Gesellschaft 121. 157. 195. — Biolog. Gesellschaft Hamburg 159. — Chirurgenkongress Paris 226. — Dermatolog. Gesellschaft in Wien 14. — Freie Vereinigung der Chirurgen Berlins 158. 196. — Institut Val-de-Grâce 168. — K. K. Gesellschaft der Ärzte in Wien 121. 224. — Königl. Gesellschaft der Ärzte in Budapest 224. — Kongress der deutschen Gesellschaft für Chirurgie 35. — Medizin. Gesellschaft in Göttingen 195. — Medizin.-naturwissenschaftl. Gesellschaft in Jena 196. — Niederrheinische Gesellschaft für Natur- u. Heilkunde 195. — Nürnberger medizin. Gesellschaft 159. — Physiolog. Gesellschaft in Berlin 196. — Röntgeninstitute, staatl. Konzessionierung 170. — Röntgenkongress Paris 169. — Röntgen-Society 123. 226. — Röntgen-Society London 197. — Röntgenvereinigung Berlin 120. — Royal Society 196. — Société Belge de Chirurgie. 196. — Société de Chirurgie 226. — Société médicale des hôpitaux 225. 226. — Verein für innere Medizin in Berlin 159. 195. — Verein für wissenschaftl. Heilkunde Königsberg 35. 196. — 71. Versammlung deutscher Naturforscher u. Ärzte, München 35. 80. — Versammlung des Vereins süddeutscher Laryngologen 159. — Verein deutscher Ärzte in Prag 121. — XXX. Wanderversammlung ungar. Ärzte 118. — Wissenschaftl. Verein der k. k. Militärärzte in Wien 223.

BOSTON MEDICAL
MAR 1 1902
LIBRARY.

# Kasuistische Beiträge zur Röntgenuntersuchung aus dem Krankenhause Herisau und der eigenen Praxis.

Von

Dr. **Christian Schmidt** in Wald-Schönengrund.

(Hierzu Taf. I—IV.)

Trotzdem seit der epochemachenden Entdeckung der X-Strahlen durch Röntgen im Dezember 1895 sich die gesamte medizinische Welt mit Feuereifer auf die nähere Erforschung und Verwendung derselben in der Medizin geworfen hat und infolgedessen zahlreiche Publikationen über dieses Kapitel erschienen sind, mag es dennoch einiges Interesse bieten, auch die Resultate aus einem kleineren Krankenhause zu vernehmen. In vorstehender Arbeit habe ich versucht, die interessanteren und lehrreicheren Fälle aus der Röntgensammlung des Krankenhauses in Herisau — dirigierender Arzt Dr. Wiesmann — unter welchen sich übrigens auch eine Anzahl aus der eigenen Praxis befinden, darzustellen und kritisch zu beleuchten. Im Anschluss an die Krankengeschichten habe ich es mir angelegen sein lassen, auch die einschlägige Litteratur für jeden Fall zusammenzustellen. Das Hauptgewicht habe ich jedoch auf die Reproduktion guter, naturgetreuer Bilder gelegt, damit alle Einzelheiten recht deutlich und klar hervortreten.

Die Originale wurden sämtlich mit einem „Voltohm"-Apparate aufgenommen. Derselbe besitzt eine Funkenlänge von 30 cm, erhält seine Kraft von einer Accumulatorenbatterie und ist mit einem Quecksilbermotorunterbrecher versehen. Die meisten Aufnahmen sind mit einer Röhre älterer Konstruktion hergestellt worden. Abstand der Lichtquelle und Expositionszeit sind bei jedem einzelnen Falle angegeben. Es mag auch nicht ganz überflüssig sein, darauf aufmerksam zu machen, dass reproduzierte Skiagramme und Abzüge von Originalnegativen zwar in optischer Hinsicht positiv, in geometrischer Hinsicht aber negativ, resp. Spiegelbilder sind, wie dies bei der Art der Herstellung eigentlich selbstverständlich ist.

Ich klassifiziere das vorliegende Material in folgende Kapitel:

1. Fremdkörper, 2. Frakturen und Luxationen, 3. Pathologisches und 4. Therapeutisches.

---

## Fremdkörper.

Das Gebiet für Röntgenuntersuchungen par excellence ist der Nachweis von Fremdkörpern. Am günstigsten sind metallische Fremdkörper, z. B. Nadeln, Nägel, Projektile. Nachweisbar sind aber auch Glas, namentlich das stark bleihaltige Flintglas, Knochen, Steine und Concremente, die hauptsächlich aus anorganischen Massen bestehen. In der Regel genügt die einfache Durchleuchtung mit dem Bariumplatincyanürschirm, worauf man auf einer Pause die Stelle markiert. Zur genauen Bezeichnung der Lage hat man auch verschiedene Markierapparate konstruiert, deren Beschreibung ich zum Teil aus dem Lehrbuch für Röntgenuntersuchung von Gocht[1]) entnehme. Der gebräuchlichste dieser Markierapparate ist von Hoffmann-Düsseldorf angegeben. Derselbe stellt einen quadratischen Rahmen von 40—50 cm Seitenlänge dar, auf dessen Leisten Gleitschienen von Messing angebracht sind. An den letzteren befinden

[1]) Gocht, Lehrbuch der Röntgenuntersuchung z. Gebrauch f. Mediziner. Stuttg. 1898.

sich je fünf verschiebbare Drähte in vertikaler und horizontaler Richtung. Die Entfernung dieser parallel gespannten Drähte von einander kann man an einer neben den Gleitschienen angebrachten Millimetereinteilung ablesen. Dieser Rahmen gleitet in einem Stativ leicht verschieblich auf- und abwärts und wird in jeder Lage durch eine Klemmfeder festgehalten. Das Gestell ist recht stabil gebaut, so dass Wackelbewegungen ausgeschlossen sind. Ausserdem ist an der dem Beschauer zugewandten Seite gleichfalls vertikal verschieblich und in einer Angel drehbar eine Vorrichtung angebracht, auf welcher man den Leuchtschirm oder eine Kassette mit der photographischen Platte befestigen kann. Die ca. 1 mm dicken Drähte markieren sich auf Schirm oder Platte als dunkle Linien und ermöglichen so durch vorherige Einstellung auf bekannte Körperlinien, wie z. B. Mammillar- oder Axillarlinie etc., eine genaue Ortsbestimmung.

Zur genauen Lagebestimmung eines Fremdkörpers kann man auch den betreffenden Körperteil von zwei verschiedenen Seiten durchleuchten lassen, resp. Skiagramme aufnehmen und alsdann durch Kombination der Bilder und Konstruktion den Sitz des Fremdkörpers bestimmen.

Von Levy-Dorn ist eine weitere Methode zur Lagebestimmung eines Fremdkörpers angegeben worden, die darin besteht, dass man bei Durchleuchtung von vorn zunächst mit einer Metallmarke die beiden Punkte an vorderer und hinterer Körperoberfläche bezeichnet, welche sich auf dem Bilde mit dem Fremdkörper decken. Alsdann verfährt man in gleicher Weise bei seitlicher Durchleuchtung. Der Schnittpunkt der beiden Verbindungslinien auf der dazugehörigen Cyrtometerkurve entspricht sodann der Lage des Fremdkörpers.

Sehrwald-Freiburg markiert mit einer feinen Metallsonde, die am freien Ende leicht mit Anilinfarbe gefärbt ist, die projizierten Fremdkörper, um die Mühen und Nachteile des Anbringens der Metallmarken zu vermeiden.

Angerer-Rosenthal-München verwendet Metallringe, welche an langen, schmalen Stäbchen aufsitzen. Dieselben werden derart auf der Körperoberfläche verschoben, dass das Bild des Fremdkörpers in das Bild der Ringe zu liegen kommt. Ein Druck auf einen an dem Handgriff des Stäbchens befindlichen Knopf lässt in das Centrum einen Farbstift vorspringen, der den gefundenen Punkt aufzeichnet.

Ausser den eben angeführten Methoden zur Lagebestimmung von Fremdkörpern sind noch eine ganze Reihe andere mehr oder weniger praktische angegeben worden. Ich führe von diesen nur eine noch wegen ihrer Originalität an. Dieselbe ist von Levy-Dorn angegeben und besteht darin, dass man sich zwei stereoskopische Röntgenbilder herstellt; die Röhre muss jedoch bei der nachfolgenden Aufnahme um ca. 7 cm, d. h. der mittleren Distanz der Augen, verschoben werden. Diese Bilder, im Stereoskop angesehen, wirken ausserordentlich plastisch.

Mitunter müssen zum Nachweis von Fremdkörpern mehrere Skiagramme aufgenommen werden, indem es vorkommen kann, dass bei Durchleuchtung in einer einzigen Richtung der Fremdkörper hinter einem Knochen versteckt sein kann und so nicht sichtbar wird, oder dass er wegen seiner Kleinheit erst durch Vergleich zweier Skiagramme konstatiert werden kann.

Zu den häufigsten Fremdkörpern unserer Praxis gehören abgebrochene Sticknadeln. Die Nadel, deren Ör in der Mitte liegt, bricht gewöhnlich am Ör entzwei. Wenn, wie dies nicht selten der Fall ist, die Nadel durch die Stickmaschine hineingetrieben wird, dringt sie oft tief in den Knochen ein und steckt gewöhnlich sehr fest. Wie die meisten Nadeln, waren sie früher oft sehr schwer nachzuweisen und aufzufinden. Mit dem Versuche, sie mit der astatischen Magnetnadel[1]) aufzufinden, hatten wir wenig Glück. Jetzt gelingt der Nachweis mit grosser Leichtigkeit.

Wir geben als ersten Fall von Fremdkörpern in Fig. 11, Taf. I das Bild einer solchen abgebrochenen Sticknadel, welche von der Stickmaschine in die Endphalanx des Zeigefingers

---

[1]) Vergl. E. Kummer, La Recherche de corps étrangers ferrugineux au moyen de l'aiguille aimantée. Revue médicale de la Suisse romande Sept. 1894.

hineingetrieben wurde. Das mit 20 cm Röhrenabstand in $^1/_2$ Minute hergestellte Skiagramm ist ausserordentlich scharf; die Nadel steckt vollständig im Knochen drin, weit von der Oberfläche entfernt. Leider fiel das sagittale Bild, das den strikten Beweis hierfür geliefert hätte, nicht gut genug aus, um reproduziert zu werden. Die Extraktion der ausserordentlich feststeckenden Nadel gelang nur mit erheblicher Schwierigkeit; die Nadel musste eine Strecke weit eigentlich herausgegraben werden.

Dass übrigens die blosse Durchleuchtung und der Nachweis des Fremdkörpers auf dem Schirm nicht immer genügt, beweist folgender Fall (Fig. 2, a u. b, Taf. II):

Der 23jährige Patient hatte sich vor fünf Jahren eine im Boden steckende zerbrochene Sticknadel ins linke Knie gestossen. Damals vorgenommene Extraktionsversuche waren erfolglos. Die Nadel blieb im Knie, verursachte dem Patienten aber fast beständig mehr oder weniger Schmerzen. Im Frühjahr des Jahres 1898 wurde anderswo eine Röntgenuntersuchung des Knies vorgenommen, aber obgleich sich die Nadel auf dem Schirm deutlich abzeichnete, trafen doch drei successive ausgeführte Incisionen die Nadel nicht und der Patient musste ungeheilt entlassen werden. Am 10. Dezember 1898 kam derselbe ins hiesige Krankenhaus. Auch hier war die Nadel bei der Durchleuchtung von der Seite sehr schön sichtbar. Um aber den Sitz des Fremdkörpers möglichst sicher zu bestimmen, wurden zwei Skiagramme, ein frontales und ein sagittales angefertigt in zwei senkrecht zu einander stehenden Ebenen. Auf ersterem zeigte sich ein fast punktförmiger, auf letzterem ein etwas schräg liegender, die Konturen der Nadel ziemlich genau wiedergebender Schatten. Durch Konstruktion wurde nun der Sitz der Nadel möglichst exakt bestimmt, hierauf auf die durch die Projektion sich ergebende Stelle eingeschnitten und in wenigen Minuten die Nadel, die fünf Jahre in dem Fettgewebe neben dem ligamentum patellae gesteckt hatte, extrahiert.

Die Expositionszeit bei obiger Röntgenaufnahme betrug fünf Minuten, resp. sechs Minuten bei einem Röhrenabstand von 50 cm.

In solchen schwierigen Fällen verwendet man mit Vorteil die oben angegebenen Markierapparate. Da in unserem Falle der Fremdkörper, welcher nur eine sehr geringe Ausdehnung hatte, vor dem Schatten der Femurcondylen auf dem Schirm nicht sichtbar war, so wurden, wie bereits bemerkt, zwei Röntgenaufnahmen gemacht und durch nebenstehende Konstruktion der Sitz des Fremdkörpers genau bestimmt.

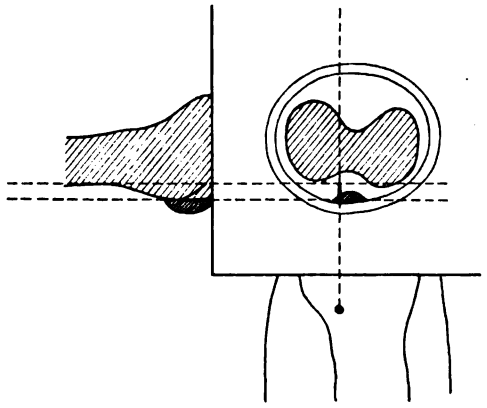

Besonders wertvoll wird die Röntgenuntersuchung, wenn das Vorhandensein eines Fremdkörpers aus den äusseren Umständen nur wahrscheinlich, aber nicht sicher ist, wie dies in folgendem Fall zutrifft, der Fig. 2, Taf. I (Expositionszeit drei Minuten, Röhrenabstand 30 cm) wiedergegeben ist und dessen Krankengeschichte wir folgen lassen:

Pat. war sieben Wochen vor der Konsultation mit einer drei Deziliterflasche in der Hand eine Kellertreppe hinuntergefallen und hatte sich durch Glasscherben eine Verwundung des linken Kleinfingerballens zugezogen. Er zog selbst einen grossen Glassplitter aus der Wunde, worauf dieselbe in kurzer Zeit zuheilte. Trotzdem empfand Pat. beständige Schmerzen in der Hand, doch liessen sich dieselben weder genau lokalisieren, noch konnte durch die Palpation der Nachweis eines Fremdkörpers geleistet werden. Pat. kam am Tage der Eröffnung unseres Röntgenkabinettes am 25. März, als der erste mit unserem neuen Röntgenapparate zu Untersuchende in die Sprechstunde von Dr. Wiesmann. Bei der Durchleuchtung sah man auf dem Schirm zwischen dem vierten und fünften Metacarpalknochen einen 2 mm breiten und ca. 2 cm langen, scharf begrenzten Schatten, der von einem Fremdkörper herrühren musste. Die Stelle wurde genau bezeichnet und in Chloroformnarkose unter Esmarch'scher Blutleere auf dieselbe eingeschnitten. Genau an der durch das Röntgenbild angegebenen Stelle stiess man in einer Tiefe von 1 cm auf einen zur Handvola senkrecht gestellten Glassplitter, dessen Extraktion sich nun leicht bewerkstelligen liess. Der extrahierte Splitter war 2 cm lang, 1 cm breit und 2 mm dick.

Ohne Röntgenuntersuchung wäre nicht einmal das Vorhandensein, geschweige denn der Sitz des Fremdkörpers nachzuweisen und jeder operative Versuch aussichtslos gewesen.

Ein weiterer Fall, bei dem die Diagnose auch nur vermittelst des Röntgenbildes mit Sicherheit gestellt werden konnte, ist Taf. IV, Fig. 4 dargestellt (Exp. vier Minuten, Distanz 50 cm). Bereits mehrfach ist schon der Nachweis von Fremdkörpern im Oesophagus durch Radiographie geleistet worden. White konstatierte ein Metallsternchen in der Cardia und entfernte es vom Magen aus; Treitel-Berlin[1]) berichtet über ein im Oesophagus stecken gebliebenes falsches Gebiss, das auf Grund röntgographischer Lagebestimmung dann ohne weiteres mit der Schlundzange entfernt werden konnte. Bloechel-Wien[2]) teilt einen Fall mit, wo ein Knabe eine Tapeziernadel aspiriert hatte. Bei der Durchleuchtung sah man dieselbe im 6. J. C. links von der Wirbelsäule in Exkursionen von 4—5 cm sich auf- und abwärts bewegen. Walter-Dornie[3]) berichtet über eine Nadel im Larynx und deren Entfernung von aussen. Lockwood[4]) über ein verschlucktes Gebiss und dessen Extraktion. Ferner H. Marsh[5]) über einen Halfpenny im Oesophagus eines Kindes; Bliss[6]) über einen eisernen Haken im Oesophagus und dessen Entfernung; Macintyre[7]) über Nadel und Halfpenny im oberen Teil des Oesophagus. Sklates[8]) wies einen Shilling in der Cardia eines Kindes nach.

Auch wir haben einen ähnlichen Fall beobachtet.

Einer 44jährigen Frau war am 20. Februar 1898 bei einem Kaninchenschmaus ein Knochenstückchen im Halse stecken geblieben. Sie empfand ein Stechen und heftiges Unbehagen, wandte sich jedoch erst nach drei Tagen an einen Arzt, der die Patientin sofort ins Krankenhaus wies. Diese trat erst am 26. Februar ein. Digital- und Sondenuntersuchung liessen das Vorhandensein eines Fremdkörpers nicht erkennen. Bei der laryngoscopischen Untersuchung erwies sich der rechte Arywulst stark gerötet und in eine fast kirschgrosse Geschwulst verwandelt. Der Patientin wurden vorläufig kleine Dosen Morphium gereicht, worauf die unbehaglichen Sensationen verschwanden, so dass Pat. nach weiteren zwei Tagen erklärte, sie glaube, das Knöchelchen sei fort. Es wurde nun, um der Diagnose sicher zu sein, am 28. Februar eine sagittale Röntgenaufnahme des Halses gemacht. Auf dem am 2. März fertig gemachten Skiagramme waren Schädelbasis, Unterkiefer, die sieben Halswirbel, das Zungenbein sowie das Schlüsselbein deutlich erkennbar. Ausserdem aber sah man nach vorn vom Contour der Wirbelkörper einen hakenförmig gestalteten Schatten, der keinem normalen anatomischen Gebilde angehören konnte, also durch einen Fremdkörper hervorgerufen sein musste. Die Entfernung dieses Schattens von der Zahnreihe des Unterkiefers übertraf nur wenig die Länge des maximal ausgestreckten Zeigefingers des Operateurs. Nun wurde der Schlund tüchtig cocaïnisiert und unter der dadurch bewirkten Anaesthesie der Zeigefinger möglichst tief vorgeschoben. Derselbe stiess schliesslich auf eine scharfe Spitze und mit der auf dem Zeigefinger nachgeschobenen Schlundzange gelang es, den Fremdkörper zu fassen und herauszuziehen. Es war ein Stück eines Kaninchenlendenwirbels und seine Form entsprach ziemlich genau dem erwähnten Schatten auf dem Skiagramme. Der extrahierte Knochen ist in Taf. I, Fig. 10 abgebildet. In wenigen Tagen waren alle Beschwerden und auch die Schwellung des Arywulstes verschwunden.

Von einem anderen Fall, wo ebenfalls durch Röntgenphotographie der Nachweis eines Fremdkörpers im Darm geleistet wurde, geben wir nachstehend dessen Krankengeschichte und bringen auf Taf. IV, Fig. 3 das dazugehörige Bild.

J. M. in Sch., vier Jahre alt, verschluckte am 27. April 1899 nachmittags 4 Uhr beim Spielen eine ca. 2 cm breite, runde Metallpfeife. Obwohl das Kind über keinerlei Schmerzen klagte, kamen die beängstigten Eltern in meine Sprechstunde zur Konsultation. Mehr aus Neugierde als aus therapeutischer Indication liess ich am nächsten Tage ungefähr mittags eine Röntgenaufnahme machen. Auf dem Skiagramm, sehen wir das corpus delicti in der Flexura sigmoidea als dunkeln, scharf begrenzten Schatten. Wie vorauszusehen war, ging dann der Fremdkörper noch am gleichen Nachmittag ungefähr um 5 Uhr ohne Beschwerden mit dem Stuhlgang ab.

Dass auch metallische Fremdkörper von ganz ausserordentlicher Kleinheit sich dem Skiagrammverfahren nicht entziehen, darüber hat u. a. Forster[9]) Versuche angestellt. Forster

[1]) Deutsche medizin. Wochenschrift 1898 No. 1.
[2]) Wiener medizin. Wochenschrift 1896 No. 46.
[3]) The Edinbourgh medic. journal I pag 61 1897.
[4]) The Lancet 1897 pag. 316.
[5]) Ibidem pag. 313.
[6]) Ibidem pag. 1035.
[7]) Practitioner 1897 pag. 42.
[8]) The Lancet II pag. 1594.
[9]) Fortschritte auf dem Gebiete der Röntgenstrahlen 1897, Heft 1 u. 2.

hat nämlich in seinen Versuchen über die kleinsten Massen metallischer Fremdkörper, welche durch Skiagraphie im menschlichen Körper nachweisbar sind, gefunden, dass ein eiserner Fremdkörper von nur einem Milligramm Gewicht mit voller Sicherheit in einer menschlichen Hand wahrgenommen werden kann und zwar bei einer Expositionszeit von 10 Sekunden und 20 cm Röhrenabstand.

In Taf. I, Fig. 1 (Exp. $1^1/_2$ Minuten, Röhrenabstand 50 cm) geben wir das Bild von der Hand eines Mannes mit der unter dem Namen „Müller-Krätze" bei den Müllern bekannten übrigens ganz harmlosen Affektion. Beim Schärfen der Gänge der Mühlsteine mit einem spitzigen Stahlhammer wird durch abspritzende Stahlsplitterchen der Handrücken von denselben ganz durchsetzt. Manche schimmern als schwarze Pünktchen unter der Haut durch.

Ein besonders beliebtes Feld für die Röntgenuntersuchung geben die Schussverletzungen. Der Nachweis der Projektile gelingt meist so ausserordentlich leicht, wenigstens im Gebiete der Extremitäten, dass man leicht der Versuchung erliegen könnte, sofort Extraktionsversuche zu machen. Doch bleibt für die Schussverletzungen der alte Grundsatz bestehen: „Quieta non movere". Nach diesem Grundsatz sind wir auch verfahren in dem auf Taf. I, Fig. 3 u. Taf. II, Fig. 3 (Exp. 4 Minuten, Röhrenabstand 50 cm) dargestellten Falle — Flobertkugel im Knie.

Dieser Fall kam frisch herein und wurde sofort skiagraphiert. Da aber der Einschuss sehr klein war, sich sofort verschorfte und jede Reaktion ausblieb, so wurde die Extraktion, die wahrscheinlich sehr leicht gewesen wäre, unterlassen.

Eine geheilte Schussverletzung mit ausgedehnter Zerstörung des Handskelettes stellt Taf. III, Fig. 2 (Expositionszeit $2^1/_2$ Min. und Röhrenabstand 30 cm) dar. Der betreffende Patient wollte auf der Jagd einen Zaun überklettern, stützte sich auf die Mündung des mit Rehposten geladenen Gewehres und bekam die ganze Ladung des zufällig losgehenden Schusses in den Kleinfingerballen der linken Hand. Die Wunde an der Palma war stark zerfetzt, von Pulverkörnchen geschwärzt und mit Muskel- und Sehnenfetzchen und zahlreichen Knochensplitterchen durchsetzt. Die Behandlung bestand in gründlicher Reinigung und Desinfektion und Entfernung des die Wunde ausfüllenden Fleisch- und Knochendetritus, Tamponade mit Jodoformgaze und Verband. Die Wunde brauchte ca. drei Monate zur Ausheilung und erst jetzt wurde die Ausdehnung der Zerstörung durch Skiagramm festgestellt. Es fehlen das os triquetrum, naviculare, pisiforme, capitatum und hamatum; die Basis des V. und ein Teil der Basis des IV. Metacarpalknochens. Die Hand ist übrigens nur wenig difformiert. Der vierte und fünfte Finger sind ganz funktionslos, sonst aber liess sich für die übrigen Finger und das Handgelenk durch Elektrizität und Massage ein ganz leidliches, funktionelles Resultat erzielen. Die drei Rehposten, die noch drin sind, bleiben natürlich liegen.

## Frakturen und Luxationen.

Während wir früher bei Frakturen lediglich auf die äussere Untersuchung angewiesen waren und auf Konstatierung der bekannten Cardinalsymptome einer Fraktur unsere Diagnose aufbauen mussten, ist uns durch das röntgographische Verfahren ein ausserordentlich bequemes und sicheres Aufklärungsmittel zu teil geworden, so dass in die ganze Lehre von den Frakturen vielfach neues Licht gekommen ist.

Durch das neue Untersuchungsverfahren ist es uns ermöglicht, Frakturen und Knochenverletzungen jeder Art genau und sicher zu diagnostizieren, ohne den Patienten, wie es beim Palpationsverfahren leider nicht zu umgehen war, durch ev. Manipulationen Schmerzen zu verursachen oder gar durch dieselben noch weitere Verletzungen hinzuzusetzen.

Häufig aber kommen auch Frakturen zur Behandlung, die früher entweder gar nicht oder nur unvollkommen diagnostiziert werden konnten, sei es, dass die Schwellung zu bedeutend war oder abnorme Beweglichkeit und Crepitation, sowie Difformität fehlten, oder dass man aus irgend einem andern Grund eine Fraktur anzunehmen nicht veranlasst war. Durch das Röntgensche Verfahren ist es jedoch ein leichtes über alle Einzelheiten einer Fraktur ins klare zu kommen, sofern man nämlich auch gehörig Kritik der Bilder übt. Wir werden diesbezüglich einige Beispiele anführen, an denen dies so recht ersichtlich ist.

Für die Therapie der Frakturen bietet uns die röntgographische Betrachtung ein äusserst wertvolles Kontrollmittel, indem wir auch durch feste Verbände, wie z. B. einen Gipsverband hindurch, genau die Lage und Stellung der Knochen sehen können. Oft schon ist es vorgekommen, dass bei anscheinend vollkommen eingerichteten und regelrecht eingebundenen Frakturen der Verband noch einmal gelöst werden musste, weil die röntgographische Kontrolle eine fehlerhafte Einstellung der Knochen ergeben hatte.

Während der Heilungsdauer können wir auf gleiche Weise den Heilungsverlauf resp. die kallöse Verwachsung mit Leichtigkeit verfolgen und die schliessliche feste Konsolidation konstatieren, ohne den Verband zu wechseln, um durch eventuell gewagte Bewegungsversuche die Festigkeit des Knochens zu prüfen.

In den wenigen Jahren seit der Entdeckung der X-Strahlen durch Röntgen sind eine ganze Reihe von Frakturformen beschrieben worden, die früher nicht bekannt waren, resp. nie diagnostiziert worden waren.

Wir gehen über zur speziellen Betrachtung unseres Materials.

## Frakturen der Phalangen.

Subkutane Frakturen der Phalangen sind im ganzen nicht gerade häufig. Nach Bruns[1]) machen sie nur 4,8% aller Frakturen aus. Hamilton sagt, dass er sich keines einzigen Falles erinnere, während Rose darauf aufmerksam macht, dass sie bei einem amerikanischen Nationalspiele durch den Stoss des Balles entstehen.

Die komplizierte Fraktur kommt viel häufiger vor und entsteht meist durch Maschinengewalt, Explosion eines Gewehres und dergleichen.

Wir reproduzieren aus unserer Sammlung zwei Fälle von subkutanen Phalangenfrakturen und einen Fall von einer subkutanen Fraktur des Metakarpal-Knochens des Daumens.

Der erste Fall betrifft die Grundphalanx des fünften Fingers; wir geben denselben auf Taf. I, Fig. 5 wieder. (Exp. eine Min., Röhrenabstand 20 cm.)

Der 17jährige Bursche fiel am 11. Juni 1898 vom Fahrrad auf die linke Hand und kam wegen Schmerzhaftigkeit des kleinen Fingers am folgenden Tag in die Poliklinik. Der kleine Finger war an der Basis geschwollen und wurde in stark abduzierter Stellung fixiert gehalten. Man war anfangs geneigt, eine seitliche Luxation anzunehmen, doch wollte der Befund nicht recht stimmen. Der Finger liess sich wohl in Adduktionsstellung bringen, federte aber wieder in Abduktionsstellung zurück. Die wahrscheinlichste Diagnose lautete schliesslich auf Zerreissung des lig. laterale internum des Metacarpophalangeal-Gelenkes. Das Röntgenbild ergab jedoch eine eigentümliche Fraktur der Phalanx, die am meisten Ähnlichkeit hat mit der Abknickungsfraktur, wie sie Bruns[2]) beim Malleolus internus der Tibia, der Schulter, dem Hüftgelenkrandes, dem Olcranon, dem processus coronoides ulnae und dem Radiusköpfchens beschreibt. Doch ist hier nicht eigentlich der Gelenkteil abgeknickt, sondern der Bruch geht durch die Epiphysaerlinie und mitten durch die Diaphyse, wodurch ein kleines Knochenstück abgesprengt und seitlich disloziert ist. Diese Diagnose wäre wohl bei der Kleinheit des betreffenden Knochens ohne Röntgenbild eine absolute Unmöglichkeit gewesen. An eine eigentliche Reposition war übrigens wohl kaum zu denken. Der Finger wurde in adduzierter Stellung mit Heftpflaster am vierten Finger fixiert und nach zehn Tagen erklärte Patient von seiner Verletzung nichts mehr zu spüren und kam nicht wieder.

Die beschriebene Fraktur dürfte mindestens sehr wenig bekannt sein. Sie wird von Bardenheuer[3]), der den Querbruch, den Schrägbruch, die Komminutivfraktur, die Rissfraktur (Busch) und die Längsfraktur (Krönlein) anführt, gar nicht genannt. Dass sie unter Anwendung des Röntgenverfahrens in Zukunft häufiger beobachtet wird, ist möglich.

Als weitere Phalangenfraktur geben wir in Taf. I, Fig. 7 (Exp. eineinhalb Min., Dist. 30 cm) das Bild einer Maschinenverletzung.

---

[1]) Deutsche Chirurgie, Lief. 63b. B. Bardenheuer. Die Verletzungen der obern Extremitäten § 1960.

[2]) Deutsche Chirurgie, Lief. 27 § 82. P. Bruns. Die Lehre von den Knochenbrüchen

[3]) l. cit. § 1968.

A. B., 25 Jahre alt, geriet am 7. Juni 1898 mit der linken Hand in ein Getriebe und kam sofort ins Krankenhaus. Der vierte Finger war vollständig zermalmt und wurde exartikuliert. Am fünften Finger war die Grundphalanx in der Mitte etwas oberhalb der Mitte gebrochen. Die Fraktur bot die klassischen Zeichen dar: abnorme Beweglichkeit, Krepitation und eine mässige Difformität. Die Diagnose lag fast in allen Einzelheiten vollständig klar. Immerhin wurde auch ein Skiagramm angefertigt, eigentlich mehr aus Neugierde und um die Sammlung zu bereichern. Dasselbe lässt deutlich erkennen, dass die Dislokation ausser in einer seitlichen Verschiebung (Dislocatio ad latus) auch in einer Achsenknickung (Dislocatio ad axin) besteht, da man deutlich in den Markkanal des oberen Fragmentes hineinsieht. Die Fixation in richtiger Stellung war übrigens mit grossen Schwierigkeiten verbunden und eigentlich kaum durchzuführen, wie sich aus dem Skiagramm Taf. I, Fig. 4 der geheilten Verletzung nach acht Monaten ergiebt.

Eine durch die Art der Entstehung eigentümliche Fraktur des Metakarpalknochens des Daumens stellt Taf. I, Fig. 8 (Exp. eine Min., Distanz 25 cm) dar.

W. B., 19 Jahre alt, wollte am 5. März 1899 einen ungeberdigen Stier dadurch festhalten, dass er denselben mit der rechten Hand an der Nase packte und dieselbe fest zusammen klemmte. Plötzlich aber verspürte B. einen heftigen Schmerz im Daumen und musste den Stier loslassen. Der Daumen schwoll rasch an und war bei Bewegungen sehr schmerzhaft. Pat. glaubte, es handle sich nur um eine Verstauchung und kam erst am zehnten Tage in meine Sprechstunde, da er den Daumen immer noch nicht gebrauchen konnte. Die Diagnose einer Fraktur, die bereits durch die Palpation, resp. durch den Nachweis von Krepitation festgestellt war, wurde zwei Tage später durch das Skiagramm bestätigt. Die Frakturlinie läuft schräg durch das Köpfchen des Os metacarpale I.

Diese Frakturform finden wir bei Bardenheuer, der die Frakturen der Metakarpalknochen ausführlich bespricht[1]), nicht erwähnt.

Taf. I, Fig. 6 stellt eine Luxation der Nagelphalanx des Daumens dar, welche durch heftiges Anstossen an eine Tischkante entstanden war. Die natürlich auch sonst sehr leichte Diagnose ist aus dem Bilde ganz evident.

## Frakturen am Vorderarm und Ellenbogen.

Eine seltene Radiusfraktur geben wir in Taf. II, Fig. 1 (Exp. zwei Min., Distanz 30 cm) wieder.

A. W., 25jähriger Zimmermann, fiel am 9. Juni 1898 vom Dache eines zweistöckigen Hauses cirka zehn Meter hoch herunter und schlug mit dem Körper auf einen unten stehenden hölzernen Gartentisch, den er vollkommen durchschlug. Er wurde in anscheinend desolatem Zustand ins Krankenhaus gebracht. Hier wurde vorläufig nur eine offene Fraktur des linken Hüftbeinkammes konstatiert und ausserdem bestanden schwere Depressionserscheinungen, grosse Blässe, kleiner Puls, so dass schwere innere Verletzungen angenommen wurden. Doch erholte sich Patient bereits am folgenden Tage; es handelte sich also nur um Shockwirkung. Patient klagte nun ausserdem über Schmerzhaftigkeit in der Gegend des rechten Handgelenkes. Es wurde nun auch hier Schwellung und Difformität konstatiert. Druckschmerz war vorhanden, Krepitation nicht. Die Diagnose lautete auf Fraktur des unteren Radiusendes und es wurde ein Gipsverband in Volar- und Ulnarflexion angelegt. Nach drei Wochen wurde der Gipsverband abgenommen; die Schwellung und Schmerzhaftigkeit waren verschwunden, aber die Difformität war noch ganz gleich. Nun wurde sofort eine Röntgenaufnahme gemacht und diese ergab folgenden höchst merkwürdigen Befund: Die starke Kallusbildung mit spitzen Osteophyten konnte unmöglich in den drei Wochen entstanden sein, es musste sich um eine alte Geschichte handeln und auf Befragen gab Pat. auch sofort zu „die Hand sei immer so gewesen." Im Alter von 2—3 Jahren war Pat. eine Treppe hinuntergefallen und verletzte dabei die linke Hand. Der behandelnde Arzt soll gesagt haben, der Knochen sei nicht gebrochen, sondern nur gebogen. Pat. war durch die Affektion in seinen Bewegungen nie wesentlich gehindert und konnte auch seinen Beruf als Zimmermann ganz gut ausüben.

Der genauere Befund war folgender:

Die Gegend oberhalb des Handgelenkes erscheint gegenüber links wesentlich verbreitert, $6^1/_2$ cm gegen $5^1/_2$ cm links. Die Cirkumferenz beträgt $17^1/_2$ gegen 16 cm. Die Hand erscheint radialwärts etwas verschoben, so dass zwischen dem Capitulum ulnae und der Reihe der Handwurzelknochen eine starke Einbuchtung entsteht. Die dadurch gebildete Difformität der Konturen ist auch im Skiagramm deutlich sichtbar. Die Achse von Vorderarm und

[1]) Bardenheuer l. cit. § 1953—64.

Hand erleidet dadurch in der Gegend des Carpus eine scharfe Abknickung. Palpatorisch lässt sich nur eine starke Verbreiterung des unteren Radiusendes konstatieren. Die Bewegungen im rechten Handgelenk, Volar- und Dorsalflexion, Adduktion und Abduktion sind gegenüber links nur ganz wenig beschränkt. Im Röntgenbild sieht man, dass der processus styloideus ulnae abgebrochen war und nur partiell wieder angewachsen ist. Ein höchst seltsames Aussehen hat das untere Radiusende. An ein kompaktes Mittelstück, welches die Fortsetzung der Diaphyse bildet, setzen sich auf der ulnaren Seite ein kleines, auf der radialen Seite ein grösseres Knochenstück an, welche an der Gelenkfläche partizipieren, mit dem Mittelstück so verwachsen, dass die früheren Trennungslinien noch deutlich sichtbar sind; nach oben laufen dieselben, das eine in zwei, das andere in eine scharfe Spitze aus. Wir taxieren letztere als Osteophyten.

In Seitenansicht ist ausser einer Verbreiterung des anterio-posterioren Durchmessers der unteren Radiusepiphyse nichts wesentliches zu bemerken.

Es ist nicht gerade leicht, diese alte Fraktur richtig zu klassifizieren. Jetzt bekommt man den Eindruck, als habe es sich um zwei Längsfrakturen des unteren Radiusendes gehandelt. Diese Frakturform finden wir bei Bardenheuer nicht erwähnt.

Da das Trauma in frühester Jugend stattfand, so ist es möglich, dass es sich ursprünglich um Epiphysentrennung handelte, und ein Fall, der zur Erklärung verwendet werden könnte, findet sich bei Bardenheuer[1]) abgebildet. In jenem Falle war der Processus styloideus ulnae abgebrochen; ausserdem war das os triquetrum frakturiert. Eine kleine Hervorragung am os triquetrum unseres Falles könnte auch noch in diesem Sinne gedeutet werden.

Zum Vergleich reproduzieren wir in Taf. II, Fig. 5 eine typische Radiusfraktur von einem 21jährigen Dachdecker drei Wochen nach dem Trauma.

Fraktur des Epicondylus internus humeri. Taf. II, Fig. 6 a und b (Exp. dreieinhalb Min., Dist. 60 cm).

Der 15jährige Knabe A. W. fiel am 8. Februar 1899 vom Reck herunter auf die linke Hand. Der Ellbogen soll, wie der Knabe sich ausdrückte, seitwärts herausgestanden sein; zwei Knaben zogen am Vorderarm, worauf die Difformität verschwand. Der Knabe kam hierauf sofort ins Krankenhaus. Die Gegend des linken Ellbogengelenkes war mässig geschwollen. Die Bewegungen im Ellbogengelenk liessen sich ohne stärkeren Schmerz ausführen. Druck auf die beiden Epikondylen war schmerzhaft; der Condylus internus war abgebrochen und ganz beweglich. Es wurden zunächst Bleiwasserumschläge gemacht und später ein Pappschienenverband in rechtwinklicher Flexion angelegt. Die Verletzung heilte ohne irgendwelche Funktionsstörung.

Auf dem Schirm war der abgebrochene Condylus sehr gut zu sehen. Auf dem Skiagramm sieht man aber, dass auch der Condylus externus abgesprengt, aber nicht dislociert ist, und ausserdem geht eine Frakturlinie durch die ganze Breite der Epiphyse. Wir haben den Fall auch noch von der Seite aufgenommen und reproduzieren dieses Bild, da es auf den ersten Blick geeignet wäre, eine Täuschung hervorzubringen und eine Fraktur des Olecranon vorzutäuschen. Abgesehen davon, dass das Olecranon bei der Palpation wirklich intakt war, hat dasselbe normale Kontouren und der Splitter, der dem Olecranon gerade vorgelagert zu sein scheint, passt nicht exakt dazu. Es ist nichts anderes, als der abgesprengte Epicondylus internus, der in saggitaler Ansicht eben in dieser Weise sich präsentiert.

Einen ähnlichen Fall, der eventuell zu einer falschen Diagnose Veranlassung hätte geben können, erwähnt Seiz[2]).

## Seitliche Luxation des Ellbogens nach aussen.

Ein 14jähriger Knabe, P. M., fiel beim Fussballspiel rücklings auf den linken Ellbogen und kam abends spät ins Krankenhaus. Sofort aufgenommenem Skiagramme von vorn und von der Seite geben wir in Taf. II, Fig. 4 u. Taf. III, Fig. 6 (Exp. $3^1/_2$ Min., Dist. 40 cm) wieder. Die seitliche Verschiebung des

[1]) l. cit. § 1673.

[2]) Seiz „Über Täuschungen durch Röntgenbilder." Therapeut. Monatshefte Aug. 1898, Nr. 8, pag. 432.

Vorderarmes ist auf dem einen Bild, die gleichzeitig bestehende bis in das Gelenk hineinreichende Fraktur des innern Condylus auf dem anderen deutlich zu sehen. Ein genauer Palpationsbefund fehlt. Da es schon spät abends war, so wurde der Knabe sofort chloroformiert und bei den zur Feststellung des Befundes vorgenommenen Manipulationen erfolgte die Einrichtung, ehe alle Details der Verletzung eruiert waren. Die Heilung erfolgte mit einer ganz geringen Reduktion der Streckbewegung.

## Traumatische Epiphysentrennung des untern Femurendes.

Das $6^1/_2$jährige Mädchen A. B. fuhr am 22. Januar 1899 mit einem kleinen niedrigen Schlitten gegen einen Zaun und prallte mit dem gebogenen Knie so heftig gegen ein wagrechtes, festgenageltes Brett, dass dasselbe losgerissen wurde. Das Kind konnte nicht mehr aufstehen und musste nach Hause getragen werden. Das Knie schwoll beträchtlich an und wurde von der Mutter mit Öleinreibungen behandelt. Später wurden Bleiwasserumschläge appliziert, worauf die Schwellung allmählich zurückging. Da das Kind aber trotzdem das Bein nicht gebrauchen konnte, so ging die Mutter am 14. Tage mit dem Kinde zum Arzt, welcher eine schwere Verletzung des Knies konstatierte, und das Kind dem Krankenhaus zuwies. Aufnahme am 7. Februar. Die Gegend des linken Knies war mässig geschwollen, der Unterschenkel leicht flektiert; doch konnte man sich überzeugen, dass es sich zum geringsten Teil um eine Flexion, sondern vielmehr um Bajonnetstellung des Unterschenkels handelte. In der That fühlte man bei der Palpation am unteren Ende des Femur eine deutliche Stufe. Krepitation und abnorme Beweglichkeit waren nicht vorhanden. Es wurde eine Fraktur im Kondylenteil mit Verschiebung des untern Fragmentes nach rückwärts angenommen. Genauen Aufschluss über die anatomischen Verhältnisse ergab das Röntgenbild Taf. III, Fig. 4.

An dem Bild fällt in erster Linie das Fehlen der Patella auf; bei genauem Zusehen erkennt man freilich die Kontouren der Quadricepssehne, der Patella und des lig. patellae. Die Kniescheibe ist offenbar noch fast ganz knorplich ohne Ossifikationspunkt. Man sieht, dass die Epiphyse des Femur in der Epiphysaerlinie vom Schafte sich getrennt und nach hinten geglitten ist, wo sie bereits wieder fixiert ist. Ein Schatten an der Hinterfläche des Schaftes scheint auf eine weitere Laesion hinzudeuten, vielleicht auf Abhebung des Periosts, das während der 14 Tage bereits etwas Callus gebildet hat. Der Fall qualifiziert sich also als traumatische Epiphysenlösung des untern Femurendes. Nach Bruns[1]) sollen Epiphysentrennungen nicht so gar selten sein, jedoch dürften nach diesem Autor viele Fälle nicht als Epiphysentrennung diagnostiziert worden sein. Bruns hat in der Litteratur cirka 100 solcher Fälle verzeichnet gefunden und zwar sind diese Fälle alle durch die anatomische Untersuchung bestätigt. Am häufigsten war die untere Epiphyse des Femur betroffen, dann kommt die untere Epiphyse des Radius und in dritter Linie die obere Epiphyse des Humerus.

Der Mechanismus wird in unserem Falle aus der Anamnese vollständig klar. Die Fraktur, resp. die Epiphysenlösung ist eine ganz direkte. Die von vorn einwirkende Gewalt hat das Knie, resp. die Epiphyse des Femur getroffen, letztere gelöst und nach hinten verschoben. Diese Entstehungsweise durch Einwirkung einer direkten Gewalt ist nach Bruns selten, indem die Epiphysen wegen ihrer Kleinheit den direkt einwirkenden Gewalten sehr geringe Angriffspunkte darbieten. Meist sind es forcierte Bewegungen in den Gelenken, wie namentlich Hyperextension, gewaltsame Abduktion, Zerrung und Drehung, welche, so lange die Gelenkverbindungen fester sind als die Knorpelfugen, eher eine Trennung der letzteren als der ersteren bewirken. In der That stimmt damit der Umstand, dass im frühen Kindesalter Luxationen fast gar nicht vorkommen, sondern fast ganz durch Epiphysentrennungen ersetzt werden, vollkommen überein.

Die Behandlung bestand in unserem Falle in Redressement in Narkose und Gipsverband. Das funktionelle Endergebniss war ein sehr gutes.

## Fraktur des untern Femurendes.

E. Schw., acht Jahre alt, wurde am 5. Januar 1899 von einem Pferde, dass er halten sollte und welches sich bäumte, in einen Graben geschleudert und konnte nicht mehr aufstehen. Über den genauen Hergang liess sich nichts feststellen. Bei der vorgenommenen Untersuchung war die Gegend des linken

[1]) l. cit. pag. 117 ff.

Knies nur ganz wenig geschwollen. Handbreit oberhalb des Knies war eine leichte Knickung nach einwärts wahrnehmbar, so dass das Bein mit Genu valgum eine gewisse Ähnlichkeit hatte. An der Knickungsstelle war abnorme Beweglichkeit, dagegen keine Krepitation zu fühlen. Die Diagnose lautete auf Schrägbruch im unteren Drittel des Femur. Der Knabe wurde sofort ins Krankenhaus gebracht und hier ein Skiagramm angefertigt, welches wir in Taf. III, Fig. 5 (Exp. fünf Min, Dist. 70 cm) wiedergeben. Dasselbe zeigt, dass die Fraktur im Diaphysenteil cirka 6 cm oberhalb der Gelenkspalte erfolgt ist und in der Hauptsache quer verläuft, mit Verschiebung des obern Fragmentes nach aussen, ad latus et ad axin. Man erhält aber des Entschiedensten auch den Eindruck, dass das untere Fragment der Diaphyse in der Länge fissuriert ist, und dass auch eine leichte Verschiebung in der Epiphysaerlinie stattgefunden hat. Die Difformität war leicht zu heben und die Heilung erfolgte anstandslos im Gipsverband.

### Unterschenkelfraktur.

Die in Taf. III, Fig. 3 (Exp. vier Min., Dist. 50 cm) wiedergegebene Fraktur der Tibia und Fibula bietet zwar keine wesentliche Belehrung, da es sich um die typische Form, Fraktur der Tibia im unteren, der Fibula im oberen Drittel handelt. Auch der Mechanismus ist kein aussergewöhnlicher. Der betreffende Patient war am 2. Februar 1899 im Dunkeln einige Stufen einer Treppe heruntergefallen und mit dem Gesäss auf den untergeschlagenen linken Unterschenkel zu liegen gekommen. Hingegen giebt das Skiagramm alle Details der Fraktur so prägnant wieder, dass wir den Fall doch der Reproduktion für würdig erachteten.

## Pathologische Fälle.

Bei den alles durchdringenden Eigenschaften der Röntgenstrahlen lag es nahe, dieselben auch für die innere Medizin nutzbar zu machen. Die Versuche jedoch, die Röntgenstrahlen zur Diagnose innerer Krankheiten heranzuziehen, sind trotz vielfacher enthusiastischer Lobpreisungen nicht durchaus befriedigend ausgefallen, indem, um ein einziges Beispiel herauszugreifen, bei Lungenkavernen vermittelst Perkussion und Auskultation weitaus genauere Resultate zu erzielen sind, als durch noch so genaue Röntgenaufnahmen.

Wo es sich jedoch um Bestimmung von Grösse und Ausdehnung, resp. Form von Körperhöhlen handelt, die wir mit einem für X-Strahlen undurchgängigen Agens füllen können, haben wir in der Röntgographie ein wertvolles und sicheres Aufklärungsmittel. Durch Anfüllen des Magens, des Oesophagus oder des Darmes mit einer Schüttelmixtur von Bism. subnitr. sind z. B. sehr schöne und instruktive Bilder über Veränderungen der Form oder Grösse des betreffenden Organes erzielt worden.

Wir haben diese Methode benützt, um die Grösse einer Empyemhöhle zu bestimmen. Taf. IV, Fig. 5a u. b. Ich gebe nachfolgend die Krankengeschichte des betreffenden Falles.

E. K. von W. $^3/_4$ Jahr alt, erkrankte am 29. Januar 1899 an Influenza-Pleuropneumonie, die am siebenten Tage regelrecht kritisierte. Am neunten Tage trat aber neuerdings wieder Fieber ein und es entwickelte sich ein rechtseitiges eitriges Exudat. Die Diagnose war leicht zu stellen. Am 13. Februar wurde ein Röntgenbild aufgenommen. Schon bei der Durchleuchtung erkannte man, dass die kranke Thoraxhälfte viel weniger durchsichtig war, als die gesunde linke. Auch auf dem Skiagramm, Taf. IV, Fig. 5b tritt der Unterschied deutlich hervor. Die ganze rechte Seite erscheint dunkler, an der Spitze sieht man eine durchsichtigere Partie, welche offenbar die komprimierte Lunge wiedergiebt. Das Empyem wurde operativ behandelt. Das Kind erholte sich aber nicht, namentlich liess die Nahrungsaufnahme sehr viel zu wünschen übrig. Das Kind, dass sehr unregelmässig fieberte, nahm immer mehr ab und am 15. März erfolgte der exitus letalis.

Wer schon Empyeme behandelt hat, weiss zur Genüge, dass im weitern Verlauf die oft ziemlich schwer zu lösende Frage auftritt, inwieweit sich die Höhle allmählich verkleinert hat. Namentlich gegen das Ende der Behandlung ist man oft im Unklaren, ob man die Drainage weglassen und die äussere Öffnung zuheilen lassen darf, ohne eine Retention riskieren zu müssen. Perkussion und Auskultation, das Abmessen des eingespritzten und wieder aus-

gelaufenen Antiseptikums, die Sekretionsmenge, das Herausdrängen des Drains geben freilich allerlei Anhaltspunkte, doch hätte man oft gerne noch mehr Gewissheit über die Ausdehnung der Höhle.

Wir haben in unserem Falle post mortem den Versuch gemacht, die Höhle mit Wismutemulsion zu füllen und darnach die Ausdehnung des Empyems zu bestimmen. Bismuth. subnitr. ist für Röntgenstrahlen eminent undurchlässig und so erschien denn schon bei der Durchleuchtung die mit Wismutglycerin gefüllte Höhle tiefschwarz. Noch schärfer und deutlicher erscheint dieselbe auf dem Skiagramm Taf. IV, Fig. 5a. Die nach der radiographischen Aufnahme ausgeführte Sektion ergab auch ganz genau die auf dem Röntgenbild angegebenen Grenzen der Empyemhöhle.

Sehr scharfe und instruktive Bilder erhalten wir bei Erkrankungen des Knochengerüstes, indem ja bekanntermassen die Knochen für X-Strahlen relativ undurchlässig sind. Wir haben zwei Fälle von Knochen- und Gelenkkrankheiten ausgewählt, die dies illustrieren.

## Traumatische akute Coxitis suppurativa mit spontaner Epiphysenlösung und Sekundärluxation.

Der neunjährige Knabe E. H. in H. fiel am 6. November 1898 von einem Handwagen herunter und hatte infolgedessen Schmerzen in der Gegend des rechten Hüftgelenkes; doch ging er noch mehrere Tage hinkend herum. Als die Schwellung und Schmerzhaftigkeit zunahm, wurde am 14. November ein Arzt konsultiert, welcher ausser der Lokalaffektion hohes Fieber konstatierte und den Knaben sofort ins Krankenhaus wies. Aufnahme am 15. November.

Status praesens. Der sehr gracil gebaute und schlecht genährte, von Schmutz starrende kleine Patient misst 39,2°. Der Puls ist klein und frequent. Brust und Bauchorgane normal. Die Gegend des rechten Hüftgelenkes ist stark geschwollen, besonders im Trigonum Scarpae teigig infiltriert, auf Druck sehr schmerzhaft. Das rechte Bein wird in starker Abduktion und Auswärtsrotation fixiert gehalten. Nur einen Moment wurde die Möglichkeit einer luxatio obturatoria in Erwägung gezogen, doch fehlte Verlängerung, und der Schenkelkopf liess sich auch nicht durchtasten. Die Diagnose lautete auf akute traumatische Coxitis und wurde auch durch die Untersuchung in Chloroformnarkose bestätigt. Ein sofort aufgenommenes Skiagramm zeigt den stark abduzierten und auswärts rotierten (letzteres an dem Fehlen des Kontours des Trochanter major zu erkennen) Oberschenkel mit seinem Gelenkkopf an normaler Stelle. Siehe Taf. IV, Fig. 1a (Exp. zwölf Min., Dist. 50 cm).

Die Behandlung bestand in Extensionsverband und Applikation einer Eisblase auf das Hüftgelenk. Die Temperatur hielt sich stets auf beträchtlicher Höhe, 40° und darüber. Die Behandlung wurde sehr erschwert durch die Ungeberdigkeit und Unreinlichkeit des Patienten, der Stuhl und Urin beständig ins Bett liess und sich auch mit Vorliebe mit seinem Kote beschmierte. Ob diese Unreinlichkeit, die natürlich auch schon zu Hause geherrscht hatte, aetiologisch mit in Betracht gezogen werden darf, mag dahin gestellt bleiben. Allmählich nahm die Schwellung noch mehr zu und es liess sich deutliche Fluktuation über dem Trochanter und am unteren Rande des Musc. glutaeus max. konstatieren. Am 26. November wurde in Narkose incidiert; zuerst über dem Trochanter uud dann hinten am Glutaealrande. Es entleerte sich viel, etwas sanguinolenter Eiter, und der in die Abscesshöhle eingeführte tastende Finger drang bis zum Gelenk vor, resp. konnte den Schenkelkopf und den Pfannenrand abtasten. Ob die Gelenkeiterung primär gewesen, oder ob, was uns wahrscheinlicher erschien, ein vereitertes Hämatom sekundär ins Gelenk durchgebrochen, liess sich nicht mit Sicherheit feststellen. Die Abscesshöhle wurde nach hinten drainiert und die Extensionsbehandlung fortgesetzt. Das Fieber ging langsam zurück, hörte aber nie vollständig auf. Die Eiterung war anfangs ziemlich stark und wurde allmählich geringer. Am Weihnachtsabend wurde die Extension abgenommen, damit der kleine Patient auch an der Bescherung teilnehmen könne. Am nächsten Morgen konstatierte man eine starke Difformität der linken Hüfte und Verkürzung des Beines, die sich durch Zug unter einem schnalzenden Geräusch wieder ausgleichen liess. Es wurde Spontanluxation des Hüftgelenks diagnostiziert. Die Extension wurde wieder angelegt; sobald aber deren Wirkung suspendiert wurde, war die Luxationsstellung auch wieder da. In dieser Stellung wurde am 2. Januar 1899 ein Skiagramm hergestellt, welches wir in Taf. IV, Fig. 1b (Exp. zehn Min., Dist. 60 cm) wiedergeben. Das Skiagramm zeigte folgenden, höchst merkwürdigen Befund: In der Nähe der Acetabulums liegt der Gelenkkopf des Femur mit nach unten und innen gedrehter Gelenkfläche; der Schaft des Femur inklusive Schenkelhals liegt hinter der Beckenschaufel. Scharf markiert sich am Schenkelhals die Epiphysärlinie, in der sich der Kopf abgelöst hat. Man bemerkt ausserdem, dass im Schenkelhals eine hellere Partie vorhanden ist, die Demarkationslinie gegenüber dem sich sequestrierenden

obersten Teil des Schenkelhalses, der auch bereits eine leichte Verschiebung nach innen erfahren hat. Am 26. Februar wurde die Resectio coxae, resp. die Extraktion der im Skiagramm angedeuteten Sequester vorgenommen, und zwar kam gerade auf Grund des Röntgenbefundes der vordere Längsschnitt (nach Lücke u. Schede) zur Anwendung. Ausser dem vollständig abgelösten Gelenkkopf und dem sequestrierten Anfangsstück des Schenkelhalses wurde noch ein weiterer Sequester extrahiert. Die beiden grossen Sequester sind in Taf. I, Fig. 9 abgebildet. Granulationen in der Pfanne wurden mit dem scharfen Löffel abgeschabt und ebenso der Schenkelhals an der Demarkationslinie geglättet und hierauf der Schenkelhals möglichst in die Nähe der Pfanne gebracht. Drainage nach vorn und hinten und Extensionsverband. Die vordere Wunde heilte nach etwa vier Wochen zu, die hintere Wunde blieb zur Drainage noch offen, doch war die Sekretion minimal; dagegen verschwand das Fieber nie ganz; es traten immer wieder Abendtemperaturen von 37,9—38,5 auf. Zur Zeit ist Patient noch in Behandlung. Es werden sich wahrscheinlich noch einige Sequester lösen. Die Ausheilung mit Ankylose des Hüftgelenks in richtiger Stellung ist ziemlich sicher.

Wir haben unseren Fall als akute traumatische Coxitis bezeichnet, mit Vereiterung des Hüftgelenks und Epiphysennekrose. In den gebräuchlichen chirurgischen Lehrbüchern ist diese Form der Coxitis neben der tuberkulösen kaum erwähnt; meist wird sie nur mit einigen Sätzen abgethan. Wenn wir an obiger Diagnose festhalten und damit das Trauma und die dadurch verursachte Entzündung des Gelenkes und des periartikulären Bindegewebes in den Vordergrund stellen und die Knochenaffektion als eine Folgeerscheinung betrachten, so sind wir uns wohl bewusst, dass auch eine andere Auffassung des Falles möglich wäre. Leider wurde die bakteriologische Untersuchung des bei der ersten Incision. entleerten Eiters unterlassen; wir können also keinen Aufschluss geben über die Natur des Eitererregers. Jedenfalls lässt sich die grosse Ähnlichkeit unseres Falles mit solchen von Osteomyelitis acuta epiphysaria nicht in Abrede stellen. Müller, der in der Deutsch. Zeitschrift f. Chirurgie XXI, pag. 455 ff. die akute Osteomyelitis der Gelenkgebiete ausführlich bespricht, verneint freilich für dieselbe den traumatischen Ursprung ausdrücklich. Nach Müller tritt die Osteomyelitis epiphysaria durchwegs unter dem Symptomenbild einer schweren Infektionskrankheit auf; in späteren Stadien erhält es immer mehr Ähnlichkeit mit dem einer chronischen Gelenktuberkulose. Von den schwefelgelben Granulationen, die nach Müller für diese Affektion besonders charakteristisch sind und welche diese Färbung dem Vorhandensein der gelben Osteomyelitiscoccen verdanken, haben wir in unserem Falle nichts bemerkt. Das Leiden befällt übrigens öfter mehrere Gelenke und tritt dann unter dem Bilde einer schweren Polyarthritis auf, die auf Salicylpräparate nicht reagiert. Das am häufigsten ergriffene Gelenk ist das Hüftgelenk, und da findet man in der That nicht selten, wie in unserem Falle, die ganze knöcherne Epiphyse des Femur sequestriert.[1])

## Kniegelenkskontraktur.

Emma Sch. von W., zwölf Jahr alt, stammt aus einer mit Tuberkulose schwer belasteten Familie. Als kleines Kind war sie stets gesund. Im fünften Jahre fing sie ganz spontan an leicht zu hinken und klagte über leichte Schmerzen in Hüfte und Knie des linken Beines. Als E. einige Zeit darauf von einem kleinen Schlitten fiel, verschlimmerte sich der Zustand ganz rasch. Das Knie schwoll bedeutend an und war sehr schmerzhaft. Nachdem diese akute Entzündung zurückgegangen war, bildete sich allmählich eine Kontraktur im Kniegelenk, die das Gehen immer mehr erschwerte. Schliesslich bildete diese Kontraktur fast einen rechten Winkel und das Gehen auf zwei Beinen wurde total unmöglich. Das Mädchen behalf sich zur Fortbewegung mit Hüpfen auf einem Bein und erreichte hierin eine eigentliche Virtuosität. Durch den Nichtgebrauch war das kranke Glied im Wachstum bedeutend zurückgeblieben und die Muskulatur atrophierte immer mehr. Inzwischen hatte sich am erkrankten Knie ein Abscess gebildet, der incidiert werden musste. Schliesslich, nachdem das Leiden sieben Jahre gedauert hatte, entschlossen sich die Eltern zu der längst vorgeschlagenen Operation und das Kind wurde ins Krankenhaus verbracht. Beim Eintritt wurde eine Röntgenaufnahme gemacht. Wir geben dieselbe in Taf. III, Fig. 1a (Exp. vier Min., Dist. 50 cm) wieder. Wir sehen auf dem Bilde den Unterschenkel in Subluxationsstellung zum Oberschenkel. Bei der Operation am 19. Januar 1899 fand man die einstige Gelenkhöhle fast vollkommen obliteriert. Die Kniescheibe wurde exstirpiert und von Femur und

[1]) Betreffs die reichhaltige Litteratur über die Ostitis der Epiphysen und konsekutiven Gelenkaffektionen vergl. D. Chirurgie Bd. 28. R. Schuchardt, Die Krankheiten der Knochen und Gelenke.

Tibia soviel herausgeschnitten, bis man das Bein in gestreckte Stellung bringen konnte. Bei dieser partiellen Resektion fand sich im Condylus internus femoris ein alter tuberkulöser Herd, der energisch ausgekratzt wurde. Das Bein wurde alsdann in vollständiger Streckstellung durch einen Gipsverband fixiert. Der weitere Verlauf war ein idealer. Die Wunde heilte unter dem ersten Verband per primam. Das Endresultat ist in Taf. III, Fig. 1b und c dargestellt. Nach vier Wochen machte das Kind die ersten Gehversuche im Gipsverband. Jetzt ist vollkommene knöcherne Ankylose eingetreten.

## Therapeutisches.

Zum Schluss kommen wir noch zur therapeutischen Verwertung der X-Strahlen. Schon sehr bald nach der Röntgenschen Entdeckung erfuhr man, dass längere und wiederholte Bestrahlung allerlei Veränderungen der betreffenden Körperstellen verursacht und zwar oft erst nach Wochen oder Monaten, wahrscheinlich auf trophoneurotischem Wege. Diese Veränderungen bestehen einerseits in einer Enthaarung behaarter Körperflächen, Pigmentierung der Haut, Veränderungen im Wachstum der Fingernägel, anderseits aber auch in Rötung der Haut, Verbrennungserscheinungen, bis zu vollkommener Nekrose. Ausser dem unten zu erwähnenden Lupusfalle haben wir in dieser Hinsicht nur zweimal nach fünf bis sieben minutenlanger Einwirkung behufs Aufnahme eines Skiagrammes nach zwei bis drei Wochen Rötung der bestrahlten Körperpartien wahrgenommen. Dr. Wiesmann beobachtete an sich selbst eigentümliche Wachstumsstörungen der Fingernägel der zu Demonstrationen häufig verwendeten linken Hand, Rillenbildung, Verdünnerung, Risse u. dgl. Ausserdem hat die Dorsalfläche der linken Hand die Fähigkeit zu schwitzen vollständig eingebüsst. Es lag nahe, diese trophischen Wirkungen zu therapeutischen Zwecken zu verwenden. Am naheliegendsten war es jedenfalls, die Röntgenstrahlen zu benutzen um Enthaarung zu irgend einem Zweck herbeizuführen. In dieser Hinsicht hat man ganz vorzügliche Resultate gewonnen. Den Haupterfolg hat die therapeutische Bestrahlung jedoch beim Lupus zu verzeichnen. Gocht[1]) berichtet über fünf günstig beeinflusste Fälle, Albers-Schönberg[2]) über zwei geheilte Fälle, Kümmel[3]) über zehn geheilte Fälle. Ferner veröffentlichten Schiff[4]) und Sonnenberg[5]) je zwei geheilte Fälle. Die Heilung

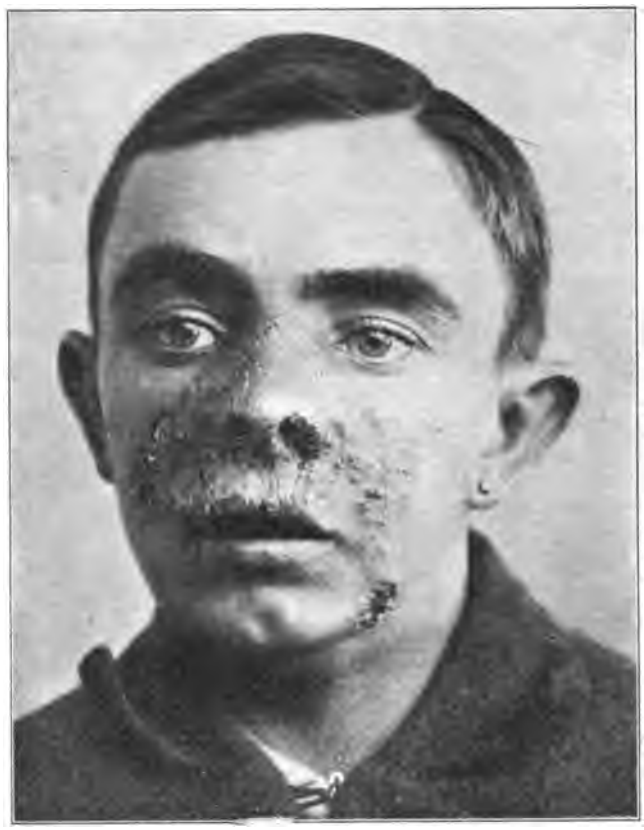

[1]) Fortschritte auf dem Gebiete der Röntgenstrahlen 1897. Bd. I. Heft 1.
[2]) Ibidem Heft 2.
[3]) Ibidem Heft 5.
[4]) Ibidem Heft 5.
[5]) Ibidem Heft 6.

erfolgte stets in der gleichen Weise: Reinigung der Geschwüre, Vernarbung, Eintrocknen der Borken, Abfallen der letzteren, Abschuppung der Haut, Verschwinden der Rötung, Bildung einer weissen Narbe ohne Schrumpfung. Manifeste Lupusknoten werden durch längere Bestrahlung sichtbar. Die infiltrierten Lymphdrüsen schwellen ebenfalls rasch ab.

Bei dieser geradezu spezifischen Einwirkung auf lupöses Gewebe, musste man in erster Linie an antibakterielle Eigenschaften der X-Strahlen denken. Die diesbezüglichen Versuche im bakteriologischen Laboratorium haben dies jedoch noch absolut nicht zweifellos dargethan. Am wahrscheinlichsten ist, dass die durch die Röntgenstrahlen verursachte Entzündung der Haut mit vermehrtem Blutzufluss zu den erkrankten Partien das Wesentliche bildet.

Übereinstimmend mit den exquisiten Erfolgen bei Lupusbehandlung haben auch wir einen derartigen Fall zu verzeichnen. Wir geben das Bild des betreffenden Kranken vor und nach der Heilung in nebenstehenden zwei Bildern wieder.

Der 20jährige Patient litt seit cirka vier Jahren an Lupus der Nase und der angrenzenden Wangenpartien, sowie der Oberlippe. Die verschiedensten Kuren waren bis dahin erfolglos geblieben. Der Lupus besserte sich nicht nur nicht, sondern nahm stetig zu, drohte namentlich auch auf die Augenlider überzugehen. Am 26. April 1898 wurde die Bestrahlung mit X-Strahlen begonnen; Röhrenabstand 20 cm. Die gesunden Partien wurden mit einer Staniolmaske bedeckt. Dauer einer Sitzung zehn Minuten, drei Sitzungen per Woche. Anfangs kaum merklich, besserte sich der Zustand allmählich. Die Krusten fielen ab und darunter zeigte sich eine dünne, glatte, rötliche Haut. Nach der 40. Sitzung trat eine sehr heftige Dermatitis auf und veranlasste die Einstellung der Bestrahlung; die ganze erkrankte Partie rötete sich sehr stark, brach auf, eiterte und bedeckte sich mit dicken braunen Borken. Unter Behandlung mit Ung. praec flav. heilte die Dermatitis in einigen Wochen ab und nun war die ganze, vorher lupöse Partie von einer zarten, hellroten, in der Hauptsache gesunden Haut bedeckt, die freilich immer noch leicht schuppte. Nach 46 Sitzungen wurde die Behandlung Ende August ausgesetzt. Recidive scheinen nicht ausgeschlossen zu sein; doch kann die Bestrahlung jederzeit vorgenommen werden.[1])

Zum Schluss genüge ich einer angenehmen Pflicht, indem ich meinem lieben Freunde und Kollegen Herrn Spitalarzt Dr. Wiesmann in Herisau für die gütige Überlassung des Materials und die reichliche Unterstützung bei Abfassung dieser Arbeit, sowie Herrn Prof. Dr. Krönlein für dessen freundliche Durchsicht, meinen herzlichsten Dank ausspreche.

[1]) Litteratur zur Lupusbehandlung. Fortschritte auf dem Gebiete der Röntgenstrahlen: Arbeiten von Gocht, Albers-Schönberg, Gassmann-Schenkel, Hahn etc.

# Zur Technik der Zahnröntgographie.

Von

Dr. **T. Sjögren** in Stockholm.

(Hierzu Tafel V, Fig. 1—10.)

Zu den Disciplinen auf dem grossen Gebiete der Heilkunde, für welche Röntgens Entdeckung fruchtbringend werden kann, gehört unter anderen auch die Zahnheilkunde. Bei Stellung der Diagnose verschiedener Zahnkrankheiten stösst der Zahnarzt auf Schwierigkeiten, sich die Lagen und Stellungen der Zahnwurzeln zu einander klar zu machen. Besonders schwierig ist es, die wirkliche Sachlage zu bestimmen, wenn man bei verspätetem Durchbruch der permanenten Zähne Retention von Zähnen im Verdacht haben kann, wie bei Schiefstellung derselben. In solchen Fällen, wo es gilt, die innerhalb der Alveolen liegenden Zähne und Teile klar und anschaulich vorzuführen, muss natürlich die Röntgographie die Arbeit des Zahnarztes in hohen Grade erleichtern.

Die Röntgographie auf diesem Gebiete erfordert verschiedene Abweichungen von der gewöhnlichen Technik. Da die Platte so nahe an dem betreffenden Gegenstande wie möglich liegen muss, damit das Bild scharf und deutlich wird, ist sie innerhalb des Mundes, wo sie in der gewünschten Lage fixiert wird, zu placieren. Die Anwendung gewöhnlicher Glasplatten ist aus mehreren Gründen ungeeignet, teils weil es schwierig ist, diese in der gewünschten Grösse zuzuschneiden, teils weil eine Glasplatte, wie gut sie auch angepasst sein mag, bei ihrem Verweilen im Munde dem Patienten doch stets Unannehmlichkeiten verursacht. Die weichen Films sind bei weitem vorzuziehen und lassen sich leicht und bequem hantieren. Die Technik, welche ich bei den recht zahlreichen von mir ausgeführten Versuchen auf diese Gebiete als die beste gefunden habe, ist die folgende.

Durch Zuschneiden eines Stückes gewöhnlichen Papieres und Prüfung im Munde an der zu röntgographierenden Stelle wird die Grösse der Platte für die beabsichtigte Untersuchung bestimmt. Bei einiger Gewohnheit ist dies nicht nötig, dürfte aber für den Anfänger zu empfehlen sein, bis der Blick für die Konfiguration der Platten an den verschiedenen Stellen im Munde geschärft wird. In der Dunkelkammer wird mit der Scheere ein Film von der gewünschten Grösse zugeschnitten. „Edwards special rapid films" habe ich für diesen Zweck vortrefflich gefunden. Die kleine Platte wird sorgfältig in schwarzes, lichtdichtes Papier eingewickelt, wobei genau darauf zu achten ist, dass keine herausstehenden Ecken entstehen. Darauf wird das Ganze in ein Stück dünnen ausgewalzten Guttaperchataffet eingeschlossen, um die Platte von Salio feucht zu werden zu schützen. Der Patient wird am besten auf einen Lehnstuhl mit bequemer Stütze des Kopfes plaziert. Die kleine Platte wird im Munde angebracht und in der erforderlichen Lage von einem Assistenten fixiert, welcher sie während der kurzen Expositionszeit mit einem oder zwei eingeführten Fingern vollkommen still halten kann. Da der Film ziemlich elastisch und nachgiebig ist, kann derselbe sich dicht an den Kiefer anschmiegen und bei den Vorderzähnen im Oberkiefer sich nach dem Gaumengewölbe biegen. Den Patienten die Platte selbst im Munde festhalten zu lassen, misslingt fast stets, da diese unbemerkt von ihrer Stelle weggleitet.

Die Entfernung der Antikathode von der Platte beträgt 20—25 Ctm. Bei Plazierung des Röntgenrohres ist zu beachten, dass das Licht so rechtwinklich wie möglich auf die Platte fällt, damit keine falsche Perspektive entsteht, was besonders bei Röntgographierung der oberen Vorderzähne leicht eintritt. Die Expositionszeit darf nicht länger als 25—30 Sekunden dauern, bei einer Stromstärke von $2^1/_2$—3 Ampère. Die Entwickelung muss mit Vorsicht erfolgen. Die Films verlangen einen schwachen Entwickler, sie schleiern sonst sehr leicht. Es ist eine gewisse Schonung bei Behandlung der Platten in der Entwicklung, im Fixierbade und beim Waschen nötig, da sich die Gelatinschicht sehr leicht vom Film ablöst.

Beim Kopieren kann jede beliebige Seite des Films dem Kopierpapier zugewandt werden. Hieraus geht hervor, dass man das Bild, wenn man es wünscht, rechtgewendet erhalten kann, was für die Orientierung von einem gewissen Vorteil ist.

Die Bilder stellen dar:

I. Vorderzähne im Oberkiefer.
II. „ „ „ mit einem Stiftzahn.
III. „ „ Unterkiefer.
IV. Backzähne im Oberkiefer.
V. „ „ „ mit Plomben.
VI. „ „ Unterkiefer „ „
VII. Milchzähne und permanente Zähne bei einem neunjährigen Kinde.
VIII. Retinierte Eckzahn im Oberkiefer.
IX. „ „ „ „
X. Defekt zweier Vorderzähne.

---

## Ein Fall von Osteomyelitis radii dextri.

Von

Stabsarzt Dr. **Vollbrecht** in Breslau.

(Hierzu Tafel V, Fig. 11—14.)

Die Röntgenphotographien entstammen einem Falle von Osteomyelitis radii dextri, entstanden im Anschluss an ein Trauma (19jähriger Patient). Die erste Aufnahme (Fig. XI und XII) erfolgte vor der Operation zu einer Zeit, als auf der Beuge- und Streckseite des Armes Fistelgänge bestanden, welche zu entsprechenden Kloaken führten. Im Röntgenbilde erkennt man die mehr oder weniger starke Totenlade, welche an einer Stelle, ulnarwärts, unterbrochen ist. Diese Stelle entspricht einer grossen Kloake. In der Totenlade zeichnen sich die Sequester als dunkle Schatten ab inmitten heller Stellen (Eiterheerde). Der Krankheitsprozess reicht bis hart an die Knorpelgrenze heran, das Handgelenk ist nicht in Mitleidenschaft gezogen.

Am 3. April d. J. Nekrotomie. Längsschnitt auf der Streckseite, Aufmeisselung der Totenlade, aus welcher in eitrigen Granulationsmassen gebettete Sequester entfernt werden. Auskratzung der Knochenhöhle, welche dicht neben dem Gelenk eine Lücke aufwies, die mit den Fisteln an der Längsseite des Unterarmes kommunizierte. Tamponade der Wundhöhle. Wundverlauf ohne Zwischenfall.

Zweite Röntgenaufnahme am 7. Juni d. J. Neun Wochen nach der Operation (Fig. XIII). Die Operationswunden waren nahezu geschlossen. Vom Periost aus hat sich allseitig neuer fester Knochen gebildet, er ist im oberen Teile des radius noch am schwächsten, entsprechend jener Stelle, wo die ausgemeisselte Knochenrinne am tiefsten war und die Wunde noch nicht ganz vernarbt ist.

Dritte Röntgenaufnahme am 11. Juli d. J. (Fig. XIV). Die Operationswunden waren zu dieser Zeit fast vernarbt. Die anfangs sehr tiefe Knochenrinne ist nahezu ganz verschwunden, die Operationsnarbe und die Knochenoberfläche liegen fast im Niveau der angrenzenden normalen Haut. Eine kleine Mulde, kaum gross genug, um die Kuppe des Fingers aufzunehmen, findet sich noch am proximalen Ende. Das Röntgenbild giebt diese Verhältnisse treu wieder. Die kleine helle Stelle inmitten des dunklen Knochen-Schattenbildes kennzeichnet die noch bestehende Vertiefung. Interessant ist ein Vergleich zwischen Fig. XIII u. XIV. In den fünf Wochen, welche zwischen beiden Aufnahmen liegen, ist der Knochen durch Apposition, durch Wachstum vom Periost aus, nicht dicker geworden, aber innerhalb des periostalen Knochenringes hat sich der neugebildete Knochen vom distalen zum proximalen Ende vorgeschoben. Vielleicht hat hierbei der Epiphysenknorpel eine Rolle gespielt.

Beachtenswert ist ferner, dass die vor der Operation noch deutlich markierte Epiphysenlinie am Radius ganz versehwunden ist.

Patient ist geheilt, es besteht nur eine geringe Beweglichkeitsstörung im Handgelenk, welche durch medico-mechanische Behandlung wohl noch beseitigt wird.

---

Aus dem Röntgenlaboratorium des Bürgerhospitales der Stadt Köln. Oberarzt: Geheimer Sanitätsrat Professor Dr. Bardenheuer.

# Ein Beitrag zur Technik.

Von

Dr. **A. Wildt**, Assistenzarzt.

Benutzt man zur Röntgenphotographie einfach begossene Platten und kehrt, wie es im allgemeinen Brauch ist, die lichtempfindliche Seite der Lichtquelle, der Röntgenröhre zu, so leiden die von solchen Platten erhaltenen Kopien an dem Übelstande, dass die Seiten des Bildes gegenüber den natürlichen Verhältnissen vertauscht sind, dass rechts als links erscheint und umgekehrt. Herr Dr. Brunner schlägt nun in dem 5. Hefte des 2. Bds. dieser Zeitschrift vor, die Platten mit der unempfindlichen Seite, der Glasseite, der Lichtquelle zuzukehren, um so diesem Übelstande abzuhelfen. Es bedarf bei Befolgung dieses Vorschlages infolge der Durchgängigkeit des Glases für die Röntgenstrahlen nur einer ganz geringen Verlängerung der Expositionszeit.

Angeregt durch diesen Vorschlag des Herrn Dr. Brunner möchte ich mir erlauben, mitzuteilen, in welcher Weise es mir seit ca. zwei Jahren gelungen ist, diesen Übelstand zu vermeiden.

Ich schicke voraus, dass ich stets nur die doppelseitig begossenen Platten der Allgemeinen Elektricitätsgesellschaft (System Dr. Levy) verwende, und zwar aus dem Grunde, weil nur diese mir befriedigende Schwärzen der Platten ergeben haben bei relativ kurzer Expositionszeit und rascher Entwickelung, wie sie in unserem Institute durch die Verhältnisse geboten sind.

Bei Verwendung der doppelseitig begossenen Platten ist es nun sehr schwer, nach der Entwickelung, auch bei der grössten Sorgfalt, zu erkennen, welche Seite die der Lichtquelle zugewandte war; infolgedessen kommt es sehr oft vor, dass nachher die Bilder rechts und links zum Teil in den natürlichen, zum Teil in umgekehrten Verhältnissen wiedergeben, was zu manchen Unzuträglichkeiten und unangenehmen Verwechslungen führt. Hierdurch wird auch der Zweck der doppelseitig begossenen Platten, den Brunner anführt, auch die Möglichkeit zu bieten, rechts und links auf den Bildern in natürlichen Verhältnissen wiederzugeben, zum grossen Teil vereitelt.

Nach manchen vergeblichen Versuchen verfuhr ich nun so, dass ich auf die der Röntgenröhre zugekehrte Seite der Platten aus Nickeldraht hergestellte Buchstaben legte, also z. B. R für rechts, A für aussen, O für oben, H für hinten. Die Schatten dieser Metallbuchstaben erscheinen alsdann beim Entwickeln auf den Platten. Um nun ein Bild zu erhalten, welches bezüglich der Seiten den natürlichen Verhältnissen entspricht, braucht man beim Kopieren nur darauf zu achten, dass die Buchstaben in richtiger Zeichnung auf dem lichtempfindlichen Papier erscheinen, also nicht etwa Я statt R. Es wird also beim Kopieren die dem Röntgenlichte zugewandt gewesene Seite der doppelseitig begossenen Platten auch dem Sonnenlichte zugewandt; die auf der anderen Seite der Platte gelegene, ebenfalls durch die Röntgenstrahlen belichtete Schicht verhütet Unschärfe des Bildes.

Dies Verfahren hat sich uns in der Praxis als recht bequem erwiesen, und zwar nicht allein, weil auf diese Weise die Bilder die Verhältnisse von rechts und links in der natürlichen Weise wiedergeben; man kann ferner aus den auf den Bildern erscheinenden Buchstaben nicht nur sofort mit Sicherheit rechts und links erkennen, sondern auch, in welcher Richtung die Aufnahme gemacht worden ist, ob von vorn nach hinten, oder von innen nach aussen u. s. w., was z. B. beim Oberschenkel für die Beurteilung des Bildes von grosser Wichtigkeit ist. So bedeutet z. B. RA, dass es sich um die rechte Seite handelt und die Platte der Aussenseite des betreffenden Körperteiles aufgelegen hat, dass also die Aufnahme

von innen nach aussen erfolgt ist, RH, dass die Aufnahme von vorn nach hinten erfolgt ist u. s. w., so dass diesbezügliche Verwechslungen auch für wenig Geübte unmöglich sind, und auch dem Geübten erwächst daraus manche Bequemlichkeit.

Verwendet man nun einfach begossene Platten und verzichtet auf die Wiedergabe der Seiten in den natürlichen Verhältnissen, kehrt also die Schichtseite der Platte der Röntgenröhre zu, so hat die sichere Bezeichnung der Seiten und der Richtung der Aufnahme eventuell ein noch höheres Interesse. Man muss dann natürlicherweise, um die Buchstaben richtig auf der Kopie zu erhalten, die Metallbuchstaben in der der gewöhnlichen Schreibweise entgegengesetzten Richtung auf die Platte legen, also etwa Я statt R. Befolgt man den Vorschlag Brunners, so legt man die Metallbuchstaben in der der Schreibweise entsprechenden Richtung auf.

Man kommt wohl stets mit im ganzen acht Metallbuchstaben aus: R rechts, L links; V vorn, H hinten; I innen, A aussen; O oben, U unten, die in entsprechender Weise mit — einander kombiniert werden, wie schon oben angegeben. Für solche Fälle, in denen die Platten nicht horizontal gelegt werden können, habe ich Buchstaben mit kleinen federnden Häkchen anfertigen lassen, welche an die Platten angesteckt werden. Die Herstellung solcher Buchstaben dürfte jedem Mechaniker und Instrumentenmacher ein leichtes sein und verursacht nur geringe Kosten.

---

Aus dem pathologischen Institut der Universität Bern (Direktor Professor Dr. Langhans).

# Beitrag zur Kenntnis der Entwickelung des Skelettes von Kretinen und Kretinoiden.

Von

**Robert von Wyss** aus Zürich.

## I.

Die Anschauungen über die Entwickelung des Skelettes der Kretinen haben in den letzten Jahren eine bedeutende Umgestaltung und Bereicherung erfahren. Seit 40 Jahren galt die Lehre von der prämaturen Synostose. Diese sollte an der Synchondrosis spheno-occipitalis die Verkürzung der Schädelbasis und damit die charakteristische Physiognomie der Kretinen und an den langen Röhrenknochen den Kleinwuchs erklären.

Virchow hatte 1856 und 1858 diese Erklärung als eine mögliche hingestellt, gestützt auf den Befund von Verknöcherung der Synchondrosis spheno-occipitalis bei zwei „neugeborenen Kretinen".

Marchand machte 1889 gewichtige Gründe geltend gegen die Auffassung dieser Fälle als Kretinen und Kaufmann wies sie 1892 seiner Chondrodystrophia foetalis zu.

Paltauf (1891) und Ewald[1]) (1891) hielten noch an der prämaturen Synostose der Kretinen fest, ersterer betonte sie sogar im Gegensatz zum eigentlichen Zwergwuchs. Auch Bircher (1896) rechnete eine typische 18jährige Kretine zu den Zwergen, als die Sektion das Vorhandensein der Knorpelfugen ergab.

Nur vereinzelte Fälle von Kretinen, deren knorpelige Epiphysen und Synchondrosen länger als normal erhalten blieben, waren bekannt, fanden aber wenig Beachtung infolge unsicherer Deutung, als Langhans 1897, gestützt auf vier eigene Beobachtungen und sechs Fälle aus der Litteratur (Klebs und Langhans 1, Bircher 2, Dolega 1, Ziegler 1, Hanau 1) mit aller Sicherheit nachwies, dass nicht nur in keinem einzigen einwandsfreien Fall von Kretinismus die vorzeitige Verknöcherung irgend einer Knorpelfuge festgestellt ist,

[1]) Wie aus dem Sitzungsbericht der berliner medizin. Gesellschaft vom 30. November 1898 hervorgeht, hält Ewald immer noch fest an der prämaturen Synostose bei Kretinen. Der dort erwähnte Fall stimmt allerdings nicht mit seiner Auffassung überein. Vgl. Münchner medizin. Wochenschrift 1898, Nr. 49, p. 1574.

sondern dass im Gegenteil die Knochenkerne in den Epiphysen bei Kretinen später auftreten, sich langsamer entwickeln und dass die Epiphysenscheiben sich länger erhalten als beim Gesunden. Dieses Resultat, zusammengehalten mit einem Fall von Nauwerk (Strumektomie) und den Tierexperimenten von Hofmeister und Eiselsberg, zeigte von einer neuen Seite die Übereinstimmung zwischen Kretinismus und Kachexia thyreopriva, die von Kocher zuerst genau festgestellt, von Bircher aber gerade mit dem Hinweis auf das angeblich verschiedene Verhalten der Epiphysen bestritten worden war. Auch in einer anderen, nicht weniger wichtigen Beziehung versprachen die neugewonnenen Thatsachen, Aufklärung zu bringen, nämlich in dem Zusammenhang zwischen dem typischen Kretinismus und denjenigen Krankheitsformen, welche den Übergang zur Gesundheitsbreite vermitteln. Diese sind, wie schon Langhans bemerkte, in kretinistischen Gegenden durchaus keine Seltenheit und Langhans hat vorgeschlagen, sie mit dem Namen Kretinoide zu belegen, einem Namen, den Klebs zuerst für eine andere Gruppe gebraucht hatte, die jetzt am besten zur Chondrodystrophia foetalis gestellt wird. Einen besonderen Typus dieser Kretinoide stellen diejenigen Individuen dar, welche körperliche Merkmale der Kretinen aufweisen ohne auffallende geistige Defekte. Diesen Typus hat Virchow zuerst in der Litteratur erwähnt nach Beobachtungen, die er am Kerenzerberg am Wallensee machte. Langhans führt einen solchen Fall an, eine 27jährige Person von 148 cm Länge, körperlich Kretine, geistig normal, aus einer exquisiten Kropfgegend stammend. Bei dieser war die Synchondrosis spheno-occipitalis noch erhalten und einzelne Epiphysen zeigten noch Knorpelreste. Ich bediene mich im Folgenden wie schon M. B. Schmidt des Namens Kretinoid in dem Sinne von Langhans.

In der gleichen Publikation weist Langhans hin auf die eminente Bedeutung, welche die Röntgenstrahlen gewinnen können für die wissenschaftliche Erforschung dieser Verhältnisse und sodann praktisch für die Diagnose d. h. die Feststellung der Zugehörigkeit zweifelhafter Fälle zum Kretinismus behufs entsprechender Behandlung.

Langhans konnte an Hand eines 14monatlichen Kretinen und eines 16jährigen Falles von Hanau bereits ein annäherndes Bild des Entwickelungsganges des Kretinenskelettes entwerfen, stellte aber weitere Einzelheiten künftigen mit Hilfe der Röntgenstrahlen zu unternehmenden Untersuchungen anheim. Immerhin geht aus jenen anatomischen Befunden hervor, dass die Synostosen bei Kretinen in der Regel, wenn auch verspätet, zum normalen Abschluss gelangen und zwar in der gewöhnlichen Reihenfolge, indem die Knorpelreste immer in den beim Gesunden zuletzt verknöchernden Epiphysen gefunden wurden. Schmidt stellt in „Ergebnisse der allgem. Pathologie und pathol. Anatomie des Menschen und der Tiere." IV. Jahrgang 1897, die bisher bekannten Skelette von Kretinen und den davon nicht scharf zu trennenden Zwergen zusammen, wobei er die von Paltauf für den Zwergwuchs in Anspruch genommenen Fälle von His, Dolega, Bernard und Nauwerk sowie die Zwergin von Bircher zu den Kretinen rechnet. Er schliesst sich somit völlig der Auffassung von Langhans an. Zugleich deutet er darauf hin, dass eine richtige Beurteilung dieser Wachstumsstörung eigentlich nur von Befunden aus der physiologischen Wachstumsperiode zu erwarten war und dass Langhans durch seine Fälle von 14 Monaten, 16 und 18 Jahren dieses bisher vollständig unbekannte Gebiet zuerst betreten hat, nachdem die neugeborenen Pseudokretinen Virchows endlich ihre von ihrem Entdecker nie in dieser Weise beabsichtigte Bedeutung eingebüsst hatten. Ich bin meinem hochverehrten Chef, Herrn Professor Langhans, zu ganz besonderem Dank verpflichtet, dass er mich auf diese interessante und in noch so vielen Punkten unklare Frage aufmerksam machte. Das Studium der Knochen von Kretinen und Kretinoiden während der Wachstumsperiode vermittelst Röntgenstrahlen versprach wertvolle Aufschlüsse, eventuell die Bestätigung der aus den vorliegenden spärlichen Befunden gezogenen Schlüsse zu liefern. Hierfür war auch nicht leicht ein günstigerer Ort zu finden als Bern, das mit der Annehmlichkeit eines guten Röntgeninstitutes die Unannehmlichkeit eines Kropfzentrums κατ' ἐξοχήν verbindet. Denn zur sicheren Diagnose „Kretin" gehört ausser der

geistigen Störung, dem Kleinwuchs, der kretinistischen Physiognomie und der Atrophie oder strumösen Entartung der Schilddrüse auch die Herkunft aus einer mit endemischem Kropf behafteten Gegend. Der Befund der Schilddrüse und die andern Symptome allein genügen nicht, einmal weil die Entscheidung über das Vorhandensein oder Fehlen von funktionsfähigem Drüsengewebe am Lebenden sehr schwierig, oft unmöglich ist, sodann, weil der sporadische Kretinismus vom Zwergwuchs noch nicht genügend abgetrennt ist. Ich schicke der Beschreibung meiner Aufnahmen eine Darstellung der normalen Entwickelung der in Betracht kommenden Knochen und Epiphysen voraus, nämlich der Hand, des Ellbogens, des Knies und des Fusses, mit besonderer Berücksichtigung der Art und Weise, in welcher sich diese Vorgänge auf Röntgogrammen darstellen. Als normale Vergleichsobjekte zu meinen Röntgenaufnahmen von Kretinen gedachte ich zuerst anatomische Angaben zu benützen. Ich stellte daher die betreffenden Daten der mir zugänglichen anatomischen Lehrbücher und Atlanten in Tabelle I u. II zusammen. Allein es zeigte sich, dass nicht nur diese unter sich vielfache Verschiedenheiten enthalten, sondern dass auch die anatomischen Befunde in vielen Fällen durchaus nicht geeignet sind zum Vergleich mit Diagrammen. Schon das Auftreten der Knochenkerne, worin nach aprioristischer Annahme beide Methoden genaue und daher übereinstimmende Resultate liefern sollten, zeigte nicht unerhebliche Abweichungen. Diese rühren wohl von verschiedenen Ursachen her. Die Anatomen geben das Auftreten der Knochenkerne zum Teil früher an, vielleicht gestützt auf das Vorhandensein von einigen kleinen Knochenkörnen (granules osseux) die nach Rambaud und Renault gewöhnlich vor dem eigentlichen Knochenkern aufzutreten pflegen resp. erst als Knochenkern imponieren, wenn sie in einer bestimmten Anzahl und Dichtigkeit zusammen liegen und die auf Diagrammen noch nicht sichtbar sind. In der Trochlea Humeri finden sich beispielsweise schon im dritten Lebensjahre zahlreiche kleinste zerstreute Knochenpunkte, während der Knochenkern erst im 14. bis 17. Jahr daraus gebildet wird.

Zum Teil treten die Kerne nach den anatomischen Angaben später auf, vielleicht weil die betreffenden in den ersten Lebensjahren zur Sektion gekommenen Individuen durch Krankheiten in der gesamten Ernährung und Entwickelung zurückgeblieben waren.

Der Einwand, die Diagramme geben nicht den Beginn der Verknöcherung, sondern die vorhergehende Kalkablagerung im Knorpel an und differieren deshalb mit den anatomischen Angaben, wird dadurch entkräftet, dass die citierten Autoren ihre Angaben auch nicht auf histologische Untersuchungen stützten, sondern nur auf den makroskopischen Befund, der zwischen Knochenkörnern und Kalkkörnern ebenfalls keinen Unterschied gestattete.

Vollends aber die Angaben über die Synostose der Epiphysen mit den Diaphysen, wo genaue Daten für meine Zwecke unerlässlich waren, zeigten bedeutende Verschiedenheiten. Die Autoren geben die Synostosen ohne Ausnahme später an als die mir bekannten Diagramme. Dies erklärt sich durch verschiedene Umstände. Einmal wird bei einigermassen dicken Knochen eine sehr schmale Epiphysenscheibe auf dem Diagramm nur dann deutlich sichtbar, wenn die Strahlen genau parallel mit ihrer Ebene einfallen. Ferner bilden die einander zugekehrten Knochenflächen der Epiphyse und Diaphyse gewöhnlich keine mathematischen Ebenen, sondern die Epiphyse mit der knorpeligen Epiphysenscheibe sitzt nach Art einer concaven Schale der gewölbten Diaphyse auf oder umgekehrt, sodass der Knorpel ganz oder teilweise durch Knochen verdeckt wird. Oft sieht man aber trotzdem die verdeckten Knochenränder durchscheinen, sodass die beginnende Synostose deutlich zu erkennen ist als eine Unterbrechung der im Übrigen noch erhaltenen Epiphysenfuge. Dies ist wenigstens der Fall bei den dünneren Knochen, vorausgesetzt, dass nicht die scharfen Ränder der einander zugekehrten Knochenflächen sich gegenseitig decken und dadurch die Beurteilung ihrer knorpeligen oder knöchernen Verbindung verunmöglichen.

Sodann beschränken sich die Autoren meist darauf, den Zeitpunkt der vollendeten Synostose anzugeben, während nach den Diagrammen unzweifelhaft der Beginn der Verschmelzung viel früher stattfindet. Zudem ist es klar, dass einzelne kleine in der Ver-

schmelzungsebene zurückgebliebene Knorpelherde im Diagramm unbeachtet bleiben, während sie beim anatomischen Präparat die Annahme der vollendeten Synostose ausschliessen. Endlich war es mir im Hinblick auf die zu erwartenden Resultate erwünscht, nicht nur die Momente des Auftretens der Knochenkerne und ihrer Verschmelzung kennen zu lernen sondern auch die gesamte Entwickelung der Knochen, die Grösse und Form der Knochenkerne resp. die Grösse der knorpeligen Epiphysenscheiben durch die ganze Wachstumsperiode verfolgen zu können.

Herr Professor Forster, Direktor des bernischen physikalischen Institutes, hatte die grosse Freundlichkeit, mir sein gesamtes sehr umfangreiches Material an Diagrammen zur Verfügung zu stellen und ebenso Herr Dr. Schenkel, Vorsteher des Röntgeninstitutes des Inselspitales in Bern. Ausserdem erhielt ich durch die gütige Vermittelung von Herrn Professor Strasser Einblick in eine Sammlung von Radiogrammen aus dem Entwickelungsalter von Hand, Ellbogen, Fuss und Knie, aufgenommen von Herrn C. Wüest in Aarau. Dadurch war ich in den Stand gesetzt, die Entwickelung der Knochen der Hand und des Ellbogens eingehend zu studieren. Von der Hand waren ausser zwei Aufnahmen aus dem dritten Lebensjahr sämtliche Jahre vom 5. bis 20. durch 47 Aufnahmen vertreten, vom Ellbogen alle Jahre vom 4. bis 19. durch 32 Aufnahmen. Weniger vollständig waren die übrigen Gelenke aus dem Entwickelungsalter vertreten. Es fanden sich vom Fuss 26 Aufnahmen, davon 11 unter 16 Jahren, der Rest von 16 bis 24, vom Knie 17 Aufnahmen von 2 bis 20 Jahren. Für die Hand erhielt ich eine wertvolle Ergänzung, besonders mit Rücksicht auf die ersten Lebensjahre, durch eine Mitteilung von Professor v. Ranke in der Münchner medizinischen Wochenschrift Nr. 43, 1898. Die betreffenden Abbildungen sind allerdings nur Zeichnungen nach Diagrammen und deshalb für den Leser nicht in gleichem Maasse vertrauenerweckend wie Copieen. Ich hebe dies hervor, weil nach diesen Zeichnungen die Epiphysen der Phalangen teilweise erst vom 18. Jahre, die Epiphysen vom unteren Ende des Radius und der Ulna schon vom 7. resp. 10. Jahre an mit der Synostose beginnen. Nach meinen Diagrammen beginnt die Synostose der Phalangen mit 12, die des Radius und der Ulna nicht unter 12 Jahren. Es ist mir zudem unverständlich, wie in zwei dieser Zeichnungen vom 7. und 10. Jahr der kleine rundliche Epiphysenkern der Ulna mit der Diaphyse verschmolzen ist und derselben wie ein kleiner Höcker aufsitzt, während er sich nach meinen sämtlichen Diagrammen vor dem Beginn der Synostose zu einer ansehnlichen Scheibe entwickelt, welche die gleiche Breite hat wie die entsprechende Fläche der Diaphyse. Im Übrigen stimmen diese Bilder mit den meinigen ziemlich genau überein. Sie waren mir sehr wertvoll für die genauere Bestimmung des Auftretens der Kerne in den Handwurzelknochen, da ich gerade aus den ersten Lebensjahren sehr spärliches Material besass.

Ich habe in Tabelle I und II die Ergebnisse aus der v. Ranke'schen Mitteilung und die Resultate aus den von mir durchgesehenen Diagrammen mit den anatomischen Angaben zusammengestellt. Nach diesen verschiedenen Quellen würden sich die Knochen resp. Epiphysen der Hand, des Ellbogens, des Kniees und des Fusses in folgender Weise entwickeln.[1])

Zur Zeit der Geburt sind bekanntlich die Diaphysen von Radius, Ulna, Metacarpalia und Phalangen verknöchert, dagegen die Epiphysen sowie die Handwurzelknochen knorpelig und zwar sitzen diese Epiphysen an Metacarpale I und an den Phalangen proximal, an den Metacarpalia II—V distal. In einigen Fällen sah ich am Metacarpale I ausser dem normalen basalen Epiphysenkern am distalen Ende Andeutungen einer Epiphysenlinie. Im 7. Jahre tritt in der untern Epiphyse der Ulna ein Knochenkern auf, der sich vom 9. bis 11. Jahr zu einer Scheibe vergrössert, die auf der ulnaren Seite etwas verdickt ist. Die Verschmelzung mit der Diaphyse beginnt ausnahmsweise mit 12 Jahren, in der Regel 3—4 Jahre später, es bleibt aber eine

[1]) Bei der Hand sind nur die Befunde aus den Radiogrammen berücksichtigt, teils weil sie die Entwickelung aller Epiphysen vollzählig und genau angeben, teils weil die anatomischen Angaben unter sich und mit den Radiogrammen sehr viele Verschiedenheiten zeigen und deshalb für den Vergleich mit Kretinenaufnahmen nicht zu benützen sind.

schmale Epiphysenscheibe ganz oder teilweise oft bis zum 19. Jahre beim Mann, bis zum 17. beim Weib bestehen. In mehreren Fällen bildeten sich 2 isolierte Knochenkerne nebeneinander. Der Knochenkern in der unteren Radiusepiphyse tritt am Ende des 2. Jahres auf, bildet im 5. Jahre bereits eine die ganze Breite der Epiphyse einnehmende, auf der radialen Seite stark verdickte, keilförmige Platte, die mit der Diaphyse verschmilzt zu gleicher Zeit wie die Epiphyse der Ulna.

Die Knochenkerne der Handwurzel treten in folgender Reihenfolge auf:

Im 4. Lebensmonat im Capitatum, im 5. Monat im Hamatum, im 2.—3. Jahre im Triquetrum, im 3.—5. Jahre im Lunatum, im 5.—7. Jahre im Naviculare, im 6.—7. Jahre im Trapez und Trapezoid, gewöhnlich im Trapezoid etwas früher, sodass dessen Kern grösser ist als der des Trapez, im 11.—15. Jahre im Pisiforme.

Rambaud und Renault geben für Naviculare und Hamatum zwei Kerne an, ich habe aber nur in einigen wenigen Fällen einen deutlichen zweiten Kern im Naviculare gesehen (vgl. Nr. 6a Taf. VI).

Mit fünf Jahren haben die drei erst Erschienenen (Capit., Hamat., Triquetrum) schon annähernd ihre spätere Form erhalten, und mit zwölf Jahren werden die mit Ausnahme des Pisiforme gut ausgebildeten Knochen nur noch durch schmale Knorpelüberzüge von einander getrennt. Die Knochenkerne in den Epiphysen der Metacarpalia erscheinen alle ungefähr zur gleichen Zeit, im 2. Jahr, entwickeln sich rasch, im Metacarpale I zu einer Scheibe, in den Metacarpalia II—V zu den rundlichen, gegen die Diaphyse abgeplatteten Köpfchen, mit schmaler knorpeliger Epiphysenscheibe und verschmelzen allmählich, vom 12.—17. Jahre beim Weib, bis zum 19. Jahre beim Mann mit der Diaphyse und zwar so, dass die Synostose vom 12.—15. Jahre beginnt, vom 15.—17. resp. 16.—19. vollendet ist. Die Epiphysenkerne der Phalangen erscheinen etwas später, an den Endphalangen — bisweilen auch an den mittleren Phalangen — zuletzt, sind aber jedenfalls spätestens im 5. Jahre vollzählig und gut entwickelt. Die Vereinigung mit den Diaphysen erfolgt im gleichen Zeitraum wie bei den Mittelhandknochen; gewöhnlich sind der Daumen, die Grundphalangen und die Metacarpalia etwas im Vorsprung und der kleine Finger, besonders seine mittlere Phalanx, etwas im Rückstand, während sich für die übrigen Phalangen keine bestimmte Reihenfolge angeben lässt. Es kommt wohl hier der oben erwähnte, für die einzelnen Phalangen verschiedene Einfallswinkel der X-Strahlen in Betracht, sodass bei der vom 12. Jahre an sehr schmalen Epiphysenscheibe bald diese, bald jene Synostose vollständiger erscheint.

Beim Ellbogengelenk liegen die Verhältnisse für die Diagramme ungünstiger als bei der Hand. Fallen die X-Strahlen sagittal ein, so werden die Epiphysen am Radius, Epicondylus internus und externus Humeri, am Capitulum Humeri und Trochlea zwar deutlich sichtbar, aber der wichtige Kern des Olekranon entgeht der Beobachtung. Bei seitlicher Bestrahlung erhält man ein schönes Bild des Olekranon, aber von den vier Kernen der Humerusepiphyse ist in früheren Stadien nur der des Capitulum sichtbar, später eine Knochenmasse, in welcher die einzelnen Kerne nicht von einander getrennt zu sehen sind und die auch gegen die Diaphyse keine deutliche Grenze erkennen lässt; auch das Radiusköpfchen wird zuweilen durch die Ulna verdeckt. Man sollte daher bei jeder Aufnahme dieses Gelenkes für anatomische Zwecke eine sagittale und eine frontale Bestrahlung vornehmen.

Da die mir zur Verfügung stehenden Diagramme zu diagnostischen Zwecken aufgenommen wurden, zeigen sie meistens die hiefür geeignetere Seitenansicht.

Natürlich konnten die zahlreichen Fälle von Epiphysenfrakturen aus dem Entwickelungsalter, welche sich in der Radiogrammsammlung des Inselspitals befinden, und welche meistens von vorn aufgenommen sind, für diese Ermittelung der Norm nicht verwendet werden. Daher rührt es, dass meine Angaben über Olekranon, Capitulum Radii und Capitulum Humeri weit genauer sind, als die über Trochlea und die Epicondylen. Immerhin stimmen die gewonnenen Resultate in Bezug auf das Auftreten der Knochenkerne so gut mit den anatomischen Angaben überein,

mit Ausnahme des Olekranon — im Gegensatz zur Hand — dass ein fehlendes Vergleichsobjekt, z. B. für Epicondylus internus, ohne Bedenken aus diesen herangezogen werden könnte. Für die Synostose jedoch fallen die bei der Hand erwähnten Gründe für die Verschiedenheit der Resultate noch mehr in Betracht als dort, entsprechend der grösseren Dicke der Knochen und der noch mehr ausgebildeten Schalenform der Epiphysen. Hier sind deshalb zum Vergleich mit Diagrammen allein Diagramme brauchbar und glücklicherweise arbeitet die Jugend Berns so erfolgreich mit Flobertpistolen und Nadeln, dass gerade für die wichtigsten Epiphysen genügendes Material vorliegt. Die Verknöcherung der das Ellbogengelenk bildenden Epiphysen vollzieht sich nach den anatomischen Lehrbüchern in folgender Weise:

Im 2.—3. Jahre erscheint ein Knochenkern auf der medialen Seite des Capitulum Humeri, im 5. ein zweiter im Epicondylus internus, im 11.—12. ein dritter in der Trochlea, wenig später ein vierter im Epicondylus externus. Während nun der Kern des Epicondylus internus sich gesondert weiter entwickelt und vom 16.—20. Jahre mit der Diaphyse verschmilzt, vereinigen sich die übrigen drei Kerne bis etwa zum 17. Jahr mit einander und bilden die einheitliche knöcherne Epiphyse, die erst im 20. Jahre ihre Synostose mit der Diaphyse vollendet. Seltener bleibt auch der Epicondylus externus isoliert bis zur Vereinigung mit der Diaphyse. Rambaud und Renault geben für die Trochlea zwei Knochenkerne an, was ich aus meinem einzigen in Betracht fallenden Diagramme nicht bestätigen kann. Im Capitulum Radii und Olekranon erscheint je ein Kern im 5.—7. resp. 6.—18. Jahre und verschmilzt mit der Diaphyse im 16.—25. resp. 16.—20. Jahre. Kölliker und Toldt geben für das Olekranon einen medialen und einen lateralen Kern an, die sich beim seitlich aufgenommenen Diagramm decken würden.

Der Befund der Diagramme ist aus den angeführten Gründen ein wesentlich anderer, für den Humerus teilweise jedenfalls den wirklichen Verhältnissen nicht entsprechender. Der Knochenkern im Capitulum Humeri ist im 4. Jahre schon ziemlich gross, sodann erscheint derjenige des Epicondylus internus jedenfalls vor dem 8. Jahre, diejenigen in Trochlea und Epicondylus externus vor dem 13. resp. 14. Jahre. In einem schönen von vorn aufgenommenen Diagramm eines 14jährigen Knaben sind beide Epicondylen gut ausgebildet aber isoliert, Trochlea und Capitulum unter sich vereinigt aber von der Diaphyse noch vollständig getrennt, während dieselbe Aufnahme eines 13jährigen Knaben partielle Synostose zwischen der gut ausgebildeten Hauptepiphyse und der Diaphyse zeigt. Die hier anschliessenden Aufnahmen vom 15.—17. Jahre sind alle seitlich und zeigen vollständige Synostose, ebenso eine sagittale Aufnahme aus dem 18. Jahre. Auf der letzteren erscheinen auch die Epicondylen vollständig mit der Diaphyse verschmolzen.

Das Auftreten des Kernes des Olekranon, von den Anatomen sehr verschieden (6.—18.! Jahr) angegeben, fällt in das 9.—11. Jahr. Im 13. Jahre ist bereits eine stattliche nierenförmige oder eiförmige Knochenmasse vorhanden, die im 12.—15. Jahre beim Weib, im 15.—17. Jahre beim Mann mit der Diaphyse verwächst. Der Kern des Radiusköpfchens erscheint im 5.—7. Jahre, stellt im 9. Jahre schon eine ziemlich dicke Scheibe dar und verschmilzt mit der Diaphyse vom 13.—15. Jahre beim Weib, vom 13.—17. Jahre beim Mann. Bei der Vergleichung dieser Befunde mit den anatomischen Angaben ergiebt sich ohne weiteres, dass man ganz falsche Resultate erhalten würde, wollte man Diagramme von Kretinenknochen ausschliesslich nach den letzeren beurteilen.

Die Entwickelung des Kniegelenkes verläuft nach den anatomischen Lehrbüchern und meinen Diagrammen folgendermassen:[1])

Die untere Femurepiphyse enthält bei der Geburt schon einen Knochenkern. Derselbe fehlt jedoch nach Untersuchungen des pathologischen Institutes in Bern auch bei reifen Neugeborenen häufig. Der Kern in der Tibiaepiphyse tritt kurz vor oder nach der Geburt auf.

[1]) Die Abweichungen erklären sich alle aus den früher erwähnten Gründen und aus der Unvollständigkeit meines Materials. Meistens kann ich nicht den Zeitpunkt des Auftretens eines Knochenkernes, sondern bloss ein Alter angeben, in dem derselbe normalerweise schon ziemlich gross ist.

Im vierten Jahre haben diese beiden Hauptepiphysen im Verhältnis zu den Diaphysen schon beinahe ihre volle Ausbildung erreicht, verwachsen jedoch erst nach den anatomischen Angaben vom 17.—24. Jahr, nach den Diagrammen vom 15.—17. Jahre mit denselben. Die von Kölliker angegebenen besonderen Kerne für die Epicondylen des Femur habe ich niemals gesehen. Der Epiphysenkern der Fibula erscheint im 2.—6. Jahre, nimmt im 8.—9. Jahr die ganze Epiphyse ein mit Ausnahme der schmalen Epiphysenscheibe und verschmilzt vom 18.—25. Jahre mit der Diaphyse. Nach den Diagrammen erscheint er im 5. Jahr und ist im 15. bereits vollständig mit der Diaphyse verwachsen. Er ist häufig bei seitlichen Aufnahmen des Gelenkes nicht deutlich zu sehen infolge von Deckung durch die Tibia. Der Kern in der Spina Tibiae tritt nach Rambaud und Renault im 8.—10. Jahre auf, oft noch mehrere Jahre später und vereinigt sich zunächst am oberen Ende mit der Epiphyse, erst später mit der unterliegenden Diaphyse. Natürlich ist er nur auf seitlichen Aufnahmen sichtbar, erscheint auf diesen vor dem 12. Jahre und zeigt im 15. Jahre keine Epiphysenlinie mehr. Die Patella ist auf sagittalen Aufnahmen bald deutlich, bald gar nicht sichtbar, so dass sie nur auf seitlichen Aufnahmen berücksichtigt wurde. Sie erhält einen Knochenkern vom 1.—6. Jahr und ist im 15.—20. ganz verknöchert. Nach den Diagrammen sind im 5. Jahre einige kleine Kerne vorhanden, die im 10. Jahre schon eine kompakte Knochenmasse bilden, welche in Form und relativer Grösse ziemlich der Patella des Erwachsenen entspricht.

Die Entwickelung der Fussknochen ist kurz folgende: Die Kerne der unteren Epiphysen von Tibia und Fibula erscheinen im 1.—2. Lebensjahre und verwachsen mit der Diaphyse im 18.—25. Jahre, nach den Diagrammen vor dem 18. Jahre. Die Kerne der Fusswurzelknochen erscheinen in folgender Reihenfolge: Talus und Calcaneus intrauterin, letzterer etwas früher, Cuboid kurz vor oder nach der Geburt, die Cuneiformia vom 1.—5. Jahr (Reihenfolge und Alter sind von den einzelnen Autoren ganz verschieden angegeben), das Naviculare vom 1. (Kölliker) bis 5. Jahre (nach Rambaud und Renault zwei Kerne).

In meinen Diagrammen sind Talus, Calcaneus, Cuboid und Cuneiforme I im Alter von $2^1/_2$ Jahren, Naviculare und Cuneiformia II und III im 5. Jahre vorhanden. Im Tuber Calcanei entsteht ein Knochenkern im 6.—10. Jahre und verwächst mit dem Calcaneus im 15. bis 20. Jahre. Die Diagramme ergeben das Auftreten vom 7.—8. Jahre und lassen im 22. Jahre noch Andeutungen einer Epiphysenlinie erkennen. Die Epiphysenkerne der Metatarsalia und Phalangen erscheinen vom 2.—10. Jahre und vereinigen sich mit den Diaphysen im 16. bis 22. Jahre, wobei die Metatarsalia und die Grundphalangen jeweilen vorangehen. Nach meinen bezüglichen spärlichen Befunden sind die Kerne im 6. Jahre vollzählig vorhanden und verschmelzen vom 16.—20. Jahr mit den Diaphysen.

Bevor ich an die Schilderung meines Materials gehe, muss ich noch einige allgemeine Bemerkungen über die Vergleichung der Röntgogramme von Kretinen mit den normalen vorausschicken, sowie über den Wert, welcher bei dieser Vergleichung den einzelnen Gelenken zukommt.

Es handelte sich darum, bei jedem Diagramm von Kretinen mit Hilfe des normalen Vergleichsmaterials möglichst genau festzustellen, welchem Alter der betreffende Zustand der Entwickelung entspricht. Die dabei zu Tage tretenden Verschiedenheiten zwischen den einzelnen Vergleichspunkten wurden alle möglichst gleichmässig berücksichtigt, so dass die erhaltenen Werte als durchschnittliche zu betrachten sind. Bei grösseren Differenzen, z. B. zwischen Handwurzel und Phalangen derselben Hand, ist jeweilen die Altersstufe für jeden einzelnen Abschnitt besonders angegeben, um dem Leser die Übersicht zu erleichtern. Die Ermittelung des genauen Alters eines noch nicht erwachsenen Individuums aus der Entwickelung des Skelettes mit Hilfe der Röntgenstrahlen geschieht am leichtesten und sichersten an der Hand. Die anderen Gelenke bieten lange nicht die gleichen Vorteile. Nicht nur giebt die Hand im Gegensatz zu Ellbogen, Knie und Fuss in einer einzigen Aufnahme klaren Einblick in alle einschlägigen Verhältnisse, sondern sie liefert auch durch die bedeutende Anzahl ihrer Knochenkerne und Epiphysen das reichste Material zur Vergleichung. Besonders die Handwurzelknochen und die Ulnarepiphyse sind

Tabelle I. **Normale Entwickelung der Knochen an Hand und Ellbogen nach anatomischen Angaben und nach Radiogrammen.**

| | | Toldt | Quain-Hoffmann | Testut | Rambaud u. Renault | Kölliker | Henle | Radiogramme | | | |
|---|---|---|---|---|---|---|---|---|---|---|---|
| | | | | | | | | von Ranke | Zahl meiner Fälle (Auftreten der Kerne) | eigene Beobachtung | Zahl meiner Fälle (Synostose) |
| Ellbogen | Humerus: Capitulum | 2½ 17 | 3 16-17 | 2 16-18 | 3 20 | 1 16-20 | 2 16-18 | | 1 | vor 4 13-15 | 8 |
| | „ Trochlea | 17 | 11-12 16-17 | 12 16-18 | 14-17 20 (2 Kerne) | 12 16-20 | 12 16-18 | | 1 | vor 13 13-15 | 8 |
| | „ Epicond.ext. | | 13-14 16-17 | 12 16-18 | 14-17 | 5-10 | 13-14 16-18 | | 1 | vor 14 vor 18 | 1 |
| | „ Epicond.int. | nach 17 | 5 18 | 5 17-20 | 12 | 5-10 16-20 | 5 16-18 | | 1 | vor 8 vor 18 | 1 |
| | Ulna: Olecranon | 13 17 (2 Kerne) | 10 17 | 14-18 16-20 | 14-18 20 | 11 u. 14 16-17 (2 Kerne) | 6 15-16 | | 6 | 9-11 12-15 w. 15-17 m. | 11 |
| | Radius: Capitulum | 5 17 | 5 17-18 | 5-6 16-20 | 6 24-25 | 5-7 16-17 | 5 | | 7 | 5-7 13-15 w. 13-17 m. | 12 |
| Hand | Ulna: distale Epiphyse | 6 19 | 4-5 20 | 6-9 20-25 | 6 22-24 | 6 19-20 | 6 20 | 7 7-10 | 3 | 7-8 12-17 w. 12-20 m. | 20 |
| | Radius: dist. Epiphyse | 2 19 | 2 20 | 4-5 20-25 | 5 24-26 | 5 19-20 | 2 18-20 | 1J.10M. 10-18 | 2 | vor 2J.3M. 12-17 w. 12-20 m. | 20 |
| | Capitatum | vor 2 | 1 | 1-3 | 3 | 1 | 1 | 4 M. | 2 | vor 2 J. 3 M. | |
| | Hamatum | vor 2 | 1-2 | 1-3 | 3 (2 Kerne) | 1 | 1 | 5 M. | 2 | vor 2 J. 3 M. | |
| | Triquetrum | vor 7 | 3 | 3 | 3 | 3 | 3 | 1 J. 10 M. | 5 | 3-5 | |
| | Lunatum | vor 7 | 5 | 3 | 3 | 5 | 4-5 | 3-5 | 3 | vor 5 | |
| | Naviculare | vor 7 | 8 | 3 | 3 (2 Kerne) | 6-7 | 8-9 | 5 J. 3 M. | 9 | 5-7 | |
| | Trapez | vor 7 | 5 | 4-5 | 4-5 | 5 | 4-5 | 5 | 6 | 6-7 | |
| | Trapezoid | | 8-9 | 4-5 | 4-5 | 7-8 | 8-9 | vor 7 | 6 | 6-7 | |
| | Pisiforme | | 12 | 10-16 | 15-16 (Selten 10) | 12 | 12-15 | 11 J. 6 M. | 17 | 11-15 | |
| | Metacarpalia | vor 2 nach 18 | 3-8 20 | 4-5 18-20 | 2-3 19-20 | 2 nach 18 | 2-3 18-20 | 2 11-18 | 2 | 2-3 12-17 w. 12-19 m. | 28 |
| | Phalangen | vor 2 nach 18 | 3-6 20 | 5-6 18-20 | 3 18-19 | 3 nach 18 | 3-7 18-20 | 3 18 | 5 | 2-5 12-17 w. 12-19 m. | 28 |

Die Zahlen bedeuten jeweilen das Altersjahr, die erste in der Kolonne das Jahr des Auftretens des Knochenkernes, die zweite das Jahr der Synostose der Epiphyse mit der Diaphyse. Da im Atlas von Toldt und bei den Radiogrammen Bilder von einem bestimmten Alter vorliegen und zwar bei Toldt nur einige wenige Altersstufen vertreten sind, konnte zuweilen nur ein Alter angegeben werden, vor oder nach welchem das Auftreten resp. die Synostose des Kernes stattfindet. Bei den Radiogrammen ist in einigen Fällen Jahr und Monat (J. u. M.), teilweise auch die Verschiedenheit der Geschlechter (m. u. w.) angegeben. Die Doppelzahlen bedeuten bei den anatomischen Angaben die Jahre, in denen man bei verschiedenen Individuen die vollendete Synostose antrifft, bei den Radiogrammen dagegen die Jahre, innerhalb welcher die Synostose sich vollzieht; die letzteren sind daher allgemein niedriger.

## Tabelle II. Normale Entwickelung der Knochen an Knie und Fuss nach anatomischen Angaben und nach Radiogrammen.

| | | Toldt | Quain-Hoffmann | Testut | Rambaud u. Renault | Kölliker | Henle | Radiogramme: Zahl der Fälle (Auftreten der Kerne) | Radiogramme: eigene Beobachtung | Radiogramme: Zahl der Fälle (Synostose) |
|---|---|---|---|---|---|---|---|---|---|---|
| Knie | Femur: untere Epiphyse | a. p. nach 15 | a. p. nach 20 | a. p. 18-22 | a. p. 22-24 | a. p. * 17-24<br>Epicond. 7-14<br>4-8 | a. p. 20 | 1 | vor $2^1/_2$ 15-17 | 10 |
| | Tibia: obere Epiphyse | a. p. nach 15 | p. 21-22 | p. 18-24 | 6 M. 20-24 | 1 | p. 18-25 | 1 | vor $2^1/_2$ 15-17 | 10 |
| | Spina Tibiae | | | 12-14 | 8-10 12-14 | | | 2 | vor 12 vor 15 | 1 |
| | Fibula: obere Epiphyse | vor $4^1/_2$ nach 15 | 3-4 nach 20 | 4 19-22 | 4-6 22-23 | 2-4 | 4 18-25 | 3 | 5 vor 15 | 1 |
| | Patella | | 3 | 2-3 | 5 | 1-3 | 4-6 | 1 | 5 | |
| Fuss | Tibia: untere Epiphyse | vor 9 M. nach 15 | 2 18-19 | $1^1/_2$ 16-18 | $1^1/_2$ 18 | 2 | 1-2 18-25 | 1 | vor $2^1/_2$ 16-18 | 6 |
| | Fibula: untere Epiphyse | vor $1^1/_2$ nach 15 | 2 nach 20 | 2 18-19 | 2-3 20-22 | 3 | 2 18-25 | 1 | vor $2^1/_2$ 18 | 2 |
| | Talus und Calcaneus | a. p. | a. p. | a. p. | a. p. | a. p. | a. p. | 1 | a. p. | |
| | Tuber Calcanei | vor 8 nach 18 | 10 15-16 | 7-10 16-20 | 10 nach 16 | 6-10 nach Pub. | 10 Pub. | 2 | 7-8 15-22 | 5 |
| | Naviculare | vor 6 | 4-5 | 4-5 | 5 (2 Kerne) | 1 | 4 | 1 | vor 5 | |
| | | I II III | I II III | I II III | I II III | I II III | I II III | | I II III | |
| | Cuneiformia | vor vor vor<br>3 6 3 M. | 3 4 1 | 1 4-5 4-5 | p. 4 4 | 1 3 4 | 3 4 1 | 2 | vor vor vor<br>$2^1/_2$ 5 5 | |
| | Cuboid | a. p. | p. | 1 | p. | a. p. | a. p. | 1 | vor $2^1/_2$ | |
| | | I II-V | | | I I | | | | | |
| | Metatarsalia | vor 3 vor 6 | 3-8 19-20 | 2-4 16-18 | 6 16-18<br>(2 Kerne)<br>II-V II-V<br>2 (1 Kern) 18-19 | 2 nach Pub. | 2-3 18-20 | 1 | vor 6 16-20 | 4 |
| | | I II-III | | I I | | | | | | |
| | Phalangen | vor 3 vor 6 | 8-10 19-21 | 3-4 15-16<br>II-III II-III<br>3-4 16-18 | 6 16-22<br>(2 Kerne) | 3 nach Pub. | 3-7 18 | | 16-20 | 5 |

Siehe Bemerkungen zu Tabelle I.
a. p. = ante partum.
p. = zur Zeit der Geburt, kurz vor oder nach Geburt.
M. = Monat.
Pub. = Pubertät.

Cuneiformia: I mediales, II mittleres, III laterales Cuneiforme.
Metatarsalia: I u. II—V getrennt angegeben.
Phalangen: I Grundphalanx, II—III Mittel- u. Endphalanx.
* Kölliker giebt bei der unteren Epiphyse des Femur besondere Kerne für die Epicondylen an, die im 4—8. Jahr auftreten sollen.

wertvoll, indem sie eine genaue Altersbestimmung vom 5.—14. Jahre ermöglichen, während welcher Zeit die übrigen Epiphysen ziemlich gut ausgebildet, aber noch von den Diaphysen getrennt im Verhältnis zur ganzen Hand ungefähr auf der gleichen Stufe verharren. Während die absoluten Maasse der Knochen natürlich bei diesen Schattenbildern nur bei immer gleichbleibenden Abständen des Objekts von Strahlenquelle und Platte einigermassen zu verwerten wären, geben dagegen die relativen Grössenverhältnisse der Carpalknochen zuverlässige Anhaltspunkte. Das Pisiforme kommt weniger in Betracht, weil sein Auftreten beim Gesunden zwischen dem 11. und 15. Jahre zu schwanken scheint, vielleicht weil es häufig vollständig durch das Triquetrum gedeckt wird.

Einige Versuche an Schulter- und Hüftgelenk waren so erfolglos, teils wegen der Beschaffenheit der betreffenden Knochen, teils wegen der bei Kretinen möglichst kurz zu bemessenden Expositionsdauer, dass diese Gelenke ausser Betracht fielen. Es war nämlich zuweilen trotz aller Vorsichtsmassregeln unmöglich, bei hochgradigen Idioten die für ein scharfes Knochenbild nötige Unbeweglichkeit zu erzielen.

Bei den Aufnahmen des Ellbogens konnte das dem Entwickelungszustand entsprechende Alter noch ermittelt werden, wenn auch nicht mit derselben Genauigkeit wie bei der Hand. Dagegen an Knie und Fuss erlaubten die wenigen deutlich sichtbaren Vergleichspunkte und das unvollständige normale Vergleichsmaterial nur eine ungefähre Schätzung. Höchstens konnte mit Sicherheit ein Altersjahr angegeben werden, hinter welchem der betreffende Befund mehr oder weniger zurücksteht. (Fortsetzung folgt.)

---

Aus dem Physikalischen Institut der Universität Greifswald.

# Einige Erfahrungen bei Röntgenaufnahmen.

Von

Dr. phil. **Wilh. Ziegler**, erster Assistent.

Bald nach der Entdeckung der Röntgenstrahlen begann man auch in Greifswald, dieselben für die Medizin zu verwerten. Auf Veranlassung des kgl. Ministeriums wurden im hiesigen physikalischen Institut sämtliche Röntgenaufnahmen für die hiesigen Kliniken gemacht. Erst zu Ostern 1899 erhielt die chirurgische Klinik einen eigenen Apparat, infolge dessen die Einrichtung im physikalischen Institut von medizinischer Seite nicht mehr regelmässig benutzt wird. Bis zu dieser Zeit sind 387 Aufnahmen gemacht worden, über welche die unten folgende Statistik eine genauere Übersicht giebt.

Da dieser Ubergang vom physikalischen Institut zur chirurgischen Klinik gleichsam als ein Abschnitt in der Röntgenphotographie an der Greifswalder Universität zu betrachten ist, so ist dieser Zeitpunkt vielleicht geeignet, einmal die bei den Aufnahmen gemachten Erfahrungen an dieser Stelle niederzulegen. Hierbei habe ich nun keineswegs die Absicht, eine erschöpfende Übersicht über das Verfahren der Röntgenphotographie zu geben; denn das würde nur eine Wiederholung des vortrefflichen Buches von Donath sein, sondern die hier folgenden Bemerkungen sollen vielmehr nur für dieses Buch einen ergänzenden Charakter haben. Übrigens hat über einige Erfahrungen der allerersten Monate nach Röntgens Entdeckung bereits Professor Richarz in dem Jahresbericht des Naturwissenschaftlichen Vereins, Greifswald 1896, S. 106 berichtet.

Was zunächst die Anlage anbetrifft, so bestand dieselbe aus einem älteren Induktionsapparat von 40 cm Funkenlänge. Zum Betrieb dieses Induktors diente eine Akkumulatorenbatterie von 72 Volt Spannung. Zur Regulierung des Stromes war in den Stromkreis ein Kurbelrheostat eingestaltet. Als Unterbrecher diente anfangs ein einfacher Wagnerscher

Hammer, mit welchem auch die meisten Aufnahmen gemacht worden sind. Von den im Laufe der Zeit konstruierten Unterbrechern versuchten wir die Quecksilberwippe von Siemens und Halske. Wir mussten jedoch diese Art von Unterbrechern aufgeben, weil bei den starken Strömen von 22 Amp., wie wir sie bei den Aufnahmen anwendeten, jedesmal die Spitzen abschmolzen, wenn sie aus dem Quecksilber austraten. Neuerdings haben wir auch mit ausgezeichnetem Erfolg den Wehneltunterbrecher versucht; und es ist kein Zweifel, dass infolge der überraschenden Eigenschaften dieses Apparates derselbe bald allgemeine Anwendung finden wird.[1])

Als Röhre benutzten wir die verschiedensten Konstruktionen, anfangend mit den birnförmigen Röhren, welche eine Aluminiumscheibe als Kathode in dem engeren Teil hatte. Beim Gebrauch erwärmte sich aber die der Kathode gegenüberliegende Glaswand erheblich und bei Anwendung starker Ströme steigerte sich die Erhitzung so sehr, dass die Glaswand an jenen Stellen sprang oder erweicht und vom äusseren Luftdruck eingedrückt wurde. Später benutzten wir Röhren verschiedenster Formen, die aber alle nach dem Prinzip der Focusröhren gebaut waren, indem die Kathode ein Aluminiumhohlspiegel war, welchem gegenüber sich im Brennpunkte ein Platinblech unter 45° geneigt befand, die sog. Antikathode. Nach diesen kamen die regulierbaren Röhren auf, von denen wir namentlich mit der automatischen Röhre von Müller-Hamburg die besten Resultate erzielt haben. Alle diese Röhren haben die verschiedensten Übelstände. Abgesehen davon, dass ein und dieselbe Röhre in die verschiedenen Zustände übergehen kann, welche mit hart und weich bezeichnet werden, wodurch sehr wesentlich die Expositionszeit beeinflusst wird, ist einer der grössten Fehler das schnelle Glühendwerden der Antikathode. Dasselbe machte, wenn die Röhre nicht schnellem Untergang geweiht sein sollte, Unterbrechung und Pausieren in der Aufnahme nach je zwei Minuten erforderlich, was besonders bei schwierigen Aufnahmen, zumal bei Kindern, sehr unangenehm empfunden wurde. Dieses schnelle Glühendwerden könnte doch ganz entschieden beseitigt werden, indem man die Platte der Antikathode dicker wählte oder für eine schnellere Ableitung der Wärme sorgte, welche durch das Aufprallen der Kathodenstrahlen erzeugt wird. Eine Verbesserung in diesem Sinne ist neuerdings von Ernecke gemacht worden, indem er die Antikathode aus massivem Metallcylinder konstruierte, durch welche Einrichtung allein erst die Anwendung eines Wehnelt-Unterbrechers möglich wird.

Ferner finde ich die an vielen Röhren neben der Antikathode noch vorhandene Anode vollständig überflüssig, und es scheint nur vergessen worden zu sein, dieselbe bei der historischen Entwickelung zu entfernen, was leicht aus folgendem hervorgeht. Anfangs hatte man in einer solchen Röhre nur Kathode und Anode. Zur ausgiebigsten Verwandlung der Kathodenstrahlen in Röntgenstrahlen wurde von Neesen und Walter König dann ein Platinblech, die Antikathode, unter 45° in den Gang der Strahlen gebracht, welches sich zuerst vollständig isoliert in der Röhre befand. Nun stellte sich heraus, dass die Antikathode durch das Aufprallen der Strahlen negativ geladen wurde und Gefahr lief, zu zerstäuben, und dass man diese Zerstäubung verhindern konnte, wenn man die negative Elektrizität durch Zuführung positiver kompensierte.[2]) Anstatt nun direkt die Antikathode mit dem positiven Pol des Induktionsapparates zu verbinden, führte man die positive Elektrizität auf indirektem Wege über die jetzt überflüssig gewordene Anode durch eine Aussenverbindung der Antikathode zu.

Bei der Aufnahme selbst ist namentlich auf drei Punkte zu achten; nämlich dass

1) der Patient eine bequeme Lage hat,
2) die zu photographierenden Partien möglichst nahe der Platte liegen und die Röhre sich genau senkrecht darüber befindet,
3) der Patient die zur Aufnahme geeignetste Lage hat.

---

[1]) Über die wissenschaftliche Vorgeschichte des Wehnelt-Unterbrechers, siehe W. Ziegler, Wiedem. Ann. Bd. 69, Oktober 1899.

[2]) Donath, Erzeugung der Röntgenstrahlen p. 78.

Um die erste Bedingung zu erfüllen, bedienten wir uns anfangs eines Tisches, welcher mit Segeltuch bespannt war. Dieser erwies sich jedoch nicht zweckmässig, denn der Patient sank in der Mitte tief ein. Dadurch wurde der Rücken stark gekrümmt, so dass nur die mittlere Partie mit der darunter liegenden Platte in Berührung war. Am zweckmässigsten sind Tische mit ganz ebener Holzplatte, deren Kopfende sich beliebig schräg stellen lässt.

Die zweite Bedingung für eine gute Aufnahme ist eine sehr wesentliche, denn jedesmal, wenn der zu photographierende Teil nicht sehr nahe der Platte liegt, erhalten wir ein verzerrtes Bild infolge der vergrösserten Schatten und oft direkt ein undeutliches Bild, indem sich diese Schatten übereinanderlegen. Dieselben Fehler können eintreten, wenn die Röhre zu nahe oder nicht senkrecht über dem zu photographierenden Teile sich befindet, sondern die Strahlen schräg einfallen.

Dabei kann es nun sehr leicht vorkommen, dass auf einer Photographie nichts von einer Fraktur zu sehen, obwohl eine solche vorhanden ist, indem die schadhafte Stelle durch den Schatten eines darüberliegenden Knochens verdeckt wird. Es ist also sehr wichtig, dass die Fraktur eine zur Platte und zu den Strahlen geeignete Lage hat, welche wir stets vor der Aufnahme durch einen freien Baryum-Platincyanürschirm feststellten. Dieses Mittel der Sichtbarmachung ist ganz entschieden dem Kryptoskop vorzuziehen. Wenn auch letzteres in einem hellen Zimmer eine Untersuchung gestattet, so hat der freie Schirm doch den Vorteil, von mehreren Personen gleichzeitig gesehen zu werden, was bei einer etwaigen Diskussion über den betreffenden Fall am Aufnahmetisch von grossem Nutzen ist.

Was die Expositionszeit anbetrifft, so können darüber ja leider noch keine festen Angaben gemacht werden, da dieselbe zu sehr abhängig ist von den jeweiligen Verhältnissen der Röhre und der Beschaffenheit des Individuums. Abgesehen von dem Unterschiede zwischen Kindern und Erwachsenen hat man weiter zu beachten, ob der Patient kräftig und muskulös ist oder nicht, und es ist daher der Versuch als verfehlt zu betrachten, irgend einen Zusammenhang zwischen Expositionszeit und Dicke des betreffenden Körperteils herzustellen.

Zur Herabsetzung der Expositionszeit bedienten wir uns auch der Verstärkungsschirme von Calciumwolframat. Anfangs benutzten wir stets zwei, nachher immer höchstens einen und wenn eben möglich, gar keinen, weil die scharfe Struktur des Bildes zu sehr bei Anwendung dieser Schirme durch das Korn des Wolframates litt.

Zum Schluss möge noch eine kurze Übersicht über die photographierten Fälle und die ungefähre Expositionszeit bei einem Erwachsenen gegeben werden, nach den Aufzeichnungen welche Herr Dr. W. Leick, Herr Dr. H. Siedentopf und ich selbst gemacht haben.

| Körperteil | Anzahl | Expositionszeit mit Calciumwolframatschirm | Expositionszeit ohne Schirm |
|---|---|---|---|
| Kopf | 6 | $3^3/_4$—4 Min. | |
| Halswirbel | 14 | $3^1/_4$—$3^1/_2$ „ | |
| Schulter | 13 | $3^1/_4$—$3^1/_2$ „ | |
| Brust | 9 | $3^1/_4$—$3^1/_2$ „ | |
| Becken | 72 | $3^1/_2$—4 „ | |
| Oberschenkel | 29 | $2^1/_2$—3 „ | |
| Knie | 21 | 2—$2^1/_4$ „ | |
| Unterschenkel | 50 | $1^1/_2$—2 Min. | |
| Fuss | 29 | $1^3/_4$—2 „ | |
| Oberarm | 16 | $1^3/_4$—2 „ | |
| Ellenbogengelenk | 20 | 2—$2^1/_4$ „ | $2^1/_2$—$2^3/_4$ Min. |
| Unterarm | 45 | $1^1/_2$—$1^3/_4$ „ | $2^1/_4$—$2^1/_2$ „ |
| Hand | 63 | | 1 |

Mit Wehnelt-Unterbrecher würden sich vermutlich alle Expositionszeiten merklich verkürzen lassen.

# Zur Technik.

Von

Dr. **Albers-Schönberg** in Hamburg.

Ein Punkt, welcher bisher in der Ausbildung der Röntgentechnik bei weitem nicht die genügende Würdigung gefunden hat, ist die Behandlung der photographischen Platte und der fertigen Negative. Viele Untersucher würden weit bessere Resultate erzielen, wenn ihnen ein gutes photographisches Verfahren zur Verfügung stände. Durch mangelhafte Entwickelung oder nicht genügend empfindliche Platten werden viele im übrigen richtig ausgeführte Röntgenuntersuchungen wertlos. Ich habe mich seit Beginn des Röntgenverfahrens eingehend damit beschäftigt, eine praktische Methode der Behandlung von Röntgogrammen ausfindig zu machen. In folgendem soll eine Einrichtung beschrieben werden, welche in einem grösseren Betriebe in jeder Beziehung ausreichen wird.

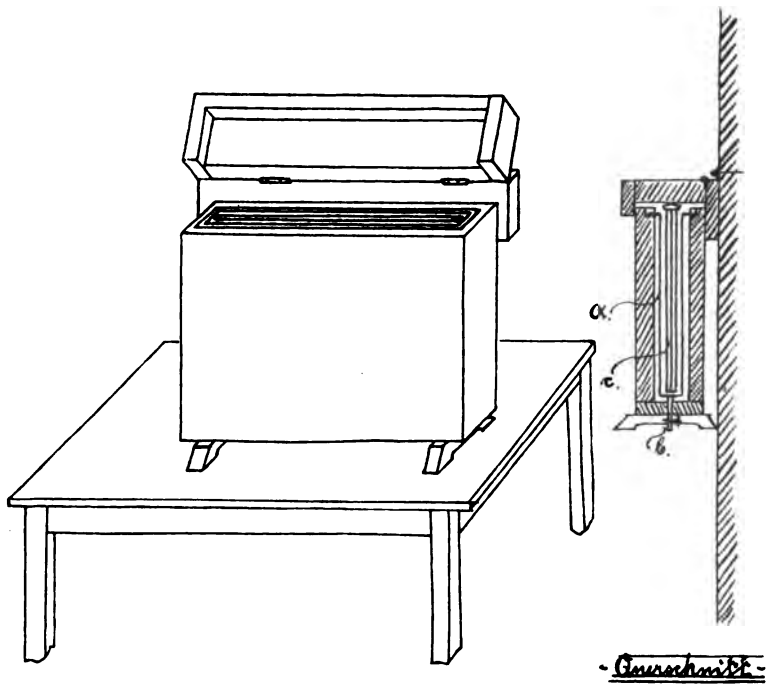


Fig. 1.

Ich schicke voraus, dass ich mich ausschliesslich der einfach begossenen Schleussnerplatte bediene, welche meines Erachtens zur Zeit von keiner anderen Plattensorte an Empfindlichkeit übertroffen wird, eine Eigenschaft, die bei schwierigen Aufnahmen, wie z. B. Becken und Lendenwirbelsäule, von grösster Bedeutung ist.

Bei der zu beschreibenden Einrichtung ist vor allem darauf Rücksicht genommen, möglichst schnell eine grössere Anzahl von Platten fertigstellen zu können. Es ist ohne Zweifel für den Arzt eine wenig angenehme Aufgabe, täglich mehrere Stunden in der Dunkelkammer zuzubringen, wie dieses bei Entwickelung einer grösseren Reihe von Platten unerlässlich sein dürfte. Um dieses zu vermeiden und um die Entwickelung so zu gestalten, dass jeder eingeübte Gehilfe im stande ist, das beste aus den Platten durch Entwickelung zu erzielen, habe ich mich speciell der Glycinstandentwickelung zugewendet und dieselbe in folgender Weise zur Anwendung gebracht.

Für die meist gebräuchlichen Plattenformate 9/12, 13/18 und 18/24 existieren im Handel bereits Standgefässe, welche eine grössere Anzahl Platten, bis zu sechs zur Zeit, aufnehmen können. Die aus Papiermaché hergestellten Kästen sind, da sie in kurzer Zeit undicht werden, nicht praktisch. Zweckmässig lässt man sich vom Klempner die Kästen aus Blech herstellen. Für die Formate 24/30, 30/40 und 40/50 habe ich mir von der Hamburger Firma Schütze & Noack einen Kasten aus Holz konstruieren lassen, welcher einen Zinkeinsatz (a) enthält und ca. 5 Liter Entwickler fassen kann. In diesen Kasten werden die in einen Zinkrahmen (c) eingeschobenen Platten hineingesteckt. Siehe Fig. 1.

Der Kasten ist, um Platz und Entwickler zu sparen, so schmal gebaut, dass er nur zwei Platten, 40/50 oder 30/40 z. Zt. Glasseite gegen Glasseite, fassen kann. Das Format 40/50 steht mit der 50 cm-Seite, das Format 30/40 mit der 30 cm-Seite senkrecht zur Horizontalen. Auf diese Weise lässt sich derselbe Kasten für beide genannten Formate benutzen; ein zweiter in gleicher Weise konstruierter Kasten dient in ganz derselben Art den Formaten 24/30, resp. 18/24. Die Kästen sind mit Ablaufhahn (b) und lichtdichten Deckeln versehen.

Die Firma Hirschmann in Berlin hat diese Entwickelungskästen in etwas anderer Konstruktion in den Handel gebracht. Fig. 2 zeigt einen solchen Apparat. Beide Kästen I u. II sind sehr zweckmässig unter einem Deckel an demselben Stativ vereinigt. Statt des ursprünglichen Blecheinsatzkastens ist ein

solcher aus Celluloid gesetzt, statt der Blechrahmen sind leichte Plattenhalter aus Messingdraht genommen worden.

Was nun die Entwickelung angeht, so lässt sich dieselbe in verschiedener Weise gestalten. Ich habe mit dem Glycin so gute Resultate erzielt, dass ich diesem Entwickler vor allen anderen mir bekannten den Vorzug gebe. Neben grosser Billigkeit zeichnet er sich durch ausserordentliche Haltbarkeit aus. Man kann lange Zeit hindurch immer wieder denselben Entwickler benutzen, ohne dass er an Wirksamkeit verliert. Allerdings wird die Schnelligkeit der Entwickelung mit zunehmendem Alter der Lösung wesentlich herabgesetzt. Mit der unten angegebenen Mischung ist bei frisch bereitetem Entwickler die Platte in ca. 20 Minuten vollständig durchentwickelt. Braucht der Entwickler infolge erreichten Alters längere Zeit, so darf die Entwickelung bis zu 40 Minuten dauern. Bei längerer Entwickelung tritt Verschleierung ein. Es dürfte also zu diesem Zeitpunkte eine Erneuerung der Lösung erforderlich werden. Verfasser stellt nach folgendem Rezept Pizzigellis seinen Entwickler zusammen:

Fig. 2.

**Lösung I.**

| | |
|---|---|
| Glycin . . . . . | 30,09 |
| Natrium sulfit . . . . . | 100,0 |
| Natrium oder Kaliumcarbonat | 20,0 |
| Aq. dest. . . . . | 1000 |

**Lösung II.**

| | |
|---|---|
| Natrium oder Kaliumcarbonat | 100,0 |
| Aq. dest. . . . . | 1000,0 |

Preis beider Lösungen: 1,65 Mk.

Lösung I und Lösung II werden in einer Flasche zusammengegossen, dazu 4 Liter Leitungswasser gesetzt und gemischt. In dieser Lösung lassen sich, ohne dass dieselbe verdirbt, ca. 20 Platten grosser und ca. 30—40 Platten kleiner Formate entwickeln. Die Entwickelung mit Glycin ist deswegen absolut automatisch, weil eine Überentwickelung fast ausgeschlossen ist. Die Platten selber sind äusserst kontrastreich und absolut klar und rein. Von Wichtigkeit ist ein genaues Abspülen vor dem Fixieren.

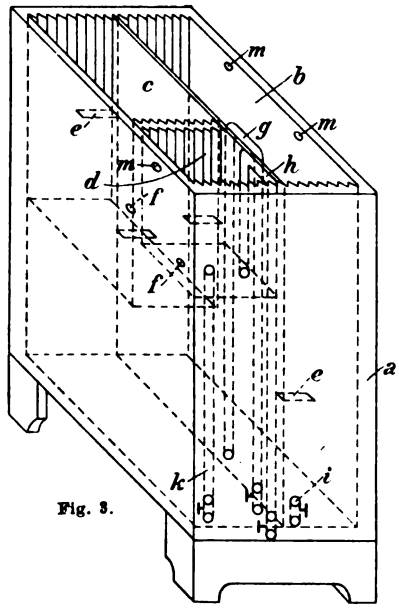

Fig. 3.

Diese Methode erleichtert bei vorzüglichen Resultaten die Arbeit ungemein, da die ganze Entwickelung unbesorgt einem geübten Gehilfen überlassen werden kann. Ich halte den Glycinentwickler besonders aus dem Grunde für den besten, weil man bei Röntgenplatten fast stets über die Richtigkeit der Exposition im unklaren ist. Diese Fehler der Belichtung korrigiert der genannte Entwickler am sichersten, da er einerseits alle Details aus der Platte herausholt, die überhaupt bei Unterbelichtung vorhanden sind, andererseits nach v. Hübl, dessen Ansicht ich mich anschliesse, vielfache Überexpositionen korrigiert. Ein Nachteil der Methode ist bei unterexponierten Platten die oft mangelhafte Deckung, die ich gegebenen Falles durch Verstärkung zu korrigieren pflege.

Im Gegensatz zu vielen anderen die Röntgographie ausübenden Ärzten halte ich sehr viel von einer guten Sublimatverstärkung, 1:16, namentlich in solchen Fällen, wo es weniger auf die Weichteile und mehr auf die Knochendarstellung ankommt. Was die Platten an Kontrast gewinnen, kommt wieder den Papierabzügen zu gute. Ferner lässt sich manche unterbelichtete Platte durch eine zweckmässige Verstärkung zu einer äusserst brauchbaren Aufnahme gestalten. Zu warnen ist vor zu kurzem Fixieren der Platten (mindestens $^1/_4$ Stunde), da sonst gelbe Schwefelsilberflecke entstehen. Bevor man zur Verstärkung schreitet, müssen die Platten auf das genaueste ausgewässert werden, um gelbe Schwefelquecksilberflecke zu vermeiden. Die Spülung der Platten nehme ich in Kästen vor,

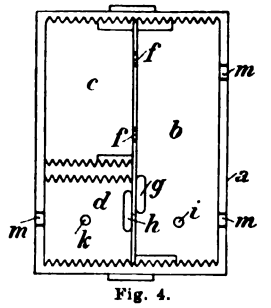

Fig. 4.

welche von der Firma Schütze & Noack nach meinen Anweisungen hergestellt worden sind. Dieser Spülkasten für entwickelte photographische Platten gestattet die gleichzeitige Spülung einer grossen Anzahl Platten von verschiedener Grösse. Derselbe ist auf der beigegebenen Zeichnung in Fig. 3 in perspektivischer Ansicht, in Fig. 4 im Grundriss dargestellt.

In dem hölzernen Kasten a ist ein Zinkeinsatz eingehängt, der aus drei Abteilungen b, c und d besteht. Diese haben verschiedene, den Plattengrössen entsprechende Tiefen, so dass der Kasten b die ganze Breite des Holzkastens a einnimmt, während c und d in ihrer Breite zusammen jene des Holzkastens ausfüllen. Die Schmalseiten der Abteile sind durch rinnenartige Biegung der Bleche im stande, die Kanten der eingesetzten photographischen Platten zu halten; um auch solche Platten einsetzen zu können, die nicht so hoch wie die Abteile sind, können in den Wänden umlegbare Konsolen e vorgesehen sein. Das frische Spülwasser wird den Räumen c und d von oben durch seitliche Rohranschlüsse oder Schläuche zugeführt; in der Zeichnung sind c und b durch zwei Öffnungen e, unten in ihrer gemeinschaftlichen Scheidewand, verbunden. In den Kästen b und d befinden sich Heber g h, deren kürzere Schenkel fast die Böden berühren, bis oben fast an den Gefässrand aufsteigen, mit den anderen Schenkeln durch die Böden hindurchgehen und auch den Boden des äusseren Holzkastens durchdringen, wo die Heberrohre aussen mit Regulierhähnen versehen und einer gemeinschaftlichen Ableitung angeschlossen sind. Ausserdem haben jedoch diese Kästen b d noch in ihren Böden direkte Ablassrohre i k, ebenso oben an den Rändern Überlauföffnungen m. Durch die Anordnung des Wasserzulaufes von oben und die Ableitung durch die Heber, welche das Wasser vom Boden und zwar erst dann absaugen, wenn die Kästen sich ganz mit Wasser gefüllt haben, wird eine lebhafte Cirkulation des Wassers und daher eine gute Spülung der Platten erzielt, wogegen der Gefahr eines Überlaufens, infolge von etwaigem Schluss der Heberhähne, Verstopfung der unteren Ableitungen etc., durch die oberen Ableitungen vorgebeugt wird.

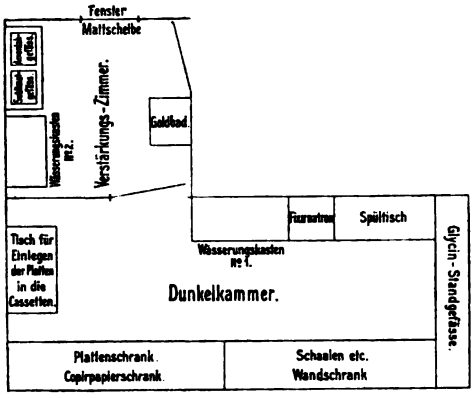


Fig. 5.

Um ein sachgemässes Arbeiten zu erleichtern und gleichzeitig jeder zufälligen Verunreinigung der Platten während der Entwickelung vorzubeugen, habe ich den Raum zur Entwickelung und Verstärkung der Platten entsprechend dem Grundriss, Fig. 5, herrichten lassen.

Die fertig belichtete Platte macht nun folgenden Weg: ca. $^1/_4$ Stunde im Glycinstandentwickler. Abbrausen auf dem Spültisch. $^1/_4$ Stunde im Natronbad. Letzteres ist in einer Schale 40/50 ein für allemal angesetzt und hat seinen dauernden Platz neben dem Spültisch. 1—2 Stunden im Wässerungskasten Nr. 1.

Im Verstärkungsfall: $^1/_2$ Stunde im Wässerungskasten Nr. 2. Verstärkung im Sublimatbade (1:16), zurück in den Wässerungskasten Nr. 2 für $^3/_4$—1 Stunde, zum Schwärzen in das Ammoniakbad 10%. Zurück in den Wässerungskasten Nr. 2, $^1/_2$ Stunde. Trocknen der Platten.

Der fertig kopierte Papierabzug wird im Verstärkungszimmer getont und im Spültisch gewässert. Es kann also bei diesen Manipulationen infolge der Disposition des Zimmers nie eine verderbliche Übertragung von Natron in Hglösung oder in Glycinlösung stattfinden.

Im Anschluss hieran möge eine Vorrichtung folgen, welche ich zum Studium der fertigen Platten habe konstruieren lassen. Das Betrachten der Negative gegen den grauen Himmel oder gegen künstliches Licht hat manche Nachteile, da das Auge des Beschauers durch den die Platte umgebenden hellen Hintergrund geblendet wird und infolgedessen stark gedeckte Platten nur mangelhaft wahrnehmen kann wodurch viele Details dem Auge überhaupt verloren gehen. Die Betrachtung der Platten ist aber meines Erachtens viel wichtiger als das Studium der Abzüge, auf welchen Feinheiten zumeist nicht zum Ausdruck kommen. Aus diesem Grunde habe ich es mir zum Prinzip gemacht, die Originalplatten dem behandelnden Kollegen wenn irgend möglich zu demonstrieren, welchem Zwecke der folgende Apparat dient. (Fig. 6 u. 7.)

Die Betrachtung der Platten findet in einem einfenstrigen Zimmer statt. Als Fensterglas ist teilweise Mattglas (g) gewählt. Nach Art der Doppelfenster ist ein zweites Fenster konstruiert, in welchem an Stelle der Glasscheiben Blechplatten (i) lichtdicht eingesetzt sind. Das mittlere Feld beider Fensterflügel ist quadratisch ausgeschnitten und trägt einen Rahmen (b) zur Aufnahme der näher zu beschreibenden Kassetten. Im Rahmen b befinden sich Nuten (o), um durch eine Blechscheibe (d) den Rahmen (b) lichtdicht schliessen zu können. Die Kassetten (a) sind für je eine Plattengrösse hergestellt. Sie sind genau quadratisch und werden über den Blechrahmen b geschoben. Für je eine Plattengrösse ist eine Kassette vorhanden. Die Platte (p) wird bei (k) in die Kassette von oben herab hineingelassen. Der kleine bewegliche Stift (l) dient dem Zwecke, zur Erleichterung des Herausnehmens die Platte etwas zu heben.

Armiert man nun die beiden Einsatzrahmen mit Kassetten und schliesst das Blechfenster, so befindet sich der Beschauer im Dunkeln. Alles Licht, das in das Zimmer gelangt, fällt durch die Platte, die hierdurch an Schönheit und Klarheit ausserordentlich gewinnt. Man kann nun, um z. B. zwei Platten bequem zu vergleichen, beide Rahmen mit den betreffenden in Kassetten gelegten Platten armieren, ein Verfahren, das namentlich dann grosse Erleichterung gewährt, wenn man z. B. einen schwer deutbaren Befund einer Extremität mit der gesunden anderen Extremität vergleichen will. Ohne Schwierigkeit kann man eine auf diese Weise eingelegte Platte auf Papier durchzeichnen oder auch direkt als Diapositiv in jedem Massstabe photographieren. Eine sehr dankbare Aufgabe wäre es, einen solchen Apparat für elektrisches Licht zu konstruieren, um am Abend oder an dunklen Wintertagen Platten bequem studieren zu können.

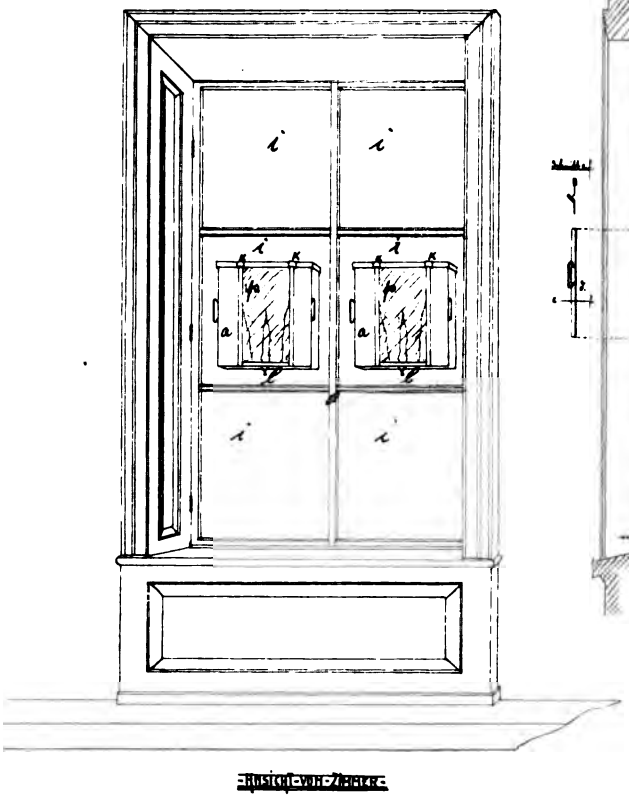

Fig. 6.

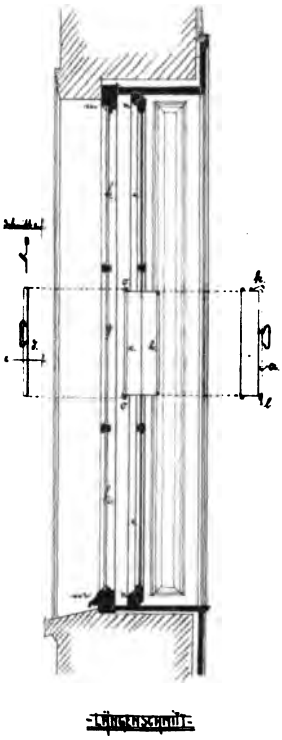

Fig. 7.

Zum Schluss möge die Beschreibung einer Platten-Kassette folgen, welche die Firma Schütze & Noack meinen Angaben entsprechend in den Handel gebracht hat. (Fig. 8.) Diese Kassette hat den Vorteil, neben grösserer Billigkeit sehr haltbar zu sein. Vor allem wird durch die Art der Lagerung der Platte einem Zerbrechen derselben durch schwere Patienten vorgebeugt. Werfen der Kassette, sowie Lichtundichtwerden ist bis jetzt im Gebrauch nicht vorgekommen. Diese Kassette ist so eingerichtet, dass dieselbe keine beim Gebrauch hindernden Vorsprünge besitzt, sondern im geschlossenen Zustande einen nur von ebenen Flächen begrenzten, wie ein glattes Brett erscheinenden Körper darstellt. Diese völlige Ebenheit ist namentlich dann vorteilhaft, wenn die Kasette dem Körper im liegenden Zustande untergeschoben bezw. untergelegt werden soll. Die Kassette besteht aus zwei buchartig zusammenklappbaren Teilen (a und b), die durch die Charniere (c) miteinander verbunden sind. Den einen Teil (a) bildet eine massive Holzplatte von etwa 11 Millimeter Stärke, am besten aus Nussbaumholz, deren innere Fläche ringsum stufenartig abgesetzt ist, so dass also die innere Fläche einen vorspringenden Teil bildet. Auf diesen kommt die lichtempfindliche Platte zu liegen. Um einem Werfen der Holzplatte (a) vorzubeugen, sind deren Schmalseiten von aufgeschobenen Randleisten (d) gebildet. Der andere Teil (b) besteht aus einem Holzrahmen (g), auf welchem aussen eine schwarze Holzpappetafel befestigt ist. Die Tiefe des Rahmens (g) entspricht der Höhe des vorspringenden Teiles der Platte (a)

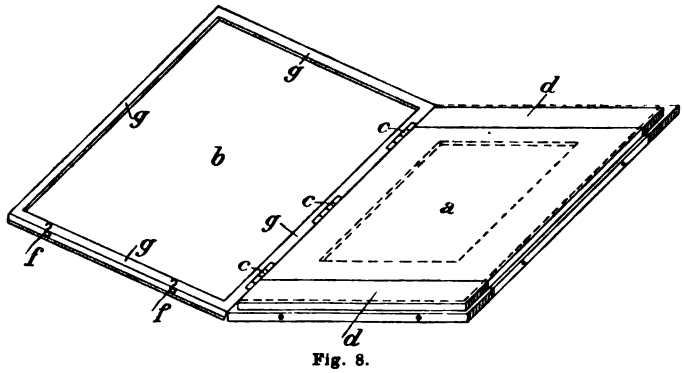

Fig. 8.

einschliesslich der daraufliegenden Glasplatte, so dass bei geschlossener Kassette der Rahmen (g) völlig den stufenförmig gestalteten Rand der Platte (a), ebenso die Glasplatte und der vorspringende Teil von a den Innenraum des Rahmens ausfüllt. Die Kassette wird durch Haken (f) geschlossen gehalten, von denen je zwei an jeder Seite des Rahmens (g) befestigt sind. Sie ist im allgemeinen für Platten bestimmt, die gerade so gross sind wie die innere lichte Weite des Rahmens (g); um auch kleinere Platten benutzen zu können, legt man auf den vorspringenden inneren Teil von a eine geschwärzte Pappeinlage, die genau so gross wie ihre Auflagefläche und so dick wie die lichtempfindliche Platte ist, welche in einen entsprechenden Ausschnitt der Pappeinlage zu liegen kommt, wie in der Zeichnung punktiert angegeben.

## Bücherbesprechungen.

Josef Maria Eder: **Jahrbuch für Photographie und Reproduktionstechnik für das Jahr 1899.** Halle a. S. Wilhelm Knapp.

Während in den letzten Jahren rastlos an der Verbesserung der Induktoren, Unterbrecher, Röntgenröhren u. s. w. gearbeitet worden ist, hat die photographische Seite der Röntgenuntersuchungen nur geringe oder keine Beachtung gefunden. Nach einer Reihe von Publikationen, Ausstellungen u. s. w. zu urteilen verfügen viele mit Röntgenuntersuchungen beschäftigte Personen nur über geringe Kenntnisse in der Behandlung der Platten, Abzüge u. s. w. und doch sollte gerade die Technik der Photographie den angehenden Röntgenuntersucher in vollem Masse zu Gebote stehen. Viele Misserfolge, viel Zeit und Geldverlust könnte hierdurch vermieden werden. Ganz abgesehen von diesen praktischen Gesichtspunkten würde auch die wissenschaftliche Seite der Röntgographie durch eingehendes Studium der Photographie gefördert werden. Die Röntgographie unterscheidet sich in vielen Punkten wesentlich von der gewöhnlichen Photographie, so dass z. B. bei der Behandlung solcher Fragen wie Wahl der geeigneten Platten, passende Art der Entwickelung u. s. w. sich ein dankbares Feld für wissenschaftliche Versuche erschliessen würde. Das vorliegende Jahrbuch wird unzweifelhaft für alle diejenigen, welche ernsthafte Studien auf photographischem Gebiete treiben wollen, eine wertvolle Quelle der Belehrung sein. Es kann daher auch für den Leserkreis dieser Zeitschrift warm empfohlen werden. Das Jahrbuch schliesst sich den früheren Jahrgängen sowohl inhaltlich als auch durch seine vorzügliche Ausstattung würdig an.

Albers-Schönberg (Hamburg).

## Vereine und Kongresse.

**Ärztl. Verein in Nürnberg.**

2. II. 99. Bauer: **Röntgenbilder aus dem Gebiet des inneren Klinikers.** Genaueste Orientierung des Patienten mittels Senkblei und Bandmass zum Platinspiegel und der Platte resp. dem Schirm und Einhalten einer konstanten Entfernung des Spiegels zur Platte (80 cm.) sind erforderlich, will man sich vor Fehlschlüssen bewahren. Es werden demonstriert eine nach dem Durchleuchtungsbild gezeichnete Skizze eines Aortenaneurysma mit Herzhypertrophie, das klinisch klare Symptome nicht bot und bei der Autopsie eine beträchtliche spindelförmige Erweiterung des Anfangsteils des Aorta ergab. Es folgten photographische Aufnahmen vom Thorax eines Gesunden, einer linksseitigen, exsudativen Pleuritis mit beträchtlicher Verlagerung des Herzens, eines doppelseitigen Empyems, einer Pleuritis adhaesiva retrahens, einer kroupösen Pneumonie, eines durch die Operation bestätigten posttyphösen Lungenabscesses, einer chronisch verlaufenden Lungentuberkulose und eines tuberkulosen Pyopneumothorax, ferner die Lunge eines an Chalicosis leidenden Steinhauers, zwei Oesophaguscarcinome, ein Oesophaguscarcinom combiniert mit beiderseitiger Spitzentuberkulose, bei welchem der Befund durch die Autopsie bestätigt wurde sowie eine Beckenaufnahme, an der man einen Blasenstein erkennen konnte. In zwei Fällen war die Röntgenaufnahme für die Diagnose besonders wertvoll. In einem Fall von wiederholten kleinen Haemoptysen ergab die Platte einen nach dem Hilus zu sich verjüngenden Erkrankungsherd vor der Spitze (die physikalischen Erscheinungen waren gering, die Diagnose schwankte zwischen Tumor und Tuberkulose), in dem andern zeigte das Bild Narbenbildung in beiden Lungenspitzen, während nach Anamnese und klinischem Befund nur ein initialer Katarrh vermutet wurde.

2. III. 99. Reitzenstein: **Über Magendurchleuchtung.** R. hat die Richtigkeit der Gastrodiaphanie mittels der Einhornschen Lampe durch eine Nachprüfung mit Röntgenstrahlen erwiesen; da die Sonde mit Drahtführung versehen ist, markiert sie sich in ihrer Lage entsprechend der grossen Curvatur auf dem Bariumplatincyanürschirm.

**Arztl. Verein Hamburg.**

24. I. 99. Lauenstein demonstriert ein Röntgogramm einer **Ellbogenluxation nach hinten.** Fraenkel demonstriert eine Anzahl Präparate von **metastatischem Wirbelsäulenkrebs.** In ausserordentlich lehrreicher Weise illustrieren mittels des Röntgenverfahrens gewonnene Bilder die Verhältnisse der Knochen an derartigen Wirbelsäulen. Es tritt an den demonstrierten Platten evident hervor, dass die Architektur, wie sie an Röntgenaufnahmen normaler Wirbelsäulen sichtbar ist, sich verwischt, und unregelmässig, ja gänzlich zerstört wird, indem die Maschenräume der Spongiosa durch Confluenz benachbarter Räume immer breiter und regelloser werden. Schliesslich reichen die restierenden Bälkchen nicht mehr aus, um den auf ihnen ruhenden Druck auszuhalten, und es kommt dann zu den bereits oben besprochenen Veränderungen. Aber auch an vollständig difformen Wirbeln sieht man auf der Röntgenplatte noch einzelne unregelmässig verlaufende Knochenbälkchen, die sich sonst der Wahrnehmung vollständig entziehen.

**Verein für wissenschaftliche Heilkunde in Königsberg.**

6. II. 99. Ludloff demonstriert eine typische **Luxatio obturatoria** und eine **Fractura acetabuli coxae** mit Röntgogramm, von denen die letztere ohne Hilfe des Röntgenverfahrens nicht zu eruieren gewesen wäre.

**Ärztlicher Verein in München.**

Katzenstein demonstriert 4 Röntgenbilder von **syphilitischen Gelenkerkrankungen**, eine Dactylitis syphilitica und drei erkrankte Kniegelenke, sowie die Röntgenaufnahme einer Arthritis deformans. Er glaubt, dass man auf Grund der Verdickungen an den Knochen eine Differentialdiagnose gegenüber den tuberkulösen Gelenkerkrankungen stellen könne. Kopp bestreitet in der Diskussion dass man sich auf das Röntgenbild verlassen könne.

Anm. des Ref. Ref., der selbst Gelegenheit gehabt hat, eine grössere Anzahl Röntgenaufnahmen von Knochen und Gelenken speziell auch syphilitischer anzufertigen und zu studieren, möchte sich der Meinung Katzensteins anschliessen. Ihm schienen die gewonnenen Bilder in Bezug auf eine Differentialdiagnose gegenüber den tuberkulösen Gelenkerkrankungen doch recht brauchbare Resultate zu geben.

**Ärztl. Verein Hamburg.**

10. I. 99. Sick demonstriert eine Röntgenplatte, auf der deutlich eine isolierte **Fraktur des Os naviculare manus** zu sehen ist, sowie eine zweite Röntgenplatte, auf der man einen in der Blase liegenden **Phosphatstein,** der sich um eine Haarnadel gebildet hat, wahrnehmen kann.

**Kongress der deutschen Gesellschaft für Chirurgie vom 5.—8. April 1899** (Nachtrag).

Borcardt: **Sarkom der Fusswurzelknochen.** Es handelt sich um Tumoren im Talus und Calcaneus: die Röntgographie stellte auch diese Fälle klar, denn wenn es sich um einen osteoporotischen Prozess handle, so soll man mit der Amputation oder Exarticulation nicht zögern.

Hahn (Hamburg).

**71. Versammlung deutscher Naturforscher und Ärzte in München.**

Die mit der in München tagenden Naturforscherversammlung verbundenen Ausstellung war der Zeit gemäss zum nicht geringen Teil eine Ausstellung von Röntgenbildern und Apparaten. Die Zahl der Bilder war zwar eine verhältnismässig kleine, doch verdienen dieselben alle das Prädikat gut und zum grösseren Teil „sehr gut". Das medicinisch-klinische Institut von Prof. Dr. von Ziemssen zeigte an einer Reihe von vortrefflichen Bildern die Verwendbarkeit der Röntgenuntersuchung für die innere Diagnostik (Herz und Gefässerkrankung) und brachte in exakter Ausführung Entwicklung und Missbildungen der Hand zur Darstellung.

Sehr scharf waren die Bilder von Dr. Albers-Schönberg-Hamburg, sowie die Bilder von Leichenpräparaten krankhaft veränderter Becken von Dr. Sarwey (Tübingen). Die Beleuchtung der letzteren mit dem Negatoscop machte die lockere und weiche Struktur des Knochens bei Spondylolisthese des Beckens recht anschaulich.

Von den ausstellenden Firmen konkurrierten die Allgemeine Elektricitäts-Gesellschaft, Berlin und Voltohm, München in der Güte der Bilder bei kürzester Expositionszeit. Brust, Becken und besonders Kopf mit scharf gezeichneter Halswirbelsäule hatte die erstere bei einer Expositionszeit von 30—50 Sekunden zur Darstellung gebracht. Voltohm zeigte Momentaufnahme auf Films, die prägnant den Thorax mit einer Kugel etc. erkennen liessen.

Betreffs der Apparate kann ich mich kurz fassen, da Neuigkeiten und Variationen eigentlich nur auf dem Gebiete der Unterbrecher vorlagen. Die Allgemeine Elektricitäts-Gesellschaft demonstrierte den, wie mir scheint, sehr einfachen und praktischen Turbinenunterbrecher. Dr. Levy-Berlin verwendete einen Quecksilberstrahl-Unterbrecher. Siemens & Halske-Berlin zeigte die enorme Leistungsfähigkeit der elektrolytischen Unterbrecher, der jedoch leider durch eine Kühlvorrichtung, um ein Erwärmen der Flüssigkeit zu verhindern, kompliziert ist. Brauchbar erschien mir endlich noch eine von Siemens & Halske zur Schau gelegte Röhre, die das bei dem elektrolytischen Unterbrecher leicht

eintretende Glühen der Antikathodenplatte unmöglich zu machen bestimmt ist. Eine schornsteinartige Hülse steht bei dieser Röhre mit der Kathode in Verbindung und leitet durch ihre grössere Fläche die Wärme schneller ab, so dass ein Glühen vermindert wird. Von sonstigen ausstellenden Firmen verdienen noch der besonderen Erwähnung Kohl-Chemnitz, Hirschmann-Berlin und Reiniger, Gebbert & Schall-Erlangen, welche sämtlich ihre Apparate in eleganter Ausführung und praktischer Zusammenstellung aufgestellt hatten und demonstrierten. Wilms (Leipzig).

Allgemeine Sitzung. v. Bergmann: **Die Errungenschaften der Radiographie für die Behandlung chirurgischer Krankheiten.** Der Vortrag ist durch eine Reihe von Lichtbildern veranschaulicht. Die Bedeutung der Radiographie sieht Bergmann in der Erweiterung unseres anatomischen und pathologischen Wissens. Die Röntgographie muss stets durch die alten bewährten Methoden unterstützt werden, um Trugschlüsse zu vermeiden. Einen wesentlichen Nutzen hat die Lehre von den Knochenbrüchen durch die Röntgenstrahlen erfahren, geringer ist der Gewinn, den die innere Medicin davongetragen hat, jedoch besteht die Hoffnung, dass mit dem Fortschreiten der Technik auch dieses Anwendungsgebiet sich erweitern wird. Redner zeigt eine Reihe von Bildern, unter denen besonders die von Joachimsthal ausgeführten Untersuchungen über Zwergwuchs und Missbildungen hervorzuheben sind. Die Wirkung auf die Haut besteht nach Bergmann in Rötung und Entzündung, wie solche auch durch ein Senfpapier hervorgerufen werden können. Albers-Schönberg.

---

# Journallitteratur.

**Münchener med. Wochenschrift 1899.**

No. 29. Rieder: **Therapeutische Versuche mit Röntgenstrahlen bei infektiösen Prozessen.** In Konsequenz seiner Versuche betr. bactericide Wirkung der Röntgenstrahlen auf Plattenkulturen hat R. seine Versuche nunmehr auch an Tieren angestellt. Er hat zunächst Mäuse, Kaninchen, Meerschweinchen mit virulenten Milzbrandbacillen, Streptococcen, Staphylococcen etc. subcutan geimpft und direkt nach der Impfung der Bestrahlung unterworfen. Die Versuche fielen sämtlich negativ aus. Auch sämtliche Variationen dieser Versuche fielen negativ aus, sodass R. zu den Schluss kommt, dass akut infektiöse Prozesse durch die Bestrahlung nicht beeinflusst werden. Um die Wirkung der Röntgenstrahlen bei chronischen Infektionen zu studieren inficierte R. seine Versuchstiere mit Tuberkelbacillen. R.s Resultate wichen nur wenig von denen Mühsam's ab. Nach der Bestrahlung der subcutan mit Tuberkelbacillen inficierten Tiere war nekrotischer Zerfall der Haut zu bemerken, welcher aber sehr langsam fortschritt, oft lange unverändert blieb, oder wenigstens keine Tendenz zum Fortschreiten zeigte. Es bedekte sich die fragliche Hautpartie mit Schorf, auch Schwielenbildung und Abkapselung des tuberkulösen Herdes wurde beobachtet. Bei den Kontrolltieren fanden sich stets wie mit dem Locheisen geschlagene Hautdefekte, die erhebliche Tendenz zur Vergrösserung hatten. Die tuberkulöse Erkrankung der inneren Organe kam bei den bestrahlten Tieren meist später zur Beobachtung, als bei den nichtbestrahlten. Durch die Bestrahlung wurde die lokale Tuberkulose eingedämmt und in manchen Fällen auch die Allgemeininfektion verzögert, aber die Tiere gingen trotzdem zu Grunde. Das zeitliche und graduelle Auftreten von Dermatosen ist bei Tieren, wie beim Menschen, sehr verschieden Bei Lupus hat Rieder, wie auch andere Autoren, entschiedene Heilungstendenz nach Anwendung der Röntgenstrahlen beobachtet und war trotz gelegentlicher Recidive der schliessliche Erfolg der Behandlung meistens ein befriedigender, doch erfordert die Behandlung lange Zeit. Die von Rieder versuchte Bestrahlung von an chronischer Lungentuberkulose Erkrankten lieferte keine ermutigenden Ergebnisse, eine Änderung des physikalischen Befundes war nicht zu konstatieren.

Nr. 32. Rieder und Rosenthal: **Momentaufnahmen des Thoraxs mit Röntgenstrahlen.** Die Verfasser machen die, gewiss allen, die sich der Röntgenstrahlen zu diagnostischen Zwecken bedienen, höchst erfreuliche Mitteilung, dass es ihnen gelungen ist, mit Hilfe technisch vervollkommneter Voltohm-Röntgenapparate schon in Bruchteilen einer Sekunde scharfe Thoraxbilder zu erzielen, auf denen sich die Umrisse des Herzens sowohl als der Zwerchfellkuppen durch scharfe Linien markierten. Auch pathologische Veränderungen der Lungen, wie kleinere Kranheitsherde in denselben konnten die Autoren nachweisen. Mit Spannung darf man wohl den weiteren Veröffentlichungen der beiden auf dem Gebiete der Röntgenstrahlen wohlbekannten Forschern entgegensehen.

**Centralblatt für Chirurgie 1899.**

No. 18. Galeazzi: **Über die Lagebestimmung von Fremdkörpern vermittels Röntgenstrahlen.** G. will durch seine Methode die Ungenauigkeiten, die man unter gewissen Verhältnissen mit andern Methoden erhält, beseitigen. Er erreicht dies dadurch, dass er den fluoroskopischen Schirm und

die Röntgenröhre durch eine Vorrichtung in eine feste und bestimmte Stellung zu einander bringt, so dass der Mittelpunkt der Irradiationsquelle der Fusspunkt einer auf den Schirm gefällten Senkrechten ist, die im Punkt $B$ den Schirm trifft der auf demselben verzeichnet wird. Wenn man nun den Schirm immer mit seinem Punkt $B$ mit der Schädeloberfläche in tangentialer Berührung erhält, so gelingt es durch geeignete Verschiebungen schliesslich eine Stellung einzunehmen, in welcher der Mittelpunkt des Fremdkörperschattens auf den Punkt $B$ des fluoroskopischen Schirms fällt. Sobald dies eintritt, hat man in dem Punkt der Schädeloberfläche, der in jenem Moment mit $B$ zusammentrifft, den Fuss einer vom Fremdkörper auf die Schädeloberfläche gezogenen Senkrechten. Verschiebt man nun die Irradiationsquelle um ein bestimmtes Mass in paralleler Richtung mit einer beliebigen, auf dem Schirm aufgezeichneten und durch den Punkt $B$ laufenden Linie, so wird der Schatten des Fremdkörpers notwendigerweise längs dieser Linie eine entsprechende Versetzung von $B$ nach $B_1$ erleiden. Welch letztere wir genau messen können. Da der Wert von $b(AA_1)$, $a(BB_1)$ und $AB$ bekannt ist, so lässt sich auch die Grösse der Linie $BP = x$ berechnen nämlich

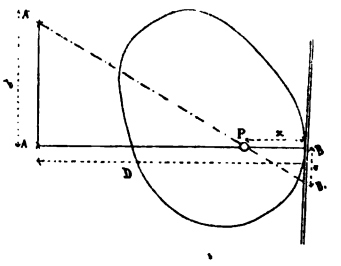

$$x = \frac{a}{a+b} \cdot AB.$$

Der angegebene Apparat erleichtert die Rechnung. Es wird somit ermöglicht: 1) Die praktische und genaue Bestimmung des Fusses der vom Mittelpunkt eines in einem beliebigen Teil des menschlichen Körpers, besonders aber in der Schädelhöhle befindlichen Fremdkörpers auf die äussere Oberfläche seiner Wand — selbst wenn diese rund wie der Schädel ist — gezogenen Normallinie. 2) Die Bestimmung der Tieflage des Fremdkörpers durch Ableitung aus den relativen Versetzungen der Irradiationsquelle und des radioskopischen Bildes.

**Deutsche med. Wochenschrift 1899.**

No. 28. Stembo: **Beiträge zur diagnostischen Verwertung der Röntgenuntersuchungen.** Auf Grnnd einiger genau untersuchter und beschriebener Fälle von Hydro- und Pyopneumothorax kommt S. zu folgendem Schluss: Ein Hydropneumothorax kann auf Grund des alleinigen radioskopischen Bildes diagnosticiert werden. Charakteristisch für dieses Bild sind: 1) Intensive Helligkeit derjenigen Partie der Brust, wo sich Luft befindet; 2) Unter dieser die mit einer Horizontalen um die ganze Brusthälfte ziehenden Linie beginnender dichter Schatten, der dem Exudate entspricht; 3) Steigen dieses Schattens bei der In-, Sinken desselben bei der Exspiration, und 4) Wellenartige Bewegungen auf der oberen Grenze des Schattens, die grösstenteils durch die Atmung, Lageveränderung, Hustenstösse, linkerseits auch sicherlich durch die Herzthätigkeit hervorgerufen werden. In einem weiteren Fall konnte St. durch die Röntgenuntersuchung bei einem an Muskelpseudohypertrophie leidenden Knaben nachweisen, dass auch das Herz pseudohypertrophisch ist. Zum Schluss beschreibt St. einen Fall von Cephalhämatoma subaponeuroticum. Die Kopfgeschwulst ergab bei der Durchleuchtung auf dem Schirm einen vollkommenen Schatten, zum Zeichen, dass es sich nicht um eine Gewebsneubildung, sondern um eine Ansammlung von Flüssigkeit handelte, die sich bei der Probepunktion eben als Blut dokumentierte.

No. 27. Wassmund: **Verknöcherung der Ohrmuschel und Röntgographie.** W. teilt einen Fall mit, in dem im Anschluss an eine Erfrierung eine knochenharte, höckerige Verhärtung in der rechten Ohrmuschel entstand, dieselbe wurde als Verknöcherung diagnostiziert und ergab das Röntgenbild eine genaue Grenze und Ausdehnung der einzelnen Verknöcherungsherde wie sie bei der Palpation nicht zu erzielen gewesen war.

**Deutsche med. Wochenschrift.** 1899.

No. 22. Bunge: **Zur Technik und Kasuistik der osteoplastischen Unterschenkelamputation nach Bier.** Nachdem B. die Operationstechnik auf das eingehendste beschrieben, teilt er neun Fälle mit, in denen das Resultat durchaus günstig war, die Tragfähigkeit des Stumpfes war durchaus einwandsfrei, die Gehfläche war gegen festen Druck und Schlag durchaus unempfindlich und erwies sich zum direkten Auftreten in jeder Weise geeignet. Zwei Fälle beweisen, dass selbst ungünstige Ernährungsverhältnisse am Periost den Erfolg nicht zu vereiteln brauchen. In zwei Fällen zeigte das Skiagramm, dass einmal der Deckel nicht knöchern angeheilt war, das andere Mal, dass, obwohl der Deckel sich abgestossen hatte, der Stumpf doch tragfähig geblieben war und eine ebene, glatte, nicht durch spitze Zacken unterbrochene Knochennarbe zeigte. R. Hahn (Hamburg).

**Beitr. z. klin. Chir.** Bd. XXI. H. 12.

Hofmeister: **Zur Pathologie und Therapie der Coxa vara.** An der Hand eines sehr reichhaltigen Materiales hat Verf. die Coxa vara einem eingehenden Studium unterzogen. Im ersten Teile seiner sehr lesenswerten Arbeit berichtet er über die Bedeutung der Röntgographie. Die Aufnahmen wurden alle in Bauchlage gemacht, weil bei der Rückenlage der Schenkelhals gewöhnlich in starker

Verkürzung projiciert wird, so dass sich Teile des Kopfes und Halses überlagern. Bei der vergleichenden Betrachtung der Bilder kommt er zu folgenden Schlüssen: 1) Fast ausschliesslich kommt die Abwärtskrümmung zum Ausdruck, wie leicht verständlich bei der sagittalen Durchleuchtung. Die untere Begrenzung des Schenkelhalses bietet die meiste Übereinstimmung. Es kommt in vielen Fällen bis zu einer „Einrollung" des unteren Schenkelhalsrandes, so dass der untere Rand des Kopfes die Pfanne verlässt und sich pilzhutartig zurückstülpt; daraus resultiert eine hochgradige Verkürzung der unteren und hinteren Halspartien. 2) Die Verlängerung des oberen Schenkelhalsrandes tritt in manchen Bildern weniger hervor; für einen Teil der Fälle weist Verf. auf Grund der Durchleuchtungsresultate eine absolute Längenzunahme zurück. Da, wo sie wirklich besteht, ist ein beträchtliches Stück des Halses in die Pfanne getreten; in keinem Falle findet man eine Verlängerung des ausserhalb der Pfanne gelegenen Halsabschnittes. 3) Wennschon die Bilder zeigen, dass der Krümmungsscheitel an ganz verschiedenen Stellen des Halses liegen kann, so lässt sich diese Thatsache doch ohne Zwang mit der Kocherschen Theorie der stärkeren Knochenproliferation in der Epiphysenlinie vereinbaren. Die Verschiedenheiten sind teils durch die Art (akut oder chronisch), teils durch die Zeit des Krankheitsbeginnes (frühes Kindesalter oder nicht) zu erklären. — In der operativen Behandlung der coxa vara redet Verf. der von ihm empfohlenen lineären Osteotomie über dem Troch. min, mit Erhaltung einer Periost- und Sehnenbrücke an der Aussenseite des Troch. maj., sehr das Wort, welche den Vorzug vor der Osteotomie subtroch., der Osteot. colli (Büdinger) und der Osteot. colli (Kraske) verdiene, weil sie einmal dem Gelenke ferner bleibe, und weil sie ferner eine Streckung der Konkavität an dem unteren Rande des Halses erreiche, ohne ein Hinaufgleiten des peripheren Knockenstückes am centralen befürchten zu lassen. Empfehlenswert ist die Trennung mit der Giglischen Drahtsäge. Auch für die Operation hat die Röntgographie grossen Nutzen 1) dadurch, dass sie eine Handhabe bietet für die annähernde Vorausberechnung des anatomischen Effektes; — 2) dadurch, dass sie den Operateur in stand setzt, vorher genau die Stelle zu bestimmen, an der die Herumführung der Drahtsäge zu geschehen hat und — 3) dadurch, dass sie durch Aufklärung über vorgeschriebene, sekundäre Deformationen des Kopfes auf die Frage der Resektion entscheidenden Einfluss haben kann. — Der zweite Teil behandelt die Prognose der coxa vara und die Indikation zur Operation. Das Gesamtergebnis der operativen Therapie der coxa vara kann nicht als ein glänzendes bezeichnet werden, sowohl 7,4% Mortalität, als auch die funktionellen Dauerresultate, selbst wenn sie in einzelnen Fällen sehr gute waren, sind nicht gerade sehr ermutigend. Zur präcisen Indikationsstellung eines operativen Eingriffes ist Verf. dem spontanen Ablauf der Krankheit in 32 einschlägigen Fällen der Brunsschen Klinik nachgegangen, wozu die sehr auffallende Thatsache Veranlassung gab, dass die coxa vara im Jünglingsalter keineswegs selten ist, während über ihr Vorkommen bei Erwachsenen wenig bekannt ist. Das Urteil über die Prognose lässt sich kurz in folgenden Sätzen zusammenfassen: 1) Die subjektiven Beschwerden verschwinden in den meisten Fällen nach Ablauf einiger Jahre vollkommen oder verringern sich so bedeutend, dass die Kranken ihrem früheren Berufe wieder nachgehen können. 2) Selbst ohne methodische Therapie, lediglich bei Vermeidung der Schädlichkeit ist das Resultat ein günstiges. 3) Auch die objektiv nachweisbaren Bewegungs- und Stellungsanomalien sind einer oft bedeutenden Besserung fähig; zuweilen übertrifft dieselbe alle Erwartungen. 4) In Fällen schwerer Beeinträchtigung der Gelenkbewegungen bis zu völliger Ankylose sind die Chancen der Besserung im allgemeinen um so günstiger, je mehr die subjektiven Erscheinungen im Krankheitsbild hervortreten. 5) In vielen Fällen gestattet die Untersuchung in Narkose eine annähernde Schätzung der voraussichtlichen Besserung. 6) Ob im Laufe der Jahre eine allmähliche Korrektion oder Kompensation durch Knochentransformation möglich ist, bleibt noch zu beweisen; die vom Verf. beobachteten funktionellen Besserungen sind jedenfalls überwiegend durch das Verschwinden nicht knöcherner Hemmnisse zu erklären. Bei der näheren Betrachtung der Fälle, in denen man sich zur Operation entschloss, erscheint es zweifellos, dass vielfach im akuten Stadium operiert wurde. Nach den mitgeteilten Beobachtungen glaubt Verf. bewiesen zu haben, dass der Grad der subjektiven Beschwerden und Funktionsstörungen im akuten Stadium nicht bestimmend sein darf für den Entschluss zur Operation. Zum mindesten sollte eine mehrwöchentliche Extensionsbehandlung vorausgeschickt werden, der die Prüfung in Narkose zu folgen hätte. Freiere Beweglichkeit in Narkose kontraindiciert vorläufig die Operation. Verf. würde nach Beseitigung der Schmerzen im Streckbett noch für ein bis $1^1/_2$ Jahre eine orthopädische Behandlung mit Phosphormedikation empfehlen. Er sucht das wahre Heil der mit coxa vara behafteten Patienten in der Frühdiagnose, die es ermöglicht, durch rationelle Massnahmen der Entstehung schwerer Deformitäten vorzubeugen. Nach dieser Richtung sind die Aussichten heute günstiger denn je, seitdem wir im Röntgenverfahren ein so mächtiges diagnostisches Hilfsmittel besitzen, welches diagnostische Zweifel gerade in den Frühstadien zu beseitigen vermag.

Kratzenstein (Frankfurt a/M.).

Druck von Hesse & Becker in Leipzig.

Aus der chirurgischen Klinik in Leipzig des Herrn Geheimrat Prof. Dr. Trendelenburg.

# Arthropathie, Myositis ossificans und Exostosenbildung bei Tabes.[1])

Von

Dr. **M. Wilms**, Dozent für Chirurgie.

(Hierzu Tafel VII, Fig. 1—3.)

Nachdem Charcot im Jahre 1868 zuerst auf gewisse bei Tabes auftretenden Gelenkerkrankungen aufmerksam gemacht hat, sind diese eigentümlichen Knochen und Gelenkveränderungen im Laufe der Jahre oft beobachtet, untersucht und studiert worden, ohne dass es jedoch gelungen wäre, das Wesen und die Ätiologie des Prozesses mit Sicherheit festzustellen.

Während Charcot die Veränderungen direkt von der Rückenmarkserkrankung abhängig sein liess, sie also durch nervöse Störungen oder Einflüsse bedingt erachtete, erklärten von Volkmann und Virchow die Arthropathie bei Tabes für eine gewöhnliche Arthritis deformans und zwar nahmen sie an, dass diese bei Tabikern vorkommende Arthritis deformans dadurch solche hochgradigen Formen der Zerstörung erreichten, weil die Tabiker infolge ihrer Anaesthesie die erkrankten Gelenke nicht schonten.

Die pathologisch anatomischen Veränderungen in und an den Gelenken unterscheiden sich bei der Arthritis deformans und der tabischen Arthropathie nach dem Urteil aller Autoren nicht wesentlich, sondern zeigen nur verschiedene Grade der Zerstörung. Diese graduelle Differenz wird, wie bemerkt, zurückgeführt auf die bei der Tabes vorhandene Schmerzlosigkeit und Ataxie. Ebenso soll nach Annahme der meisten Autoren das schnelle Fortschreiten der zerstörenden und wuchernden Prozesse und das verhältnismässig plötzliche Auftreten der Gelenkaffektion bei Tabes auf die Analgesie und Ataxie zu beziehen sein.

Rotter[2]) ist der Ansicht, dass der akute Beginn der tabischen Gelenkerkrankung, welcher sich gewöhnlich durch einen starken, plötzlich eintretenden Hydrops des Gelenkes dokumentiert, nicht das Initialsymptom der Gelenkaffektion, sondern schon ein fortgeschritteneres Stadium ist und dann eintritt, wenn ein schon an Arthritis deformans erkranktes Gelenk infolge der Analgesie stark maltraitiert wird. Der vermeintliche akute Anfang der Erkrankung würde demnach ebensowenig gegen die Identität der Prozesse: Arthritis deformans oder Arthropathia tabica sprechen, wie der schnelle Verlauf.

Charcot hat uns für seine Auffassung der Gelenkveränderung, wonach trophische Störungen die Ursache der Erkrankung seien, keine Erklärung gegeben, wie solche Nerveneinflüsse zu denken sind. Angebliche Befunde in trophischen Centren im Gebiete der Vorderhörner, deren Erkrankung genannte Einflüsse bedingen sollten, haben sich nicht bestätigt.

Dagegen haben Leyden und Goldscheider in ihrer Abhandlung über die Tabes in dem Handbuche von Nothnagel versucht, die Art der sensiblen Störung und ihre Wirkung genauer zu präzisieren. Die sensiblen Nerven der Knochen und Gelenke, welche reichlich das ganze Gelenkgebiet versorgen, sind nach ihrer Ansicht durch die reflektorische Beeinflussung

[1]) Nach einem Vortrag, gehalten in der Medizinischen Gesellschaft in Leipzig am 25. Juli 1899.

[2]) Rotter. Arch. f. klin. Chir. 1887. 36 Bd.

der Gefässe die regulatorischen Apparate für die Ernährung. Fällt dieser sensible Regulierungsapparat weg, so wird eine mangelnde Anpassung und eine Störung der Ernährung die Folge sein. Mit dem Aufhören dieser Regulierung hängen einerseits die atrophierenden und destruierenden, andererseits die hypertrophierenden Prozesse und Knochenwucherungen zusammen.

Es lässt sich nicht läugnen, dass die bei der Gelenk- und Knochenerkrankung nebeneinander hergehenden Prozesse der Zerstörung und Neubildung mit dieser Form der Erklärung von Leyden und Goldscheider am besten in Einklang zu bringen sind; jedoch ist auch gegen diese Auffassung wohl der Einwand berechtigt, dass eine grosse Zahl von Tabeskranken trotz hochgradiger Analgesie keine Gelenkdeformitäten aufweisen. Allerdings könnte man hier möglicherweise annehmen, dass bei Tabetiker mit gesunden Gelenken die sensiblen Nerven der Gelenke noch funktionieren. Auf diese Frage, deren Beantwortung am Krankenbett wohl äusserst schwierig, wenn nicht unmöglich ist, müsste bei genauer Nervenuntersuchung weitere Rücksicht genommen werden.

Fig. 1.

Zweck vorliegender Mitteilung ist es weniger, die eigentlichen Gelenkveränderungen bei Tabes zu erörtern, als vielmehr die bei Arthropathieen auftretende Myositis ossificans und Exostosenbildung an der Hand von sehr interessanten und charakteristischen Präparaten auf ihren Zusammenhang mit der Tabes und den Nervenstörungen zu prüfen und zu untersuchen.

Fall I. Der 47jährige, unverheiratete Arbeiter mit Tabes incipiens, den Sie hier sehen, Fig. 1, zeigt eine ausgesprochene Arthropathie des linken Kniegelenks:

Vor zehn Monaten haben sich die ersten Erscheinungen der Erkrankung gezeigt und zwar hat sich im Verlauf von wenigen Tagen eine starke Schwellung des linken Kniegelenks ausgebildet, dessen ungeachtet der Kranke, da er keine Schmerzen im Gelenk empfand noch 3 Wochen lang seine Arbeit verrichtete.

Bei seiner erstmaligen Aufnahme in die chirurg. Klinik bestand ein enormer Erguss ins Gelenk, der punktiert wurde. Durch Ruhe schwoll das Gelenk ab. Damals schon wurde die Diagnose auf Tabes incipiens gestellt wegen Mangel der Patellarreflexe und Herabsetzung der Schmerzempfindung an den unteren Extremitäten.

Nachdem der Kranke mit einem Schienenapparat entlassen worden war, hat er mehrere Monate seine Arbeit wieder teilweise verrichten können, aber trotz der Schiene sind die Bewegungen immer schwerfälliger und mühsamer geworden.

Bei seiner jetzigen Aufnahme im Juli zeigen sich die Erscheinungen der Tabes als nicht wesentlich fortgeschritten. Die Patellarreflexe fehlen völlig; dagegen sind Fusssohlen- und Cremasterreflexe vorhanden. Feine Berührungen werden an den Beinen deutlich gefühlt und richtig lokalisiert. Es besteht keine verlangsamte Leitung. Das Gefühl für Wärme und Kälte ist normal, vasomotorische Störungen fehlen. Die Schmerzempfindung ist an den Beinen deutlich herabgesetzt, nur tiefe Nadelstiche werden als schmerzhaft bezeichnet. Kurzes Stehen und Gehen mit dem stark zerstörten Kniegelenk ist nicht

schmerzhaft; erst längeres Gehen ermüdet, und löst Schmerzen in den Muskeln aus, die, wie es scheint, das difformierte Knie nicht mehr zu balanzieren vermögen, da es nach aussen durchknickt. Eine luetische Infektion oder Erscheinungen von Lues werden nicht zugegeben.

Über die äusseren Formen des erkrankten Kniegelenkes orientiert uns am einfachsten Fig. 1.

Das linke Kniegelenk ist bedeutend verdickt und zwar speziell verbreitert, dadurch, dass die Tibia nach aussen subluxiert ist oder richtig gesagt der Condylus internus femoris an der Innenseite frei in den Weichteilen neben der Tibia steht, so dass seine untere Gelenkfläche abgetastet werden kann. Diese Luxation und Verdickung des Gelenkes sieht man in ihren Einzelheiten am schönsten auf dem Röntgenbild.

Auf dem Röntgenbild, Taf. VII, Fig. 1, zeigt sich der äussere Teil der Tibiagelenkfläche nicht von dem Femur gedeckt und der Condylus internus femoris an der Innenseite neben die Tibia getreten. Der Condylus internus steht dabei 2—3 cm, um welche auch das Bein verkürzt ist, tiefer als die Tibiagelenkfläche. Dieses Tiefertreten kann natürlich nur dadurch zustande kommen, dass der auf der Tibia aufstehende Condylus externus um 2—3 cm abgeschliffen und zerstört ist.

Infolge der Verlagerung des Condylus internus nach innen, artikuliert dessen Gelenkfläche in den Weichteilen an der Innenseite der Tibia und wird zum Teil durch die an der Tibiainnenfläche sich ansetzenden Sehnen des Musculus sartorius, gracilis, semimembranosus und semitendinosus sowie durch die Bänder der Gelenkkapsel fixiert. Zur Verstärkung dieser Weichteilregion hat sich um den Condylus internus eine von Knochenplatten gebildete Hülse gebildet, in der der Condylus wie in einer Schale ruht. Von diesen neugebildeten Knochenmassen zieht eine lange Spange an der Innenseite des Oberschenkels hinauf, welche dem Verlauf der Muskulatur folgt und einer Verknöcherung der Sehnen und eines Teiles des Muskels ihre Entstehung verdankt. Auch an der Aussenseite des Kniegelenkes sind schwächere Verknöcherungen der Kapsel und umgebenden Weichteile wahrnehmbar.

Fig. 2.

Die einfache Betrachtung des Röntgenbildes dieses tabischen Kniegelenkes zwingt von selbst zu der Überzeugung, dass hier sowohl die Knochenzerstörung wie die Knochenneubildung genau korrespondiert mit mechanischen Druck- und Belastungsverhältnissen.

Vom Oberschenkel ist der noch auf der Tibiafläche aufstehende, also die ganze Last des Körpers tragende Condylus um 2—3 cm abgeschliffen, der andere, wie an dem gleich noch zu schildernden Präparat ersichtlich, nur gering usuriert. Umgekehrt ist die grösste Knochenneubildung dort aufgetreten, wo in den Weichteilen die stärksten mechanischen Insultate stattfinden und stattgefunden haben, also um den gegen die Weichteile vordrängenden Condylus internus. Zudem wird die Knochenschale, welche sich um den Condylus internus gebildet hat, noch fester fixiert durch die genannte bis in die Muskulatur des Oberschenkels hineinreichende lange Knochenspange, deren Auftreten auch unzweifelhaft mit der permanenten Dehnung und Zerrung gerade dieser Muskeln und Sehnen in Zusammenhang steht.

Eine noch schönere Einsicht in die tiefgreifenden Zerstörungen des Kniegelenks gewann man bei der vor kurzem vorgenommenen Resectio genu. Da der Kranke auch mit Schienenapparat allmählich wegen des mangelnden Haltes im Kniegelenk nicht mehr gehen konnte, wurde die Resection des Kniegelenkes vorgenommen, speziell mit Rücksicht darauf, dass die Tabes noch im Anfangstadium sich befindet und die anderen Gelenke bis jetzt normal sind. Es könnte auf Fig. 1 erscheinen, als ob das linke Fussgelenk auch verändert wäre, doch rührt diese Verbreiterung von einer alten Malleolarfractur her.

Bei der am 1. September 1899 von mir vorgenommenen Resectio genu fanden sich im Gelenk folgende Veränderungen, welche an einer während der Operation aufgenommenen Photographie (Fig. 2) schön zu erkennen sind. Von Knorpelüberzug der Knochenenden ist in dem Gelenk nichts mehr vorhanden. Der innen auf den Weichteilen und der Knochenkapsel ruhende Condylus internus ist auf seiner eigentlichen Gelenkfläche von Granulationen bedeckt, welche aus dem Knochen herauswuchern. Am Condylus externus und in der Region zwischen den Condylen ist der Knochen tief ausgehöhlt und die jetzige Gelenkfläche wird gebildet von einer glatt geschliffenen, äusserst harten, kompakten Knochenmasse. Am Oberschenkel ist demnach, trotz der starken Zerstörung, die Gestalt der Condylen noch in etwa erhalten.

Dagegen ist an der Tibia die im allgemeinen glatte Oberfläche der Tibia nicht mehr eben, sondern von tiefen Geleisen durchzogen, in denen der äussere Oberschenkelcondylus schleift. Die Hauptrinne in der Tibia, welche natürlich entsprechend den Schleifbewegungen im Gelenk von vorne nach hinten zieht, ist 2 cm tief in die Substanz der Tibia hineingeschliffen, so dass sie wie eine tiefe Wagenfurche aussieht, in der der äussere Condylus gleitet. Auch an der Tibia besteht der Knochen, welcher die jetzige Gelenkoberfläche bildet, aus einer auffallend festen, kompakten Knochensubstanz.

Diese Verdichtung des Knochengewebes erstreckt sich übrigens noch eine nicht unbedeutende Strecke in die Diaphyse der Tibia und des Femur hinein, so dass die Sägeflächen auch zum grössten Teil keinen porösen, sondern festen, kompakten Knochen zeigen. Das Sägen des Knochens bei der Resektion ist wegen der Härte der Substanz äusserst mühsam.

Der durch die Deformation des Kniegelenks hervorgerufenen, veränderten Belastung hat sich also auch die innere Knochenstruktur durch enorme Verdichtung angepasst.

Fasst man die vorliegenden, interessanten Befunde mit Rücksicht auf die Frage zusammen, ist es wahrscheinlich, dass nervöse Einflüsse hier bei der Knochenveränderung im Spiele sind, so lässt sich hierfür wohl kaum eine beweisende Thatsache anführen, vielmehr richtet sich Knochenneubildung und Zerstörung ganz nach den mechanischen Insulten und Störungen. Für die Charcotsche Auffassung der Arthropathie spricht also der vorliegende Fall keineswegs.

Über den weiteren Verlauf der Krankheit ist bis jetzt nichts wichtiges nachzutragen. Die Heilung der Resection erfolgte per primam. Von Interesse wird sein, ob die bei der Resection absichtlich zurückgelassene Knochenspange im Muskel sich wieder rückbildet oder bestehen bleibt. Da die Bedingungen für die Knochenneubildung, die Myositis ossificans nach eingetretener Ankylose im Gelenk beseitigt sind, sollte man annehmen, dass sich die Knochenspange wieder resorbiert.

Fall II. Der zweite Patient ist ein 54 Jahre alter, unverheirateter Arbeiter, der bis zu seinem 38. Lebensjahre immer gesund gewesen sein will. Lues wird negiert. 1883 wurde er von einer totalen, linksseitigen Hemiplegie befallen, welche im Verlauf von 25 Wochen fast völlig zurückging. 1889 stellte sich ein Gefühl von Schwäche und Taubheit in den Beinen ein und zwar links stärker als rechts.

1891 wurde er wegen eines Panaritiums des rechten Mittelfingers im Krankenhause behandelt und damals schon Symptome von Tabes festgestellt.

Im Anschluss an das Panaritium soll sich eine Veränderung des rechten Handgelenks ausgebildet haben. Das Handgelenk ist zur Zeit stark verdickt. Bei Bewegungen fühlt und hört man ein deutliches Knarren im Gelenk. Die Bewegungen, die stark eingeschränkt sind, sind nicht im mindesten schmerzhaft. Der Kranke gebraucht die betreffende Hand zu allen Verrichtungen, nur ist sie schwächer als die linke und unbeholfen.

Von anderen Erscheinungen ist noch aus der Anamnese zu erwähnen, dass der Kranke ein halbes Jahr nach seiner Hemiplegie noch eine Blasenlähmung zeigte, es bestand eine Ischuria paradoxa. Die Lähmung ging ebenfalls nach mehreren Monaten allmählich zurück.

In der Zwischenzeit vom Jahre 1891 bis 1899 hat der Kranke seine Arbeit als Zimmermann nicht mehr verrichten können, sondern sich zu Hause beschäftigt. Jetzt ward er eingeliefert wegen einer Spontanfraktur des linken Oberschenkels. Diese trat ohne jede Veranlassung bei einem Gang, den er über den Hof machte, ein. Dabei fühlte der Patient plötzlich einen Stich im linken Bein, er konnte sich daraufhin nicht mehr aufrecht erhalten und fiel nieder.

Von nervösen Symptomen lassen sich zur Zeit bei dem Patienten nachweisen: Mangel der Patellarreflexe, geringe Ataxie der Beine, fast vollständige Analgesie beider Unterextremitäten, Tastempfindung ist normal, Gefühl für Wärme und Kälte ist normal. Hautreflexe sind schwach. Die Pupillen eng, reagieren auf Lichteinfall nicht.

Die früher vorhandene Hemiplegie, welche wieder zurückgegangen ist, macht es wohl wahrscheinlich, dass luetische Veränderungen im Centralnervensystem ausserdem sich abgespielt haben. Sicherlich bestehen schwere tabische Veränderungen im Rückenmark.

Der Oberschenkel ist handbreit unter dem Trochanter quer frakturiert. Der Bruch ist so wenig empfindlich, dass der Kranke das Bein fortwährend zu bewegen versucht.

Bei der Untersuchung fand sich neben der Fraktur eine auffallende Veränderung des linken Hüftgelenks. Das Gelenk ist von einer mächtigen Knochenmasse eingeschlossen, die in Gestalt von Spangen um die Pfanne herum dem Becken ansitzen und das Hüftgelenk in eine harte tumorartige Masse verwandeln, so dass man an ein Osteosarcom des Becken oder Femur denken könnte.

Eine genaue Fixation des Trochanter und seiner Stellung zur Roser-Nelatonschen Linie ist nicht möglich, da die Trochantergegend aus einer breiten Knochenplatte besteht. Im Hüftgelenk müssen starke Zerstörungen Platz gegriffen haben, welche zu einer Wanderung oder starken Ausweitung der Pfanne und Zerstörung des Kopfes geführt haben. Der Kranke giebt an, schon seit Jahren gehinkt zu haben, da das linke Bein kürzer war wie das rechte und im Hüftgelenk allmählich steif wurde. Bewegungen im Hüftgelenk sind nur auf geringe Beugung und Streckung beschränkt, Abduktion ganz aufgehoben.

Im Hüftgelenk muss es sich demnach um eine schon ältere Arthritis handeln, welche durch die fast völlige Analgesie der unteren Extremitäten zu hochgradigen Zerstörungen geführt hat.

Mehr als die Zerstörungen im Gelenk, welche sich im einzelnen schwer definieren lassen, scheint mir von Bedeutung die gewaltige Knochenverdickung um das erkrankte Gelenk.

Sehr ausgesprochen präsentiert sich die Knochenwucherung auf einem Röntgenbilde (Tafel VII, Fig. 2).

Auf dem Röntgenbilde sieht man, wie von der Spina anterior superior sich ein kompaktes, festes Knochendach über das Hüftgelenk herabschiebt, welches besonders an der Aussenseite mit einer breiten Spange noch ein beträchtliches Stück am Oberschenkel herabzieht.

An der Bruchstelle selbst, an welcher leider ein kleiner Plattenfehler stört, fällt auf, dass die Heilung der Fraktur ebenfalls zu einer starken Knochenwucherung, einer fast hypertrophischen Callusmasse geführt hat, welche sich im Verlauf von $2^1/_2$ Monaten gebildet.

Verfolgt man die Höhe der Darmbeinschaufel von der Spina anterior superior nach hinten, dem Kreuzbein zu, so sieht man auf dem Röntgenbild, dass die Crista beträchtlich verbreitet ist. Dementsprechend fühlt man bei Untersuchung des Patienten auch an der Innenseite der Crista ilei breite, leistenförmig vorstehende Spangen.

Fragt man nach der Ursache der Gelenk- und Knochenveränderungen, speciell der Knochenneubildung in den Muskel- und Sehnenansätzen, so lässt sich wohl hierfür kaum irgend ein Nerveneinfluss verantwortlich machen, sondern im allgemeinen sind die infolge der Analgesie stärker insultierten Weichteile, Kapsel und Kapselbänder, Muskel und Sehnenansätze ossifiziert. Dabei zeigt sich, dass auch die Ansatzstelle des Musculus ileopsoas an der Innenseite der Darmbeinschaufel, der ja bei unzweckmässigen Bewegungen im Hüftgelenk mit überanstrengt wird und zu leiden hat, verknöchern kann, eine Erscheinung, die selten ist, da gewöhnlich nur die direkt um das Gelenk gelegenen Teile bei Arthritis deformans verknöchern.

Dieser zweite Fall mit starker Knochenwucherung am Hüftgelenk und Becken erinnerte mich an ein sehr ähnliches Präparat, welches ich früher in Giessen bei einer Sektion zu sehen Gelegenheit hatte. Das betreffende Objekt wird in der Sammlung des Giessener Pathologischen Instituts aufgehoben und wurde mir von Herrn Geheimrat Boström, dem ich dafür meinen ergebensten Dank ausspreche, zur Verfügung gestellt.

Fall III. Das Becken stammt von einem 68 Jahre alten Kutscher. Derselbe erlitt im Okt. 1893 einen rechtsseitigen Schenkelhalsbruch. Nach fünfmonatlichem Krankenlager, während dessen sich eine Nephritis entwickelte, Decubitus und allgemeine Ödeme eintraten, stellte sich eine Entzündung und Eiterung im rechten Fussgelenk ein, an welcher Patient im März 1894 zu Grunde ging.

Bei der Sektion fand sich eine graue Degeneration der Hinterstränge (Tabes dorsalis), die nach der histologischen Untersuchung noch in den Anfangsstadien war. Die übrigen Veränderungen an den Nieren, Herz u. s. w. sind nicht von Belang, uns interessiert nur die Arthropathie beider Hüftgelenke mit Exostosenbildung und Myositis ossificans.

Wann die ersten Erscheinungen der Veränderungen am Becken und den Fussgelenken aufgetreten, ist nicht bekannt, auch existieren keine Angaben über die klinischen Erscheinungen der Tabes, speziell über hochgradige Analgesie, Ataxie etc., doch hat das Fehlen dieser klinischen Angaben bei dem positiven Sektionsbefund für uns keine Bedeutung.

Wie auf anliegender Photographie Fig. 3 ersichtlich, findet sich am linken Hüftgelenk eine das Gelenk umgreifende Wucherung die fast ganz verknöchert ist. Die Knochenwucherung erstreckt sich am Schaft des Oberschenkels entlang und setzt scharf gegen das normale Femur ab. Der intracapsulär

abgebrochene Femurkopf liegt in der Pfanne. Seine Bruchstelle ist durch die Bewegungen des Schenkelhalses ausgeschliffen. Innerhalb der erweiterten Gelenkhöhle springen von der spärlich noch vorhandenen Gelenkkapsel lappige, hahnenkammartige Bildungen vor, wie bei Arthritis deformans. Das pathologisch anatomische Bild gleicht überhaupt dem einer hochgradigen Arthritis deformans, nur ist der Schenkelkopf im Gegensatz zu den gewöhnlichen Fällen, in denen der Schenkelkopf stark deformiert ist, hier unverändert.

Weit hochgradiger und auffallender sind die Veränderungen am rechten Hüftgelenk und in seiner Umgebung. Die Pfanne ist nach oben gewandert und während die alte Pfanne durch bindegewebige und knöcherne Wucherung zum Teil ausgefüllt ist, hat sich über derselben, auf der äusseren Darmbeinschaufel eine kleinfaustgrosse, neue Pfanne durch Verknöcherung von Gelenkkapsel, Bindegewebe und teilweise auch Muskulatur gebildet. Vom oberen Rand der neuen Pfanne und von der Aussenseite des Darmbeins schiebt sich wie ein halbkugeliges Dach eine breite Knochenmasse über den stark deformierten

Fig. 3.

Schenkelkopf. Der Schenkelkopf selbst ist abgeflacht, die Ränder pilzartig umgeschlagen. Ein Schenkelhals ist kaum noch nachzuweisen, da der Kopf fast direkt der Femurdiaphyse ansitzt. Sehr reichlich haben sich in dem Gelenk, besonders um den Kopf und auf seiner fibrös aussehenden Gelenkfläche kleine papilläre Excrescenzen entwickelt, genau wie bei hochgradiger Arthritis deformans. Das Dach der knöchernen Schale, die den Schenkelhals und Kopf umgiebt, wird mitgebildet von einem Teil der glutaeal Musculatur, (Glutaeus medius), die von breiten Knochenspangen durchzogen wird. Diese Spangen folgen dem Verlauf der Muskeln und setzen sich teilweise direkt dort an, wo die Muskeln mit ihren Sehnen am Becken anheften, teils haben sie keine Verbindung mit dem Becken, sondern liegen beweglich im Muskel.

Die Tendenz der Verknöcherung des Muskelbindegewebes äussert sich an der vorderen und inneren Seite der Pfanne in noch weit höherem Masse. Unterhalb der Spina anterior superior beginnend und bis zur Symphyse sich erstreckend, sitzt dem Becken breit und fest eine Knochenmasse auf, welche den vorderen Rand der Pfanne, das Foramen obturatorium, den aufsteigenden Sitzbein- und absteigenden Schambeinast verdeckt. Die Knochenmasse entspricht etwa den Ansatzstellen des Musculus obturator externus, pectineus, quadratus femoris, adductor brevis. Ein Stück des Musculus adductor brevis, das noch am Präparat erhalten, zieht von der Symphyse zum Oberschenkel und birgt in sich drei Knochenspangen.

Klarer noch als an diesen letzten Knochenwucherungen erkennt man die nahe Beziehung der Verknöcherung zur Muskulatur und ihren Ansätzen an dem direkt unterhalb der Spina anterior superior gelegenen Knochenauswuchs, der dem Ansatz des Muskulus rectus femoris entspricht, zweitens an der der vorderen Fläche der Oberschenkeldiaphyse aufsitzenden, breiten Spange, die genau dem Ansatz und Verlauf des M. vastus intermedius entspricht. Endlich ist die interessanteste Erscheinung dieses an pathologischen Wucherungen und Prozessen überreichen Beckens eine Spange von einigen Centimetern Länge, welche an der Innenseite der Beckenschaufel etwas nach hinten von der Spina anterior superior ansetzt und schnabelartig vorspringt. Sie ist von rundlicher Form, spitz auslaufend, und ähnelt am meisten den Stalactiten einer Tropfsteinhöhle. Der Verlauf dieser Spange entspricht exakt dem Ansatz und Verlauf einer Faserpartie des Musculus iliacus oder Ileopsoas. An der unteren Öffnung des kleinen Beckens wäre noch von weiterer Ossification zu erwähnen, dass auch der Musculus pyriformis innerhalb seines Ansatzes an der Innenseite des Kreuzbeines mehrere Knochenspangen aufweist, welche im Muskel selbst liegen und mit dem Kreuzbein nicht verbunden sind.

Um die gewaltige Knochenneubildung und speziell die sonst weniger in die Augen springende Mycsitis ossificans zu demonstrieren, eignet sich vorzüglich das Röntgenbild, welches uns auch bei den anderen Fällen die Einzelheiten schön zu erklären imstande war. (Taf. VII, Fig. 3.)

Auf dem Röntgenbilde des mit einigen Muskeln herausgenommenen Beckens springen die enormen Knochenwucherungen um die Hüftgelenke sofort in die Augen und bedürfen kaum einer weiteren Beschreibung. Ich will nur hinweisen auf die dicke Knochenmasse vor dem Foramen obturatorium, die sich auf dem Bilde in ein gitterartiges Knochenwerk auflöst, welches nicht nach Art von Exostosen zustande gekommen sein kann, sondern durch Zusammenschmelzen einer Menge kleiner Knochenspangen entstanden sein muss.

Ausgezeichnet erkennt man weiter auf dem Röntgenbild die in den Muskeln, besonders im Musculus adductor brevis durch ossificierende Myositis entstandenen beweglichen, nicht am Becken ansetzenden Knochenwucherungen.

Dass alle diese Knochenbildungen aus wirklichem, echtem Knochengewebe bestehen, bedarf kaum der Erwähnung.

Es handelt sich also in diesem dritten Becken-Präparate um eine ganz aussergewöhnliche, bei Tabes aufgetretene Knochenbildung der Gelenkkapsel, der benachbarten Fascien und Sehnenansätze und selbst der entfernteren Muskelansätze. Auch innerhalb der verschiedensten Muskeln und Muskelansätze der Adductorengebiete des Quadriceps, ja sogar des Ileopsoas, ist eine Ossification des Bindegewebes eingetreten.

Derartige Befunde bei Gelenkerkrankungen sind, wie aus den äusserst spärlichen Litteraturberichten hervorgeht, sehr selten erhoben worden. Bekanntlich ist bei der gewöhnlichen Form der Arthritis deformans, besonders des Hüftgelenks eine Verknöcherung an der Gelenkkapsel und in der Umgebung der Hüftgelenke eine häufige Erscheinung; ebenso kommen bei den in Verbindung mit Tabes auftretenden Gelenkerkrankungen analoge Veränderungen, aber in weit geringerer Ausdehnung nicht selten zustande. Solche ausgebildeten Erscheinungen aber von Myositis ossificans und Periostitis ossificans mit Verknöcherung der Sehnen gehören zu den Raritäten.

Von M. Lange[1]) fand ich ein äusserst interessantes Becken beschrieben mit Exostosenbildung und Hüftgelenkveränderung, bedingt durch ossificierende Myositis nach Knochenbrüchen. Das Präparat ist im pathologischen Institut in Leipzig aufbewahrt. Das Becken hat sehr grosse Ähnlichkeit mit dem unsrigen, besonders hinsichtlich der Verknöcherung der Muskel- und Sehnenansätze. Die Knochenneubildung in dem Falle von Lange hat sich im Anschluss an eine Fraktur des rechten Schenkelhalses und linken Oberschenkels bei einem 59jährigen Manne entwickelt. Eine Nervenaffektion scheint in dem Falle nicht vorgelegen zu haben.

Aus der Litteratur wird von Lange nur ein einziges Präparat erwähnt, das dem seinigen ähnelt. Dasselbe ist von Virchow 1891 in Halle auf der Naturforscherversammlung demonstriert worden. In dem Virchowschen Falle handelte es sich um eine beiderseitige Arthritis deformans coxae.

Diese beiden Fälle, die im pathologisch-anatomischen Bilde mit unseren Präparaten eine Ähnlichkeit aufweisen, haben beide mit Nervenleiden, speziell Tabes, nichts zu thun. In

[1]) Lange: Festschrift f. Benno Schmidt.

dem Virchowschen Falle waren bei einer hochgradigen Arthritis deformans die Veränderungen aufgetreten, bei dem Fall von Lange nach einem doppelseitigen Knochenbruch. Demnach darf man wohl annehmen, dass die beschriebenen Knochenwucherungen nichts für die tabische Arthropathie specifisches sind. Wenn auch die Verknöcherung der Kapsel und der Fascien eine so enorme in unseren Fällen ist, dass man an irgend eine durch Nervenstörung vermehrte oder veränderte Wachstumsenergie zu denken geneigt sein könnte, so muss doch zugegeben werden, dass sich kein strikter Beweis für einen solchen Zusammenhang erbringen lässt.

Betreffs des Zusammenhanges dagegen von Myositis ossificans und Nervenleiden scheinen in der Litteratur einige positive Befunde vorzuliegen, die ich hier kurz erwähnen möchte.

Eine Durchsicht der Litteratur nach dem Zusammenhang von ossificierender Myositis und Nervenerkrankungen hat nur eine sehr geringe Ausbeute ergeben. Die Myositis ossificans progressiva, die im Kindesalter beginnt, bleibt natürlich hier unberücksichtigt. Von anderen interessanten Beobachtungen ist ein Präparat von Ebstein[1]) zu erwähnen, das unter dem Titel: Osteom des linken Hüftbeins und des Musculus psoas beschrieben ist. Bei einem 42jährigen, wegen Paralyse auf der Irrenabteilung behandelten und verstorbenen Kranken, zeigte sich der linke Ileopsoas in ausgedehnter Weise verknöchert, teils in Form von Exostosen, teils in Form von beweglichen, im Muskel sitzenden Knochenspangen. Die Exostosen, welche von der Beckenschaufel ausgingen, erinnerten sehr an die schnabelförmige Exostose in unserm Fall III. Ob hier eine Beziehung von Knochenwucherung zu der Allgemeinerkrankung besteht, lässt sich nicht mit Bestimmtheit sagen und wird auch von Ebstein nicht weiter in Erwägung gezogen. Auffallend ist jedoch der seltene Fall immerhin.

Ferner wird eine Beobachtung von Myositis ossificans bei Rückenmarkkrankheiten von Eichhorst[2]) mitgeteilt. Bei einem 24jährigen Knecht fand sich eine Spina bifida, auf der lange Haare aufsassen. Dieselbe hatte bis vor zwei Jahren nie Beschwerden gemacht, war dann aber gewachsen und hatte sich entzündet. Es bestand auf dem Ballen der linken grossen Zehe ein Mal perforant, in dessen Umgebung Herabsetzung der Tast- und Schmerzempfindung vorhanden war. Ganz plötzlich stellten sich bei dem Kranken Schmerzen in der linken Wade ein, und nach Ablauf einer Entzündung, welche diesen plötzlich auftretenden Schmerzen folgte, entwickelte sich in der Wadenmuskulatur, von der Achillessehne aufwärts knochenharte Verdickung, die in Form von Spangen in dem unteren Ende des Gastrocnemius nachweisbar waren.

Im Anschluss an diesen Fall erinnert Eichhorst an eine früher von Schwarz[3]) mitgeteilte Beobachtung. Ein 40 Jahre alter Arbeiter hatte ausgesprochene tabische Symptome mit einer starken Herabsetzung der Tast- und Schmerzempfindung in beiden Beinen ausser der linken Wade. Schon während des Lebens war eine ausgedehnte Verknöcherung des Musculus semitendinosus und semimembranosus nachweisbar. Bei der Section hatte diese Knochenbildung ein Länge von 20 cm und war 3—4 cm breit. Vom Trochanter major, des rechten Femur und der Femurdiaphyse entsprangen ebenfalls grosse Knochenbildungen, welche in die Muskeln des Vastus internus hinein sich erstreckten.

Eichhorst hält einen ursächlichen Zusammenhang der Myositis ossificans und Tabes für naheliegend und höchst wahrscheinlich und erblickt einen Beweis für einen solchen Zusammenhang in den bei seinen beiden Kranken beobachteten Mal perforant du pied, das bekanntlich fast allgemein als auf trophischen Störungen beruhend, ob mit Recht, lasse ich dahin gestellt, angesehen wird.

Einen gewissen Zusammenhang der Gelenkaffektionen und Tabes giebt auch Sonnenburg zu. Sonnenburg[4]) ist der Ansicht, dass zwar die eigentliche Knochenerkrankung nicht direkt von der Tabes abhängig ist, sondern dass die Tabes allein nur Veränderungen in den

[1]) Virch. Arch., Bd. 51.

[2]) Eichhorst, Virch. Arch., 139 Bd.

[3]) Schwarz. Ein bemerkenswerter Fall von Myositis ossificans. Deutsche med. Woch. 1888. Nr. 56.

[4]) Arthropathia tabidorum. Langenbecks Arch. 36. Bd. I.

Gelenken verursacht und zwar in Form von Verdickungen der Kapsel, Dehnung der Bänder etc. und dass diese anatomischen Veränderungen im weiteren Verlauf der Tabes die Bedingungen abgeben für die hochgradigen Zerstörungen der Gelenke. Ich selbst bin eher geneigt, mit Rotter, der im wesentlichen sich von Volkmann und Virchow anschliesst, einen direkten ursächlichen Zusammenhang der Arthropathie und Tabes nicht gelten zu lassen. Die Art der nervösen Einflüsse, wie sie von Leyden und Goldscheider sich wirksam denken, scheint auf den ersten Blick sehr plausibel, aber die Thatsache, dass bei vielen Anaesthesien, wo also auch keine Regulation des Wachstums stattfinden könnte, oft keine Spur von Wachstumsstörungen der Knochen erkennbar ist, spricht sicher nicht zu Gunsten dieser Auffassung.

Auch die Resultate einer Reihe von Experimentatoren, welche den Einfluss der Nerven auf die Heilung von Frakturen und die Callusbildung studierten und von denen die Neueren z. B. Muscatello und Damascelli[1]) jeden Nerveneinfluss auf den Heilungsprozess leugnen, erhöhen entschieden nicht die Wahrscheinlichkeit dieser Hypothese, wonach Knochenbildung und Zerstörung vom Nervensystem abhängig wären.

Mit Rücksicht auf die in unseren Fällen so ausgesprochenen Erscheinungen von Knochenbildung selbst weit ab von dem eigentlichen Gelenk in Form von parostalen, periostalen Exostosen und ossificierender Myositis ist eine Beantwortung der Frage, ob diese entfernteren Knochenausbildungen nicht vielleicht unter einem unbekannten Nerveneinfluss entstehen, ebenfalls von Nöten. Wenn wir unter Hinweis auf die Präparate verfolgen können, dass diejenige Muskulatur Verknöcherungen aufweist, welche durch die Veränderungen im Gelenk stärker in Anspruch genommen wird, und ohne jede Schonung überanstrengt und traumatischen Insulten ausgesetzt ist, so unterliegt es für mich keinem Bedenken, dass die hier vorliegenden Processe besonders die Myositis ossificans auf eine Stufe zu stellen ist mit den Exercier- und Reitknochen, jener Muskelverknöcherungen, deren traumatische Natur sichergestellt ist. Ebensowenig wie bei dieser Art der Verknöcherung ein Nerveneinfluss supponiert werden kann, ebenso scheint es mir bei den Knochenwucherungen im Ileopsoas, Adductor brevis, Vastus internus, Pyriformis wahrscheinlich. Ein unbestimmbares fragliches Disponens muss natürlich auch hier angenommen werden, dessen wir zur Erklärung der Reit- und Exercierknochen ebensowenig entraten können, eine gewisse Neigung des intermuskulären Bindegewebes zur Knochenproduktion, denn die genannten Knochenbildungen kommen doch immer nur bei einzelnen Individuen, nicht bei allen Soldaten und Reitern zur Beobachtung. Möglicherweise ist eine solche Disposition auch bei den hochgradigen Wucherungen in den genannten Fällen von Arthritis deformans, Arthropathie, sowie von Frakturen als vorhanden anzunehmen. Eine greifbare Form dieser Disposition zu geben, in bestimmter Richtung sie zu fixieren, erscheint bis jetzt noch unmöglich. Hypothesen werden uns hier vorläufig kaum weiterbringen.

Im wesentlichen hatten uns die Hypertrophieen, die Neubildungen und Wucherungen bis jetzt beschäftigt, aber wie schon im Anfang erwähnt, gehen Hand in Hand mit den Wucherungen auch Atrophieen, rarefizierende Prozesse, speziell gehört hierher die rarefizierende Ostitis, die sich auf die Knochen, nicht allein der Gelenkregion, sondern auch der Diaphyse des Oberschenkels erstreckt und bekanntlich bei Tabes nicht selten beobachtet wird. Die in unserem Fall II auftretende Spontanfractur, die beim Gehen ohne irgend ein Trauma sich ereignete, lässt allein schon auf eine Änderung im Bau der Oberschenkeldiaphyse schliessen. Ferner findet sich solche rarefizierende Ostitis auch am Schenkelkopf und Hals bei Fall III. Einer Verdichtung des Knochens andererseits begegneten wir bei Fall I, Arthropathia tabica des Kniegelenkes. Um Wiederholungen zu vermeiden, will ich mich über den möglichen oder nicht möglichen Zusammenhang dieser Atrophieen und der Nervenerkrankung nicht weiter verbreiten. Ich halte einen solchen Zusammenhang für ebenso unwahrscheinlich, wie eine direkte Abhängigkeit der Hypertrophieen vom Nervensystem.

---

[1]) Beitr. z. klin. Chir. 1899. S. 937.

Da wir demnach in Übereinstimmung mit der Auffassung von v. Volkmann und Virchow nicht in einer Nervenalteration die Ursache der bei Tabes auftretenden Knochen-Gelenk- und Muskelveränderungen erblicken können, demnach dem pathologisch-anatomischen Bilde keine für die Tabes spezifischen Charakteristica vindicieren können, so ist für uns der Ausdruck Arthropathia tabica ein klinischer, nicht pathologisch-anatomischer Begriff. Von der Arthritis deformans unterscheiden sich die bei Tabes vorkommenden Gelenkveränderung nur durch die hochgradige Ausdehnung der Knochenzerstörungen und besonders Neubildungen.

Die Knochenneubildung kann dabei sogar an Bezirken auftreten, welche von dem Gelenk ziemlich weit abliegen, z. B. an der Innenseite der Beckenschaufel. Doch selbst bei Knochenbildungen an der Innenseite der Darmbeinschaufel im M. ileopsoas sowie bei den durch die ossificierende Myositis in den Muskeln entstehenden Knochenspangen lässt sich immer erkennen, dass mechanische Insulte die Ursache der Wucherungsprozesse und Knochenbildungen sind, denn in allen Fällen lässt sich direkt nachweisen, dass nur die Muskelgebiete verknöchern, welche den permanenten Insulten und Überanstrengungen bei Bewegungen des erkrankten Gelenkes ausgesetzt sind.

---

Aus dem pathologischen Institut der Universität Bern (Direktor Professor Dr. Langhans).

# Beitrag zur Kenntnis der Entwickelung des Skelettes von Kretinen und Kretinoiden.

Von

**Robert von Wyss** aus Zürich.

II.

(Hierzu Tafel VI.)

In der nachfolgenden Beschreibung meines Materials sind die 30 untersuchten Fälle nach dem Alter geordnet, mit der Ausnahme, dass ich zwei Serien von Geschwistern vorausgestellt habe. Von diesen 30 Fällen gehören 24 dem Alter von 7 bis 20 Jahren an, die letzten 6 Fälle dem Alter von 23 bis 55 Jahren. Soweit es möglich war, liegt jeweilen der Beschreibung der Radiogramme ein kurzer körperlicher Status praesens und eine Anamnese des betreffenden Individuums, bei den Familien Nilli und Schori auch eine Familienanamnese bei. Bei den in Anstalten untergebrachten Individuen war meistens keine Anamnese zu erhalten. Die Fälle 15, 19 und 24 sind seinerzeit in der chirurgischen Klinik aufgenommen und von Herrn Professor Kocher als Kretinen oder Kretinoide bezeichnet worden; nähere Angaben über ihre Personalien kann ich nicht machen.

Die Fälle 27 bis 30 sind ebenfalls vor Beginn dieser Arbeit von Herrn Professor Langhans körperlich untersucht und von Herrn Professor Forster aufgenommen worden. Ich verdanke somit die Radiogramme und die Beschreibungen dieser 7 Fälle der gütigen Mitteilung der genannten Herren. Die übrigen 23 Fälle habe ich selbst körperlich untersucht, teilweise mit der gütigen Mitwirkung von Herrn Professor Langhans, und im Röntgeninstitut des Inselspitals in Bern von Herrn Dr. Schenkel aufnehmen lassen, und zwar von 12 Individuen Hand, Ellbogen, Knie und Fuss, von 11 nur die Hand. Dieser Beschreibung sind beigegeben 17 Röntgogramme, zu den Fällen 1, 2, 4, 5, 7, 9, 10, 13, 17, 21, 23 und 24, wovon 13 Hände, 2 Ellbogen, 1 Knie und 1 Fuss, ferner 16 Photogramme zu den Fällen 1—5, 7—10, 14, 16, 17, 21, 23, 25, 26, endlich eine Tabelle (Tab. III) mit einigen Maassangaben dieser Individuen.

## Familie Nilli.

Vater gesund, geboren 1854, Alkoholiker, aus gesunder Familie, stammt aus Württemberg, keine Struma. Mutter geboren 1859 in Burgdorf bei Bern (exquisite Kropfgegend), geistig normal, etwas klein, Thyreoidea beidseitig hyperplastisch, rechts ausserdem ein eigrosser derber runder Knoten; die Struma soll jeweilen während der Gravidität gewachsen und nachher wieder zurückgegangen sein, ihre 10 Geschwister und deren Kinder sind geistig gesund. Die Familie wohnte 1883—92 in Burgdorf in 3 verschiedenen Wohnungen, 1892—99 in Bern in 3 verschiedenen Stadtteilen (Breitenrain 2 Jahre, Stalden

Fig. 1.

***Familie Nilli.***

*Ernst* (Fall 5) *Margrit* (Fall 3) *Werner* (Fall 1) *Martha* (Fall 2)

1 Jahr, Holligen 4 Jahre). Von den 11 Kindern sind die beiden ältesten, Eugenie und Fritz (Nr. 6) geb. 1884 und 1886, etwas klein aber geistig und körperlich normal, Ernst, geb. 1887, körperlich Kretine geistig schwach begabt aber schulfähig, die folgenden vier, Bertha, Margrit, Martha, Werner, geb. 1888—1892 noch in Burgdorf, geistig und körperlich kretinistisch, die beiden folgenden, 1893—1894 in Bern geboren, klein und mit grossen Köpfen, geistig normal, die beiden jüngsten, geb. 1895 und 1897, soweit erkennbar, in jeder Beziehung normal.

1) **Nilli, Werner,** geb. März 1892, Status vom 6./V. 1899, Körperlänge 102,8 cm., s. Fig. 1. Kopfhaare und Augenbrauen gut entwickelt, Nasenrücken flach, an der Wurzel stark eingezogen, gegen die Spitze breiter werdend. Wangen auffallend dick und plump. Lippen stark gewulstet. Zähne sehr mangelhaft entwickelt, cariös. Körperbau eher schlank, Kopf gross, Haut nicht verändert. Schilddrüse: rechter Lappen etwas vergrössert und derber als normal, links nur ein kirschgrosser derber beweglicher Knoten. Sprache: Einige nur den Angehörigen verständliche Laute. Idiotisch. Gerät bei der geringsten Berührung in Angst und schreit laut.

Hand. 7 Jahre[1]), siehe Tafel VI, Fig. 1. Der Kern in der Epiphyse des Radius ist keilförmig, nimmt aber bloss $^2/_3$ der Breite des Diaphysenendes ein, die Kerne der Ulna,

[1]) Alter zur Zeit der Röntgenaufnahme. Wo bei den andern Aufnahmen nichts bemerkt ist, sind alle zur gleichen Zeit aufgenommen wie die Hand.

des Naviculare, der beiden Multanguli und des Pisiforme fehlen, derjenige des Lunatum ist wenig über stecknadelkopfgross. Capitatum, Hamatum und Triquetrum sind ziemlich gut entwickelt. Die Epiphysenkerne der Metacarpalia sind rundlich oder oval, ihre Breite beträgt 3—7 Zehntel der Breite des Diaphysenendes.

Die Epiphysenkerne der I. Phalanx sind mit Ausnahme des Daumens scheibenförmig, decken die Diaphysenbreite etwas mehr als zur Hälfte. Von den übrigen Phalangenepiphysenkernen fehlen 2 gänzlich, 2 sind nur schwach angedeutet, die anderen sind rundlich oder länglich, ihre Breite beträgt $^1/_4$—$^1/_2$ der Diaphysenbreite. Das Fehlen der Kerne in Ulnarepiphyse, Naviculare, Trapez und Trapezoid liegt noch an der äussersten Grenze des Normalen, dagegen die gesamte übrige Entwickelung entspricht derjenigen eines 4jährigen Kindes.

Ellbogen (seitlich). Am vorderen Rande des unteren Endes der Humerusdiaphyse liegen 2 kleine rundliche Kerne, wahrscheinlich dem Capitulum und dem Epicond. int. entsprechend. In der Epiphyse des Radius liegt ein schwacher dünner Knochenkern, $^1/_8$ so breit als das Ende der Diaphyse. Der Befund entspricht dem 5. bis 6. Jahr, die Humerusepiphyse ist jedoch gegenüber der Radiusepiphyse stark zurückgeblieben.

Knie (von vorn). Breite Epiphysenlinien an Femur und Tibia, Epiphysen mangelhaft entwickelt, Breite = $^3/_4$ des Diaphysenendes, in der Fibulaepiphyse kein Knochenkern. Entspricht dem Gesunden unter 5 Jahren.

Fuss. Epiphysen an Tibia und Fibula nicht völlig entwickelt, isoliert. Knochenkerne der kleinen Tarsalknochen und der Epiphysen der Metatarsalia sehr klein, diejenigen der Phalangen fehlen teilweise. Entspricht ungefähr dem Alter von 5 Jahren.

BOSTON MEDICAL LIBRARY. MAR 1 1902

2) **Nilli, Martha,** geb. Januar 1894, Status vom 6./V. 1899, s. Fig. 1, Körperlänge 93,3 cm. Kopf: Behaarung normal, Stirne leicht gewölbt, Stirnhöcker nicht vorspringend, Fontanellen geschlossen, Nasenwurzel leicht eingezogen, Nasenrücken in der Mitte breit und flach, im unteren Teil schmäler und nach den Seiten steiler abfallend, Unterlippe etwas wulstig, Zähne normal. Am linken Auge Strabismus convergens. Gesichtsausdruck idiotisch. Thyreoidea: Am vordern Rande des M. Sternocleidomast. rechts ein derber, beweglicher Knoten von Kirschgrösse fühlbar, sonst keine Thyreoidea zu fühlen. Rumpf und Extremitäten: Haut blass und kühl, nicht auffallend verdickt, Knochen und Muskulatur im Verhältnis zur Körpergrösse gut entwickelt, Glieder nicht plump gebaut. An den Händen Frostbeulen. Hüftgelenk und Kniegelenk können nur bis ca. 160° gestreckt werden. Plattfüsse und genua valga geringen Grades. Gang sehr unsicher, Haltung beim Stehen schwankend. Hernia umbilicalis. Thorax gut gebaut. Hängebauch. Gehör schlecht. Sprache fehlt vollständig. Idiotisch.

Hand. 8 Jahre 4 Monate, siehe Taf. VI, Fig. 2. Der Epiphysenkern des Radius ist keilförmig und nimmt $^3/_4$ der Diaphysenbreite ein. In der Handwurzel sind nur Capitatum Hamatum und Triquetrum vorhanden, das letztere rundlich, sein Durchmesser entspricht der Breite einer Metacarpaldiaphyse, in der Mitte gemessen. Die Metacarpalköpfchen sind noch etwas kleiner und oval. Der Epiphysenkern des Metacarpale I ist leicht angedeutet, die Kerne der Grundphalangen sind dünne Scheiben, ihre Breite beträgt $^1/_2$—$^2/_3$ der Diaphysenbreite, derjenige des Daumens fehlt. Von den Kernen der übrigen Phalangen fehlen zwei gänzlich, fünf sind deutlich und zwei sehr schwach ausgesprochen. Die Verhältnisse sind dieselben wie bei einem 3—4jährigen gesunden Kinde, an den Phalangen noch etwas darunter.

Ellbogengelenk (seitlich) 8 Jahre 2 Monate. Der Knochenkern des Capitulum Humeri ist rund, sein Durchmesser gleich der Breite der Radiusdiaphyse, an der dünnsten Stelle gemessen, der Kern des Epicondylus internus Humeri ist ebenfalls rund, misst etwa $^1/_4$ der Fläche des Capitulumkernes. An Radius und Ulna keine Andeutung eines Knochenkerns. Der Befund entspricht dem Alter von 5—6 Jahren.

Knie (von vorn) 8 Jahre 2 Monate. Epiphysen von Femur und Tibia noch wenig entwickelt, in der Fibulaepiphyse kein Knochenkern, entsprechend einem Alter unter 5 Jahren.

Fuss 8 Jahre 2 Monate. Epiphysen allgemein von geringer Entwickelung, im Naviculare ein kleiner länglicher Kern, entsprechend einem Gesunden von höchstens 5 Jahren.

3) **Nilli, Margrit**, geb. Oktober 1889. Status vom 6. Mai 1899. Köperlänge 118,8 cm, siehe Fig. 1. Kopfhaar etwas schwach entwickelt, Augenbrauen sehr spärlich, obere Augenlider verdickt, herabhängend, Sommersprossen, Nasenwurzel etwas eingezogen, Nasenrücken gleichmässig breit und flach, Unterlippe gewulstet, Wangen sehr dick. Zähne cariös, stehen teilweise auseinander. Hinterhaupt stark vorstehend. Gehör schwach, Sprache undeutlich. Intelligenz gering, nicht schulfähig. Thyreoidea: links von der Trachea am oberen Rand des Sternums ein kirschgrosser Knoten, rechts in gleicher Höhe ein wallnussgrosser, in die Thoraxapertur hinabreichender Knoten, beide derb und sehr beweglich. Von normaler Thyreoidea nichts zu fühlen.

Hand. 9 Jahre, 4 Monate. Der Epiphysenkern des Radius ist in Form und Grösse gut ausgebildet, derjenige der Ulna oval, auffallend hell und deckt kaum die ulnare Hälfte der Diaphyse. Capitatum, Hamatum, Triquetrum und Lunatum sind gut entwickelt, Naviculare, Trapez und Trapezoid, alle rund und gleich gross, d. h. etwa halb so gross wie das Lunatum. Die Köpfchen der Metacarpalia sind rundlich, proximal abgeplattet, der Kern des Metacarpale I oval, beinahe so breit, wie die entsprechende Diaphysenfläche und halb so dick. Die Kerne der Grundphalangen sind scheibenförmig, fast so breit wie die Diaphysen, die Kerne der übrigen Phalangen $^1/_3$—$^2/_3$ der späteren Breite, zum Teil sehr schwach ausgesprochen.

Das Bild entspricht dem eines 7—9jährigen gesunden Kindes, die Phalangen stehen dagegen gewöhnlich schon im 5.—6. Jahre auf dieser Entwickelungsstufe.

Ellbogen (von vorn). Der Knochenkern des Capitulum Humeri ist oval, seine Axen wie 4:3, die längere parallel der Gelenkfläche und gleich der maximalen Breite des oberen Endes der Radiusdiaphyse. Der Kern des Epicond. int. Humeri ist klein, oval aber deutlich, derjenige des Radius langoval, $^1/_4$ der Diaphyse deckend. Der Befund entspricht dem 6.—7. Jahre.

Knie (von vorn). Epiphysen von Femur und Tibia gut entwickelt, breite Epiphysenlinien. Kern der Fibulaepiphyse oval, nur $^3/_5$ der Breite der Diaphyse, beim Gesunden im 7. Jahre gut ausgebildet.

Fuss. Breite Epiphysenlinien an Tibia, Fibula, Metatarsalia und Phalangen. Epiphysen gut entwickelt; im Tuber Calcanei fehlt der Knochenkern, der beim Gesunden im 9. Jahre schon ziemlich gross ist.

4) **Nilli, Bertha**, geb. Mai 1888. Status vom Mai 1899. Körperlänge 101,3 cm. Siehe Fig. 4. Stirne gewölbt, Tubera front. vorspringend, ebenso Hinterhaupt. Nase kurz und breit, Wurzel eingezogen, Rücken flach. Unterlippe wulstig. Haare und Augenbrauen gut entwickelt, trocken. Zähne mangelhaft und cariös. Extremitäten schlank, kühl. Ekzem im Gesicht, Frostbeulen an den Händen. Thyreoidea: An Stelle des rechten Lappens ein kirschgrosser, beweglicher derber Knoten. Linker Lappen und Isthmus gross und derb, bis unter das Sternum reichend, offenbar strumös entartet. Beim Bücken starker inspiratorischer Stridor. Gehör, Sprache und Verständnis sehr mangelhaft. Heftige Affekte. In der Anstalt Weissenheim.

Hand. 10 Jahre, 10 Monate, siehe Taf. VI, Fig. 3. Der Kern der Radiusepiphyse ist beinahe so breit wie die Diaphyse, aber dünn und auf der radialen Seite nur wenig verdickt. Der Kern der Ulna scheint eben erst entstanden zu sein, er ist sehr klein, rund und hell. Capitatum, Hamatum und Triquetrum sind ziemlich gut entwickelt, vom Naviculare und Lunatum sind nur äusserst feine Andeutungen zu sehen, Trapez, Trapezoid und Pisiforme fehlen gänzlich. Die Köpfchen der Metacarpalia II—V sind rund, ihre Abplattung gegen die Seite der Diaphyse kaum angedeutet. Der Epiphysenkern im Metacarpale I ist deutlich, seine Breite beträgt kaum die Hälfte der Diaphysenbreite. Die Kerne der Grundphalangen sind durch schwache Streifen angedeutet, die Endphalanx des Daumens zeigt einen deutlichen runden Kern, die übrigen Phalangen zeigen keine Spur einer Epiphyse. Die Entwickelung der Handwurzel und Mittelhand entspricht der eines 5jährigen Kindes, die der Phalangen der eines 2—3jährigen, dagegen der Ulnakern erscheint normal erst im 7. Jahr.

Ellbogen (seitlich, unscharf). Der einzige vorhandene Knochenkern des Capitulum Humeri ist hell, rundlich und sein Durchmesser entspricht der Breite des oberen Endes der Radiusdiaphyse. Diese Verhältnisse deuten auf ein Alter von 5—6 Jahren.

Knie (von vorn). Epiphyse des Femur gut entwickelt, mit breiter Epiphysenlinie; die Epiphyse der Tibia misst $^3/_4$ der Diaphysenbreite, in der Fibula ein kleiner, ovaler Kern, entsprechend dem Alter zwischen 5 und 7 Jahren beim Gesunden.

Fuss. Breite Epiphysenlinien an Tibia und Fibula, Kern im Naviculare klein, oval; Metatarsus und Phalangen undeutlich; entspricht ungefähr dem 5. Jahre.

5) **Nilli, Ernst**, geboren April 1887. Status vom 6. Mai 1899. Körperlänge 122, 3 cm. Siehe Fig. 1. Kopf: Kopfhaare gut entwickelt, Augenbrauen spärlich, Augenlider herabhängend, Stirn niedrig, schwach gewölbt, Wangen sehr dick, Nasenrücken gleichmässig breit und flach, Nasenwurzel etwas eingezogen, Ekzem im Gesicht, Lippen stark gewulstet. Obere Zahnreihe weit vorstehend, zwischen den oberen mittleren Schneidezähnen eine 2 mm breite Lücke, obere Schneidezähne schräg nach vorn stehend, an den Molaren ausgedehnte Caries. Thyreoidea: Dicht unterhalb des Larynx auf der linken Seite der Trachea ein haselnussgrosser, auf der rechten ein pflaumengrosser Knoten, beide rund, derb und sehr beweglich. Von normaler Thyreoidea nichts zu fühlen. Körperbau und Beschaffenheit der Haut zeigen nichts Auffallendes. Sinnesorgane normal, Bewegungen langsam, Intelligenz etwas unter dem Mittel, schulfähig.

Hand. 11 Jahre, 10 Monate, siehe Taf. VI, Fig. 4. Die knöcherne Epiphyse des Radius hat normale Form, ist aber in Breite und Dicke noch ziemlich weit entfernt von ihrer vollen Ausbildung, diejenige der Ulna ist rundlich und hat die Grösse, die sie gewöhnlich im Jahre ihres Auftretens, im 7., erreicht. Von den Handwurzelknochen sind Capitatum, Hamatum, Triquetrum und Lunatum ordentlich entwickelt, dagegen Naviculare und Trapezoid zeigen kaum die halbe Grösse des Lunatum, und das Trapez vollends hat Form und Dimension seines Entstehungsjahres (6.—7.). Vom Pisiforme ist keine Andeutung zu sehen. Die Epiphysen der Metacarpalia II—V sind kugelig und noch ziemlich zurückgeblieben in der Grösse, diejenige des Metacarpale I ist scheibenförmig, ihre Breite beträgt die Hälfte des Diaphysenendes, die Dicke $^1/_3$ ihrer Breite. Die Epiphysenkerne der I. Phalanx sind scheibenförmig und decken die Diaphyse zu 6—9 Zehntel. Die Kerne der übrigen Phalangenepiphysen sind rundlich oder länglich, ihre Breite entspricht $^1/_3$—$^2/_3$ der späteren Breite, derjenige der II. Phalanx des 5. Fingers fehlt. Die gesamte Entwickelung ist die eines 7—9jährigen, diejenige der Phalangen die eines 5—6jährigen gesunden Kindes.

Ellbogen (sagittal). Die Enden der Diaphysen sind gut ausgebildet. Der Knochenkern des Capitulum Humeri ist halbkugelig, sein grösster Durchmesser gleich der Breite des oberen Endes der Radiusdiaphyse. Der Knochenkern des Epicond. int. Hum. ist durch einen schwachen, rundlichen, kleinen Schatten angedeutet, derjenige des Radius stellt einen deutlichen, sehr dünnen Streifen dar, seine Breite misst $^1/_4$ der Breite des Diaphysenendes. Das Bild entspricht dem 6.—7. Jahre.

Knie (von vorn). Epiphysen von Femur und Tibia ziemlich gut entwickelt, mit breiter Epiphysenlinie. In der Fibula ein heller ovaler Kern, entsprechend höchstens 7 Jahren beim Gesunden.

Fuss. Knochen im allgemeinen für das Alter ziemlich gut entwickelt, überall breite Epiphysenlinien, im Tuber Calcanei kein deutlicher Kern, sollte im 7.—8. Jahre erscheinen, gesamte Entwickelung also unter dem 10jährigen Gesunden.

6) **Nilli, Fritz**, geb. Februar 1886. Status v. 6/V. 1899. Körperlänge 139.4 cm. Kopfhaar gut entwickelt, Stirne von normaler Höhe, Augenbrauen spärlich, Nasenrücken gleichmässig, etwas breit und flach, an der Wurzel nicht auffallend eingezogen, Spitze schmaler, Lippen leicht gewulstet. Thyreoidea normal für die Palpation. Zähne gut entwickelt, in normaler Stellung. Sprache und Intelligenz normal, ebenso die Sinnesorgane. Bewegungen etwas schwerfällig.

Hand. 13 Jahre, 3 Monate. Die knöchernen Epiphysen von Radius und Ulna sind gut ausgebildet, diejenige der Ulna auf der radialen Hälfte noch etwas dünn, aber beide ohne Andeutung der Synostose. Die Carpalknochen sind vollzählig vorhanden, durch ziemlich breite Zwischenräume von einander getrennt, das Naviculare wenig grösser als das Lunatum. Das

Pisiforme ist durch einen schwachen Schatten angedeutet. Die Epiphysenkerne der Mittelhandknochen und Phalangen sind meist vollständig ausgebildet, aber noch durch breite Epiphysenlinien getrennt, nur an Metacarpale II und III scheint die Synostose begonnen zu haben. Der Befund entspricht dem Alter von 13 Jahren.

## Familie Schori.

Vater geb. 1849, Zimmermann, lebte immer in Bern; seine Eltern und Geschwister waren normal; er hat keinen Kropf, ist geistig und körperlich normal. Mutter, geb. 1847, lebte als ledig in Wabern bei Bern, ein Bruder und dessen Kinder normal, eine idiotische Schwester starb 20jährig. Heirat 1877,

Fig. 2.
*Familie Schori.*
*Emma* (Fall 7) *Rosa* (Fall 10) *Luise* (Fall 8)

Wohnort immer Bern, erst Weissenbühl, seit 1896 Holligen, Schilddrüse der Frau: links von der Trachea zwei kirschgrosse, ziemlich derbe Knoten; rechts, bis ins Jugulum reichend, ein über eigrosser, derber, nicht beweglicher Knoten.

Kinder: der älteste Sohn (geb. 1877) ist normal, ebenso die jüngste Tochter (geb. 1889), die übrigen vier (Fälle 7—10) mehr oder weniger hochgradig kretinistisch.

7) **Schori, Emma,** geb. April 1885. Status vom 10. März 1899. Grösse 121 cm. S. Fig. 2. Genua valga, Extremitäten schlank, Hände und Füsse kalt, am Körper nirgends Behaarung. Nasenwurzel stark eingesunken und breit, Nase unten noch breiter. Stirn niedrig und gewölbt, Kinn zurückstehend, Zähne schlecht entwickelt, Zahnfleisch wulstig, Lippen sehr dick. Kopfhaare gut entwickelt. Processus alveol. des Oberkiefers steht stark schräg nach vorn. Schilddrüse: links nichts zu fühlen, rechts taubeneigrosses Läppchen, etwas derber als normal. Gehör schlecht, Sprache nicht vorhanden. Idiotisch.

Hand. 13 Jahre 4 Monate, siehe Taf. VI, Fig. 5. Die knöcherne Epiphyse des Radius ist keilförmig, beinahe so breit wie die Diaphyse, etwas dünn, diejenige der Ulna fehlt. In der Handwurzel sind Capitatum, Hamatum und Triquetrum ziemlich gut entwickelt, Trapez, Trapezoid und Lunatum rundlich, ihr Durchmesser gleich der Breite des IV. Metacarpale in der Mitte der Diaphyse, das Naviculare etwas kleiner und undeutlicher, von Pisiforme keine Andeutung. Die Epiphysenkerne der Metacarpalia und Phalangen sind überall ziemlich gut entwickelt aber sämtlich noch deutlich getrennt. — Das Metacarpale I zeigt am distalen Ende eine sehr schmale aber deutliche Epiphysenlinie. Die Entwickelung dieser Hand entspricht dem 6.—8. Lebensjahre beim Gesunden.

Ellbogen (seitlich unscharf). Der Kern des Capitulum Humeri ist halbkugelig, die flache Seite gegen den Humerus gekehrt, sein grösster Durchmesser gleich der geringsten Breite der Humerusdiaphyse. Der Kern des Olekranon fehlt, derjenige des Radius ist eine dünne Scheibe, deren Breite $^3/_4$ der Breite des Diaphysenendes beträgt. Der Befund entspricht dem Alter von 6—8 Jahren.

Knie (seitlich). Am Femur breite Epiphysenlinie, Tibia und Fibula undeutlich. In der Patella schmaler, langer Knochenkern, entsprechend einem Alter unter 10 Jahren.

Fuss. Deutliche Epiphysenlinien an Tibia und Fibula. Im Tuber Calcanei kein Kern. Naviculare füllt kaum die Hälfte der Lücke zwischen Talus und Cuneiformia aus. Metatarsus und Phalangen undeutlich. Entspricht einem Gesunden von nicht über 9 Jahren.

8) **Schori, Louise**, geb. Januar 1884. S. Fig. 2. Status vom Mai 1899. Grösse 132.2 cm. Stirne hoch, Tubera frontalia stark vorstehend, Augenbrauen schwach, Kopfhaar gut entwickelt. Nase: Wurzel stark eingezogen, Rücken an der Wurzel mässig breit und flach, an der Spitze sehr breit, steiler abfallend. Oberlippe schmal, Unterlippe etwas breit, Wangen dick. Zähne: gut entwickelt, obere Schneidezähne stehen weit auseinander. Schilddrüse: links vor der Trachea ein nussgrosser, sehr derber und beweglicher Knoten, rechts, etwas weiter hinten, ein kleinerer, weniger derber und beweglicher Knoten. Sprache undeutlich, Gehör sehr schlecht, Gesichtsausdruck stupid. Hochgradig schwachsinnig, nicht schulfähig.

Hand. 15 Jahre, 4 Monate. Die knöchernen Epiphysen von Radius und Ulna sind gut ausgebildet aber durch eine deutliche kontinuierliche Linie von der Diaphyse getrennt. Die Handwurzelknochen sind vollzählig vorhanden, das Naviculare schon länglich und beinahe doppelt so gross, wie das Lunatum; das Trapez hat das Trapezoid an Grösse bereits überholt, das Pisiforme ist beinahe so gross, wie das Köpfchen des Metacarpale V. Die Epiphysenkerne der Mittelhandknochen und der Phalangen sind sämtlich vollständig ausgebildet aber durch breite kontinuierliche Epiphysenlinien von den Diaphysen getrennt. Das Vorhandensein dieser Epiphysenlinien an sämtlichen Metacarpalia und Grundphalangen im Verein mit der weit vorgeschrittenen Entwickelung der Handwurzel lässt das Alter dieser Hand auf 13 Jahre schätzen.

9) **Schori, Fritz**, geb. April 1882. Status vom 11./VIII. 98. Grösse 119,5 cm. S. Fig. 3. Beidseitig leichter Plattfuss und grosse Zehe nach aussen gebogen, Malleolus int. und Condylus int. Femoris ragen stark vor nach Innen beim Stehen. Extremitäten schlank, Haut etwas trocken und kühl, aber nicht verdickt. Genitalien kindlich, ohne Behaarung, wie auch Gesicht und axilla. Schilddrüse: rechter Lappen weich, eiförmig, 1 : $1^1/_2$ cm, links nichts zu fühlen. Kopf: Stirne steil aufsteigend, geht an der Haargrenze fast im rechten Winkel ins Schädelgewölbe über, dieses flach, hinten steil abfallend. Nasenwurzel mässig eingezogen, dagegen ganze obere Hälfte der Nase tief liegend, konkav und breit, untere Hälfte noch breiter und stark vorragend. Ober- und Unterlippe treten weit vor. Sprache langsam. Intelligenz etwas unter dem Mittel. Schulfähig.

Hand. 16 Jahre, 4 Monate, siehe Taf. VI, Fig. 6 A. Die knöcherne Epiphyse des Radius ist vollständig ausgebildet in Form und Grösse, aber noch durch eine ununterbrochene, ziemlich breite Epiphysenlinie von der Diaphyse getrennt. In der Epiphyse der Ulna liegen zwei Knochenkerne, ein radialer länglicher und ein ulnarer rundlicher, dicht beieinander, sich zum Teil deckend. Beide zusammen nehmen nicht ganz die Breite des Diaphysenendes ein, und der ulnare, aus welchem sich der processus styloideus entwickelt, erhebt sich noch nicht über das Niveau des anderen. Die Carpalknochen sind ausser Pisiforme vollzählig vorhanden. Trapez und Naviculare sind oval, ihr grösster Durchmesser entspricht der Breite des mittleren Metacarpale, in der Mitte der Diaphyse gemessen. Trapezoid und Lunatum sind etwas grösser, Capitatum, Hamatum und Triquetrum sind gut entwickelt. Die Epiphysenkerne der Metacarpalia und Phalangen sind beinahe vollständig ausgebildet, zeigen aber nirgends eine Spur von Synostose mit der Diaphyse. Die Epiphysenlinien der Metacarpalia und Grundphalangen können zwar bis zum 14. Jahr, diejenigen von Radius, Ulna und den Mittel- und Endphalangen bis zum 15. Jahr vollständig erhalten bleiben auch beim Gesunden, aber die Breite der Epiphysenlinien und die Entwickelung der Handwurzelknochen zeigt hier deutlich, dass bis zur

völligen Ausbildung dieses Handskelettes noch mehrere Jahre vergehen werden. Berücksichtigt man alle Verhältnisse, so wird man das Alter der vorliegenden Hand auf 9—10 Jahre schätzen.

Als nebensächlicher Befund wäre noch zu erwähnen, dass Metacarpale I die Andeutung einer distalen Epiphysenlinie zeigt und dass Naviculare und Trapez je zwei Knochenkerne zu enthalten scheinen, die sich zum grössten Teil decken.

Fig. 3.
*Schori, Fritz* (Fall 9)

Ellbogen (seitlich), siehe Taf. X, Fig. 6B. Der Kern des Capitulum Humeri ist halbkugelig, seine gegen den Humerus gekehrte flache Seite misst etwas mehr als die schmalste Stelle der Radiusdiaphyse. Sein mittleres Drittel wird eingenommen von dem dreieckigen Kern des Epicondylus internus. Beide sind vom Humerus deutlich getrennt. Der Kern der Radiusepiphyse ist ziemlich dick, seine Breite misst $^2/_3$ der Breite des Diaphysenendes, die Epiphysenlinie ist vollständig erhalten. Der Kern des Olekranon fehlt.

Der Befund entspricht dem Alter von 9—10 Jahren.

Knie, siehe Taf. X, Fig. 6C. Breite Epiphysenlinien an Femur, Tibia und Fibula, Epiphysen nicht völlig ausgebildet. In der Patella 4—5 kleine, in einer Reihe liegende Kerne, entsprechend dem Alter unter 10 Jahren, das übrige deutet auf ein etwas höheres Alter.

Fuss, siehe Taf. X, Fig. 6D. Breite Epiphysenlinien an Tibia, Fibula, Metatarsalia und Phalangen, am Metatarsale I proximal und distal. Epiphysen der Phalangen und kleinen Tarsalknochen noch wenig entwickelt. Im Tuber Calcanei einige sehr kleine Kerne, Hinterfläche des Calcaneus rauh. Das Ganze entspricht dem Gesunden von nicht über 10 Jahren.

10) **Schori, Rosa**, geb. August 1880. Status vom III./99. Grösse 144 cm. S. Fig. 2. Gesicht braun pigmentiert, Nasenwurzel wenig eingezogen, Nase breit. Unterlippe leicht wulstig, Kinn etwas zurückstehend. Sprache schwerfällig, Ausdruck stupid, lernte vier Jahre alt sprechen, ging mit geringem Erfolg durch die Schule. Schilddrüse: rechter Lappen etwas vergrössert, links kleiner weicher Lappen, dazu links im Jugulum ein ziemlich fester, wallnussgrosser Knoten, an Stelle des Isthmus ein kirschgrosser derber Knoten.

Hand. 18 Jahre, siehe Taf. X, Fig. 7A. Die Epiphysenlinie des Radius ist nicht mehr auf die Platte gefallen, diejenige der Ulna ist in der sichtbaren ulnaren Hälfte gut erhalten, beide knöchernen Epiphysen sind vollständig ausgebildet. Die Handwurzelknochen sind gut entwickelt, zeigen das Strukturbild der Spongiosa deutlich; auch der Hacken des Hamatum und das Pisiforme sind sichtbar. Die Epiphysen der Metacarpalia und Phalangen sind grössten-

teils verknöchert aber sämtlich noch vollständig getrennt von den Diaphysen. Die Entwickelung entspricht einem Alter von 14 Jahren.

Hand. 18 Jahre, 9 Monate, siehe Taf. X, Fig. 7B. Wegen Unvollständigkeit der I. Aufnahme wurde neun Monate später eine zweite gemacht. Die Epiphysenlinie an Radius und Ulna ist noch vorhanden, aber so schmal und unregelmässig zackig, dass jedenfalls der Beginn der Synostose nahe bevorsteht. Die Handwurzelknochen sind etwas grösser und zeigen beinahe Grösse und Form wie beim Erwachsenen. Die Epiphysen der Mittelhandknochen erscheinen ziemlich weit vorgeschritten in der Synostose mit den Diaphysen, dagegen diejenigen der Phalangen sind alle noch isoliert. Der Beginn der Synostose an der Hand fällt also hier in das 19. Jahr, beim Gesunden ins 12.—15. Diese zweite Aufnahme entspricht somit höchstens dem 14.—15. Jahre.

Ellbogengelenk (seitlich). 18 Jahre. Die Humerusepiphyse hat beinahe die Breite der Diaphyse, aber ihre Dicke beträgt nur $^1/_3$ der Breite; sie ist durch eine deutliche kontinuierliche Linie von der Diaphyse getrennt. Das Olekranon ist grösstenteils verknöchert, aber eine breite, zackige Epiphysenlinie erhalten. Die Radiusepiphyse ist ebenfalls gut entwickelt, ihre Epiphysenlinie ununterbrochen aber schmal. Der Befund entspricht dem Alter von 14 Jahren.

Knie (seitlich). 18 Jahre. Epiphysen und Patella gut entwickelt, Epiphysenlinien an Femur und Fibula deutlich, entsprechend dem Alter unter 15 Jahren.

Fuss. 18 Jahre. Knochen allgemein gut entwickelt. Epiphysenlinien an Tibia, Fibula, Metatarsalia und den sichtbaren Phalangen vollständig erhalten, am Tuber Calcanei angedeutet. Beim Gesunden Beginn der Synostose im 16. Jahr.

11) **König, Rosa,** geb. November 1891, aus Bern, Status vom Mai 99. Grösse 102,5 cm. In der Anstalt Weissenheim, Kopf gross, Stirne niedrig, Tubera front. vorspringend, Haare und Augenbrauen gut entwickelt, Nase nicht besonders breit, Rücken gewölbt, Wurzel wenig eingezogen, Lippen schmal, Wangen sehr dick. Zähne gut entwickelt. Sprache undeutlich, hochgradiger Schwachsinn. Thyreoidea: links taubeneigrosser Colloidknoten, vom rechten Lappen nichts zu fühlen.

Hand. 7 Jahre, 4 Monate. Der Epiphysenkern des Radius ist keilförmig und nimmt $^4/_5$ der Diaphysenbreite ein, derjenige der Ulna fehlt. In der Handwurzel sind Capitatum und Hamatum gut entwickelt, Triquetrum verhältnismässig etwas klein, Lunatum, Trapez und Trapezoid rundlich, ihr Durchmesser ist gleich der Breite einer Metacarpaldiaphyse, in der Mitte gemessen. Naviculare und Pisiforme fehlen. Die Köpfchen der Metacarpalia sind rundlich, durchschnittlich von gleicher Grösse wie das Trapez.

Der Kern des Metacarpale I ist längsoval, seine Breite beträgt $^2/_3$ der Diaphysenfläche, seine Dicke die Hälfte der Breite. Die Epiphysenkerne der Grundphalangen sind schmale Scheiben von $^1/_2$—$^3/_4$ der Breite der entsprechenden Diaphysenflächen, diejenigen der übrigen Phalangen ovale oder wetzsteinförmige Gebilde von $^1/_3$—$^1/_2$ der späteren Breite. An der 2. Phalanx des V. Fingers fehlt der Epiphysenkern. Die Entwickelung der Phalangen und Metacarpalia entspricht derjenigen eines 4—5jährigen, die der andern Knochen eines 6jährigen gesunden Kindes.

Ellbogengelenk (seitlich). Der Kern des Capitulum Humeri ist rund, sein Durchmesser ist gleich der geringsten Breite der Radiusdiaphyse, in der Radiusepiphyse und im Olekranon ist kein Knochenkern zu sehen. Dieser Befund entspricht dem Alter von 4—5 Jahren

Knie (von vorn). Breite Epiphysenlinien an Femur und Tibia. Epiphyse des Femur gut entwickelt, die der Tibia $^4/_5$ der Breite der Diaphyse, in der Fibulaepiphyse kleiner runder Kern, entsprechend dem Alter von 5—7 Jahren.

Fuss. Epiphysen an Tibia und Fibula ziemlich gut entwickelt, an Metatarsus und Phalangen teils sehr klein, teils fehlend. Im Tuber Calcanei kein Kern; kleine Fusswurzelknochen vollzählig aber weit voneinander entfernt. Entspricht dem Alter von 5—7 Jahren.

12) **Strahm, Samuel,** in der Anstalt Weissenheim, geboren Juni 1888, aus Höchstetten, Status vom Mai 1899, Grösse 126,5 cm. Stirne niedrig, Nase nicht auffallend breit, Wurzel nicht eingezogen, Lippen normal. Hände kühl, cyanotisch, mit Frostbeulen und Furunkeln. Zähne mangelhaft und cariös. Sprache undeutlich, hochgradiger Schwachsinn. Thyreoidea: keine deutliche Veränderung.

Hand. 10 Jahre, 11 Monate. Die knöcherne Epiphyse des Radius ist in der Breite gut entwickelt, dagegen in der Dicke in der ulnaren Hälfte ziemlich stark zurückgeblieben und dementsprechend die Epiphysenlinie breit. Der Epiphysenkern der Ulna ist kurzoval, nimmt $^1/_3$ der Breite des Diaphysenendes ein. Die Handwurzelknochen sind mit Ausnahme des Pisiforme vollzählig vorhanden, dagegen ist das Naviculare noch bedeutend kleiner als das Lunatum. Capitatum und Hamatum sind auffallend gross im Vergleich zu den übrigen Carpalia. Die Epiphysen der Metacarpalia und Phalangen sind allgemein gut entwickelt, mit deutlicher Epiphysenscheibe. Die Entwickelung entspricht dem Alter von 10—11 Jahren, wobei die Epiphyse der Ulna stark zurückgeblieben ist.

13) **Gygax, Fritz,** in Bern, geb. 1889, Status vom Mai 1899, Grösse 114 cm. Haare gut entwickelt, Nase ohne besondere Merkmale, obere Augenlider herabhängend, Lippen leicht wulstig, Zähne gut entwickelt, Thyreoidea ohne palpable Veränderung, Sprache undeutlich, stotternd. Schwachsinnig, aber keine körperlichen Symptome von Kretinismus.

Hand. 10 Jahre, siehe Taf. X, Fig. 8. Der Epiphysenkern des Radius ist keilförmig, in der Breite $^3/_4$ des Diaphysenendes, ziemlich dünn, der Kern der Ulna fehlt. Von der Handwurzel sind nur Capitatum, Hamatum und Triquetrum vorhanden. An Metacarpale I fehlt der Epiphysenkern, diejenigen von II—V messen $^1/_2$—$^1/_3$ der Breite der Diaphyse.

Von den Phalangen haben nur die Grundphalangen des 2. bis 5. Fingers, am Daumen nur die Endphalanx einen kleinen Epiphysenkern, der höchstens die Hälfte der Diaphysenbreite erreicht. Die gesamte Entwickelung deutet auf ein Alter von höchstens 3 Jahren.

14) **Wölfli, Ernst,** aus Bern, in der Anstalt Weissenheim, s. Fig. 5, geboren April 1888, Status vom Mai 1899. Grösse 119 cm. Tubera front. stark vorstehend, Nasenrücken leicht konkav, Wurzel nicht auffällig eingezogen, Lippen leicht wulstig, besonders Oberlippe, Zähne gut entwickelt, Extremitäten kühl, Sprache und Verständnis mangelhaft. Schilddrüse: rechts oben zwei kleine, derbe Knoten. Schwachsinnig, aber keine ausgesprochenen Merkmale von Kretinismus.

Hand. 11 Jahre, 1 Monat. Die knöcherne Epiphyse des Radius ist in Breite und Dicke etwas zurückgeblieben, die Epiphyse der Ulna zeigt zwei kleine deutlich getrennte ovale Kerne nebeneinander. Die Handwurzel ist ausser Pisiforne vollständig. Das Naviculare zeigt auf der distalen Seite des Hauptkerns einen viel kleineren zweiten Kern, beide zusammen betragen etwa die Hälfte der Fläche des Lunatum. Die Epiphysenkerne der Mittelhandknochen sind gut entwickelt, deutlich isoliert, diejenigen der Grundphalangen schon etwas weniger. Die Kerne der übrigen Phalangen messen durchschnittlich die Hälfte der Breite des Diaphysenendes, derjenige der zweiten Phalanx des kleinen Fingers fehlt ganz. Der Befund der Phalangen entspricht dem 5. bis 6., derjenige der übrigen Hand dem 9. bis 10. Jahre.

15) **Reif, Margrit,** 12 Jahre, Kretinoid.

Hand und Ellbogen (seitlich). Im Capitulum Humeri ein ovaler Knochenkern, grösster Durchmesser $^2/_3$ des unteren Humerusendes, von der Seite gesehen. Im Capitulum Radii und Olekranon kein Kern. In der unteren Epiphyse der Ulna zwei kleine schwache Schatten. In der untern Radiusepiphyse eine ziemlich dicke aber helle Knochenplatte, nimmt $^5/_6$ der Breite des Radiusendes ein. In der Handwurzel fehlen Naviculare, Trapez und Pisiforme; Trapezoid und Lunatum sind gleichgross, rundlich, ihr Durchmesser gleich der Breite des Metacarpale IV an der schmalsten Stelle. Triquetrum doppelt so gross, Capitatum und Hamatum bedeutend grösser. Die Epiphysen der Metacarpalia und Grundphalangen sind rundlich resp. oval, ihre Breite beträgt $^1/_2$—$^3/_4$ der entsprechenden Diaphyse, nur die des Daumens sind auffallend klein, die übrigen nicht sichtbar. Das Ganze entspricht dem Alter von 6—7 Jahren.

Knie (seitlich). Die Epiphysen von Femur und Tibia haben die Breite der Diaphysen, sind aber in der Form noch wenig entwickelt und durch breite Epiphysenlinien getrennt. An der Fibula ist ein rundlicher Kern schwach angedeutet, in der Patella ein deutlicher, länglicher aber sehr kleiner Kern (3 : 10 mm). Entspricht einem Alter unter 10 Jahren.

16) **Jaussi, Fritz**, aus Bern, in der Anstalt Weissenheim. S. Fig. 4. Geb. April 1887. Status vom Mai 1899. Grösse 122.8 cm. Haare gut entwickelt, Hautfalte über den Augen herabhängend. Haut blass, Extremitäten kühl. Zähne leicht cariös. Wangen dick, Oberlippe wulstig. Thyreoidea: rechter

Fig. 4.

*Ösch, Marie* (Fall 17) *Jaussi, Fritz* (Fall 16) *Nilli, Bertha* (Fall 4)

Lappen normal, links nussgrosser, im Jugulum kirschgrosser Knoten, beide derb und beweglich. Schwachsinnig, kretinistischer Typus nicht sehr stark ausgesprochen. Der Vater soll an einer Psychose leiden.

Hand. 12 Jahre, 1 Monat. Die knöchernen Epiphysen des Radius und der Ulna sind in der Dicke gut entwickelt, stehen in der Breite aber noch etwas zurück, die der Ulna misst $^3/_5$ der Breite des Diaphysenendes, beide sind noch getrennt. Die Handwurzelknochen sind mit Ausnahme des Pisiforme alle vorhanden, Trapez und Naviculare oval, ihr grösster Durchmesser gleich der Breite des II. Metacarpale, in der Mitte der Diaphyse gemessen. Lunatum etwas grösser, Trapezoid etwas kleiner. Am Naviculare sitzt gegen den Radius hin ein eigentümlicher, dornförmiger Fortsatz, vielleicht der mit dem Hauptkern schon verschmolzene zweite Kern (Rambaud und Renault). Die Epiphysenkerne der Metacarpalia sind ziemlich gut entwickelt, isoliert, diejenigen der Grundphalangen messen $^2/_3$—$^3/_4$ der Breite der entsprechenden Diaphyse, diejenigen der übrigen Phalangen sind noch weniger ausgebildet, die des kleinen Fingers nur schwach angedeutet. Die Entwickelung der Handwurzel und der Ulna deutet auf ein Alter von 9—10 Jahren, diejenigen der Phalangen ist dagegen beim Gesunden im 5.—6. Jahre auf dieser Stufe.

17) **Ösch, Marie**, aus Krattigen, in der Anstalt Weissenheim. S. Fig. 4. Geb. Oktober 1886. Status vom Mai 1899. Grösse 105 cm. Stirne niedrig, Tubera front. asymmetrisch, Kopfhaare gut, Augenbrauen schwach entwickelt, obere Augenlider schlaff herabhängend, Lidspalte schmal. Nase: Wurzel

stark eingezogen, schmal, unterer Teil breit. Oberlippe stark wulstig. Zähne mangelhaft entwickelt, cariös. Schilddrüse: rechts oben ein, links, etwas weiter unten zwei über kirschgrosse, derbe, rundliche Knoten. Sprache ziemlich gut. Schwachsinnig, körperlich deutlich kretinistisch.

Hand. 12 Jahre, 7 Monate, siehe Taf. XI, Fig. 9. Die knöcherne Epiphyse des Radius ist ziemlich gut entwickelt, durch breite Spalte von der Diaphyse getrennt, in der Epiphyse der Ulna liegt an Stelle des proc. styloides ein kleiner, runder Kern. Die Handwurzelknochen sind mit Ausnahme des Pisiforme vollzählig vorhanden, jedoch in Grösse und Form wenig entwickelt. Die Kerne in den Köpfchen der Metacarpalia sind rundlich, kaum breiter als die Mitte der Diaphyse. Die Kerne der Phalangenepiphysen sind ganz dünne Streifen (Grundphalangen) oder kurzoval und höchstens halb so breit wie die Diaphysen, der Kern der 5. Mittelphalanx fehlt. Die Entwickelung der Hand deutet auf ein Alter von 7—9 Jahren, diejenige der Phalangen auf 4—5 Jahre.

18) **Leisi, Fritz**, in Bern, geb. September 1884. Status vom Mai 1899. Grösse 122 cm. Eltern von normaler Grösse, Mutter mit Struma behaftet, geistig normal, zwei Geschwister ähnlich entartet, eins gesund. Auffallend klein, schwachsinnig, Sprache stotternd. Nasenwurzel leicht eingezogen, Form der Nase nicht auffällig, Zähne gut entwickelt, obere Schneidezähne weit auseinander stehend, Lippen leicht wulstig, Processus alveolaris des Oberkiefers steht schräg nach vorn. Schilddrüse: rechts normal, links atrophisch. Keine deutlichen kretinistischen Symptome.

Hand. 14 Jahre, 8 Monate. Die knöchernen Epiphysen sind alle gut entwickelt im Verhältnis zur Grösse der Diaphysen, von diesen noch deutlich getrennt, nur die Köpfchen der Metacarpalia II—V scheinen in beginnender Synostose begriffen. Die Carpalia sind vollzählig, in Form und Struktur noch etwas zurückgeblieben. Die Knochen sind allgemein auffällig klein, aber gut proportioniert und die Verknöcherung dem Alter angemessen.

19) **Kohli**, männlich, 15 Jahre, aus Bern, sieht aus wie sechsjährig, Schilddrüse fehlt.

Knie (seitlich). An Femur und Tibia deutliche, kontinuierliche Epiphysenlinien, an Stelle des Fibulaköpfchens eine schmale Knochenplatte. In der Patella einige kleine Knochenkerne, in der Spina Tibiae kein Kern. Entspricht einem Alter unter 10 Jahren.

20) **Marti, Rosa**, aus Kallnach, in der Anstalt Weissenheim, geb. März 1884. Status vom Mai 1899. Grösse 132 cm. Körperlich gut entwickelt, schwachsinnig, nicht kretinistisch. Tubera frontalia stark vorspringend, Kopfhaare und Augenbrauen normal, Nasenwurzel schmal, etwas eingezogen, Nase unten breit. Thyreoidea: links im Jugulum ein wallnussgrosser, derber, runder Knoten, Schilddrüse im übrigen normal.

Hand. 15 Jahre, 2 Monate. Alle knöchernen Epiphysen gut ausgebildet, noch deutlich getrennt von den Diaphysen, alle Carpalia in Grösse und Form gut entwickelt. Das Bild entspricht dem Alter von 14—15 Jahren, erreicht allerdings die untere Grenze des Normalen.

(Schluss folgt.)

---

# Heteroplastische Erfahrungen.[1])

Von

Dr. **Kronacher** in München.

(Hierzu Tafel VIII.

Meine Herren! Die Mitteilungen, die ich hier machen werde, erstrecken sich auf die Behandlung von Defekten, speziell an Röhrenknochen, mittelst der heteroplastischen Methode. Die Heteroplastik war in den letzten Jahren wiederholt Gegenstand lebhafter Diskussionen, hervorgerufen durch erfolgreiche Arbeiten (theoretische und praktische) auf diesem Gebiete. Dennoch sind die Mitteilungen über vollauf befriedigende Endresultate verhältnismässig spär-

[1]) Vortrag, gehalten auf der 71. Versammlung deutscher Naturforscher und Ärzte in München.

liche; es wird von massgebender Seite dieser Methode immer noch geringes Vertrauen entgegengebracht. Im allgemeinen zieht man eben eine sicherere, wenn auch eingreifendere Operation der unsicheren vor; weiterhin ist diese Behandlungsweise eine ungemein mühsame und zeitraubende, die leicht die Geduld der beteiligten Parteien, des Arztes wie des Patienten, erschöpft.

Meist sind mehrere Eingriffe nötig, Monate, in manchen Fällen Jahre vergehen, bis das erkrankte Glied wieder gebrauchsfähig ist.

Stellen sie jemanden, der seine Hand zur Arbeit nötig hat, vor die Alternative: „Verlust eines Fingers und baldige Genesung, oder eine langwierige Behandlung, doch möglicherweise die Erhaltung dieses Gliedes;" er wird oft eine sichere, rasche Genesung vorziehen. Ich habe dies selbst erlebt.

Bevor ich nun die von mir behandelten Fälle beschreibe, möchte ich einige Worte, besonders zur Technik, vorausschicken. Die Bedingungen, von denen das Gelingen einer Knochenplastik abhängt, sind ja lange vorgezeichnet. „Der Boden, auf den ein lebender oder toter Körper überpflanzt wird, muss osteogene Eigenschaften besitzen; der transplantierte Körper übt einen funktionellen Reiz aus; ob Knochen, Elfenbein, Metall oder anderartig, ist gleich, er muss nur eine gewisse Vitalität besitzen." Für den ersten Satz müssen wir doch noch hinzufügen, dass ein Röhrenknochen mit seinem reichlichen Mark und den Epiphysen mehr Aussichten für das Gelingen einer Heteroplastik bietet, als ein platter Knochen. Auch das jugendliche Alter ist bevorzugt. Für den zweiten Satz ist die Art der Präparierung bei Knochenübertragung auch nicht ganz gleichgültig, sie muss mindestens von Fall zu Fall entschieden werden. Das Decalcinieren wird sich nicht für eine Behandlungsweise von voraussichtlich langer Dauer eignen.

Von den vier Fällen, über die ich zu berichten habe, betreffen zwei hiervon Defekte an den Unterschenkelknochen, die beiden anderen solche an den Phalangen. Für die ersten Fälle schien es mir bequemer, Elfenbeinstäbchen zu wählen, für die Phalangen nahm ich Kalbsknochenstücke aus der Tibia. Eine Naht zur Fixierung der Prothesen nahm ich in keinem Falle vor — nur einmal musste ich dieses hinterher noch thun.

Die Prothese muss etwas länger als der Defekt sein und lässt sich dann gewöhnlich sehr leicht und sicher in die vorher ausgehöhlten Knochenreste einführen. Die hierdurch an den Weichteilen entstehende Spannung gleicht sich sehr bald wieder aus.

Die Kalbsknochenstücke habe ich nicht decalciniert, sondern nach sorgfältiger Reinigung von dem fest anhaftenden (Knochen-)Mark eine Stunde in 1prozent. Sodalösung ausgekocht und bis zum Gebrauche in Alkohol oder später Formalin aufbewahrt.

Das operierte Glied muss möglichst lange immobilisiert werden; davon hängt zum Teil der Erfolg ab.

Zu früh begonnene Bewegungen lockern die Prothese; auf eine Versteifung der in Frage kommenden Gelenke kann keine Rücksicht genommen werden, ist in solchen Fällen auch nicht von wesentlicher Bedeutung.

Ich habe bis zu drei Monaten und darüber immobilisiert; einen besonderen Schaden für die Beweglichkeit der dem Operationsgebiete nahe liegenden Gelenke habe ich nicht erwachsen sehen. Um nichts zu verheimlichen, füge ich noch bei, dass ein fünfter Fall von Phalangenplastik misslungen ist. Diese wurde in einem Falle von spina ventosa bei einem an multipler Caries leidenden, sehr heruntergekommenen Kinde ausgeführt; das implantierte Stück lockerte sich infolge starker Eiterung an den resecierten Knochenresten sehr bald wieder.

Fall 1. Figur A. Dieser Fall ist bereits anderweitig publiziert[1]), ich werde ihn nur ganz kurz erwähnen.

Einem sechsjährigen Knaben, dem ich wegen eines Sarkoms ungefähr zwei Drittel

---

[1]) Kronacher, Zum gegenwärtigen Standpunkt der Osteoplastik. Münchener Med. Wochenschrift 1896, Nr. 12.

der Fibula resecieren musste, implantierte ich in die restierenden Knochenenden einen 15 cm langen und 7 mm im Breitendurchmesser haltenden, soliden Elfenbeinstab. E. 1. $^1/_4$ d. natürl. Grösse. Wegen eines Recidivs musste nach drei Monaten der Unterschenkel amputiert werden. Die Prothese war zu dieser Zeit fest eingeheilt; im oberen (knöchernen) Fibularrest war sie durch feste Knochenmasse, im unteren (Malleolen-)Teil durch eine knorpelähnliche Masse fixiert.

Für die Details dieses Falles verweise ich auf die seiner Zeit gemachte Publikation; eine sehr scharfe Photographie des Präparates gebe ich Ihnen herum.

Fall 2. Figur B, Nr. 1—4. Auch der folgende Fall wurde bereits publiziert[1]), er soll aber heute den dauernden Erfolg beweisen, nachdem er bereits über $3^1/_2$ Jahre operiert ist; auch weicht das implantierte (Knochen-)Stück in seinem Verhalten, sowie die sich anschliessende Knochenneubildung wesentlich von dem nachfolgenden Falle ab.

An dem 53 Jahre alten Patienten wurde wegen ausgedehnter Nekrose der grösste Teil der ersten Phalanx des rechten Zeigefingers reseciert (28. Januar 1896), vom Kopfteil war eine ca. 6 mm lange, vom basalen eine kaum 2 mm starke Scheibe zurückgeblieben. Es wurde nun ein an den freien Enden zugespitztes 3,8 cm langes, 8 mm breites und $3^1/_2$ mm dickes Kalbsknochenstück implantiert. In den Kopfteil gelang die Invagination leicht, dagegen wurde die schmale, basale Scheibe sofort perforiert, so dass die Prothese in den Metacarpuskopf invaginiert wurde. Heilung ohne Reaktion nach zwei Monaten, die Bewegungen begannen nach $3^1/_2$ Monaten, nachdem die Prothese sich als festsitzend erwiesen hatte.

Die zu verschiedenen Zeiten aufgenommenen Durchleuchtungsbilder zeigen interessante Details. Eine $3^1/_2$ Monate nach der Einpflanzung aufgenommene Photographie, Fig. B, Nr. 1, zeigt deutlich einen leeren, länglichen Raum (Sitz der vormaligen Phalanx) und radialwärts von diesem die Prothese, oben an den Phalangenkopf grenzend, unten an den Metacarpuskopf. Es wird offenbar zu dieser Zeit noch kein fester Knochen sich entwickelt haben, wenigstens ist er nicht erkennbar. Ein sieben Monate später aufgenommenes Bild, Fig. B, Nr. 2, zeigt, dass die Prothese von neuen Knochenwänden fast umwachsen ist, nur ungefähr der Mitte entsprechend sind noch Zwischenräume zwischen ihr und dem neuen Knochen vorhanden, wodurch sie sich deutlich von der Umgebung abgrenzt. Am basalen Teil hat sich der neugebildete Knochen zu einem ganz neuen Epiphysenteil verbreitert. Im weiteren Verlaufe, Fig. B, Nr. 3, werden die Zwischenräume in der Mitte immer kleiner, bei dem letzten vor acht Tagen aufgenommenen Bilde, Fig. B, Nr. 4, ist die Verschmelzung fast vollständig. Der basale Teil unterscheidet sich kaum von dem der gesunden Phalangen. Das funktionelle Resultat ist kein schlechtes. Die Bewegungen des Fingers werden in dem neugebildeten Metacarpo-Phalangealgelenk ausgeführt. Patient kann seinem Berufe mit dem Finger wieder obliegen, er ist Schneider. Mit dem Resultat ist auch er zufrieden.

Fall 3. Figur C, Nr. 1—6. Nach jeder Richtung zufriedenstellend ist der folgende Fall, der sich von dem vorhergehenden dadurch unterscheidet, dass die Prothese nicht wie dort von neuem Knochen umwachsen wurde, sondern dass dieselbe nach Bildung einer neuen Phalanx eliminiert wurde. Der Fall hat lange Zeit, über zwei Jahre, zur definitiven Heilung gebraucht und bietet manche interessante Details.

Der $7^1/_2$ Jahre alte Knabe kam am 7. März 1897 (also vor ca. $2^1/_2$ Jahren) in meine Behandlung.

Neben anderen mässigen skrophulösen Erscheinungen hatte er eine spina ventosa der ersten Phalanx des rechten Zeigefingers, die zu ausgedehnten Zerstörungen des Knochens geführt hatte. Auch ihn wollte ich durch eine Heteroplastik vor dem Verluste des Zeigefingers bewahren.

Bei der (am 9. März) vorgenommenen Operation wurde, wie angedeutet, eine ausgedehnte Zerstörung der Phalanx konstatiert, jedoch konnte man bei der nun folgenden

[1]) Kasuistisches zur Heteroplastik. Münchener Med. Wochenschrift 1897, Nr. 16.

Resektion an beiden Knochenenden die für eine Implantation nötigen Reste (3—4 mm lang) gesunden Knochengewebes erhalten.

Sechs Tage nach der Resektion wurde, nachdem man sich überzeugt hatte, dass keine abnorme Sekretion mehr vorhanden war, ein dem Defekt entsprechendes, etwas mehr als 2 cm langes, 6 mm breites und 2 mm dickes, an beiden Enden zugespitztes Kalbsknochenstück invaginiert. E. 3. $^1/_4$ der natürl. Grösse.

Die Invagination gelang leicht, und nachdem man sich von dem Festsitzen der Prothese überzeugt hatte, wurden die Enden der Wunde bis auf ein 2 cm langes Mittelstück mit Seide vereinigt, die Höhle mit Jodoformgaze tamponiert. (Immobilisation des Ganzen mit Pappschienen und Stärkebinden, später mit Gipsverband.)

Normaler Wundverlauf, die Prothese wird gut vertragen, bleibt fest.

Nach vier Wochen (bis 7. IV.) ist alles bis auf eine stecknadelkopfgrosse, granulierende Partie geheilt. In der Folge schwoll das Glied abwechselnd ab und wieder an, die sich etablierende Fistel schloss sich niemals, die Sonde gelangte stets auf die festsitzende, wie rauher Knochen sich anfühlende Prothese.

Nach Jahresfrist (am 5. Mai 1898) bildet sich in der Höhe des ersten Interphalangealgelenkes ein kleiner Abscess, nach dessen Incision die nunmehr stark gelockerte Prothese entfernt wurde.

Wie Sie nun sogleich aus den Röntgenbildern ersehen werden, war aber bei der Eliminierung der Prothese schon eine neue Phalanx da, Fig. C, Nr. 4, und diese neue Phalanx schwoll sogar (zwei Monate nach der Eliminierung des Kalbsknochens) wieder zur spina ventosa an (Sie können dies deutlich an den Bildern ersehen), ein schlagender Beweis für den Sitz der Erkrankung. Noch ein ganzes Jahr nach der Eliminierung bestanden Fisteln, die jedoch nur oberflächlich waren. Seit Mitte Mai (also nach mehr als zwei Jahren) ist alles definitiv geheilt.

Die Bewegungen in den interphalangealen Gelenken sind normal, nur noch etwas steif.

Ein Blick auf die zu verschiedenen Zeiten aufgenommenen Röntgenphotographien zeigt uns in wirklich schöner Weise den ganzen physiologischen Vorgang. Die erste $2^1/_2$ Monate nach der Einpflanzung aufgenommene Durchleuchtung, Fig. C, Nr. 1, zeigt uns deutlich die intensiv dunkel gezeichnete Prothese in den nur schwach angedeuteten Phalangenresten sitzen; radialwärts von der Prothese zieht von dem einen zum anderen Phalangenrest in schwachem Bogen ein deutlich gezeichneter Streifen, zweifelsohne neue Knochenwand; zwischen ihr und der Prothese ist ein grosser Zwischenraum; die andere, ulnare, Seite an dem implantierten Stück ist frei, hier ist wenigstens keine Andeutung irgend eines Knochengebildes zu sehen. Wenn Sie die Bilder nun weiter verfolgen, Fig. C, Nr. 2 u. 3, so sehen Sie, dass die Knochenneubildung erheblich an Stärke zunimmt, aber stets einseitig bleibt, dass sie auch nie an den Kalbsknochen sich anlegt, sondern stets in schwachem Bogen durch den oben angegebenen Zwischenraum von der Prothese getrennt bleibt. Dabei bildet sich wieder allmählich eine Verbreiterung des basalen Teiles und zwar stärker als an den übrigen Fingern.

Auf dem Bild Fig. C, Nr. 4 ist die neugebildete Phalanx ohne Prothese, man hat den Eindruck, als sei hier ein Stück herausgebrochen. Das Kalbsknochenstück hat also seine Schuldigkeit gethan, es blieb, bis die neue Phalanx durch seinen funktionellen Reiz fest und stark gebildet war, dann wurde dasselbe eliminiert.

In Bild 5 und 6 (das letzte ist vor acht Tagen aufgenommen) formt sich allmählich die Phalanx, sie nimmt eine zur Längsachse der übrigen Phalangen parallele Richtung an.

Fall 4. Der nun folgende Fall, meine Herren, zeigt, dass gelegentlich einmal einer der Hauptfaktoren, der osteogene Boden, nicht sogleich vorhanden zu sein braucht, sondern gleichzeitig unter dem Einflusse des anderen wichtigen Faktors, des funktionellen Reizes, sich nach einer gewissen Zeit, ja nach Jahren, bilden kann und so noch den Erfolg der Heteroplastik sichert.

Ich kann Ihnen leider diesen Patienten nicht vorstellen, da er mir nicht zur Verfügung gestellt wurde.

Im November 1895, also vor ca. vier Jahren, kam der damals sechs Monate alte Knabe wegen einer angeborenen Pseudarthrose des rechten Unterschenkels in meine Behandlung, es waren beide Knochen (Tibia und Fibula) frakturiert.

Alles, was die chirurgische Technik bietet, war ohne Erfolg gemacht worden — Gipsverband, Friktionen, Nageln und schliesslich Anfrischung —; der Knabe produzierte offenbar keinen Knochen. Ich entschloss mich nun zu einer heteroplastischen Behandlung, Freilegung der Fragmente, Resektion dieser durch die letzten Eingriffe bereits (erheblich) verkürzten Teile, Implantation zweier an den Enden zugespitzten Elfenbeinstäbchen von 3 cm Länge und 4 mm Dicke, die zugespitzten Enden je $1^1/_2$ mm breit (E. 2. $^1/_4$ d. natürl. Grösse) für Tibia und Fibula. Naht der Weichteile bis auf eine ca. 3 cm lange Partie in der Mitte, die zur Beobachtung dienen sollte.

Ich muss hier bemerken, dass die beiden Knochen sehr weich waren und dass die Fibula in ihrem unteren Drittel eine (nahezu) knorpelige Beschaffenheit hatte.

Deshalb war bereits beim zweiten Verbandwechsel die Prothese der Fibula aus dem unteren Fragmente in die umgebenden Weichteile dislociert. Sie wird nun gegen eine längere und dickere, 4 cm lang und 4 mm im Breitendurchmesser haltend, vertauscht. Die Prothese scheint nun festzusitzen. Nach ca. drei Wochen waren die Wunden bis auf einige kleinere Granulationen geschlossen und bald (nach weiteren 14 Tagen) ganz vernarbt; aber von einer Ossifikation war keine Rede.

Die nach $3^1/_2$ Monaten zuerst aufgenommene Durchleuchtungsphotographie, Fig. F, Nr. 1, ergab, dass die Prothese der Fibula wieder das obere Fragment verlassen hatte und nach oben und aussen dislociert war. Die Prothese wurde deshalb dieses Mal mit Silberdrähten am oberen Fragment fixiert. In der nun folgenden Zeit wurde der Knabe mit fixierenden Verbänden (Leim) und einem passenden Hülsenapparat behandelt, mit dem er lief. Nahezu zwei Jahre war der Status der gleiche, um diese Zeit (Mitte Februar) etablierte sich, entsprechend der Stelle des oberen Fibularfragmentes, eine Fistel. Das Kind fing auch an, ohne Verband auf dem Fusse zu stehen, der, nebenbei bemerkt, stets etwas paretisch war und blieb. Mitte Januar 1899 (19./1.) wurde der Silberdraht aus der Wunde entfernt, der Elfenbeinstift wurde spontan im April (15.) 1899, also nach $3^1/_2$ Jahren eliminiert, worauf sich die Fistel wieder schloss. Zur Zeit ist die Fibula nach manuellem Eindruck fest, das Kind kann gut auf dem Beine ohne jeden Apparat stehen.

Wenn Sie, meine Herren, die Photographien betrachten, so sehen Sie bei der mit 1 bezeichneten, nach $3^1/_2$ Monaten aufgenommenen, das dislocierte Elfenbeinstück, sonst die beiden Prothesen in den Knochenenden sitzen.

Bei der mit 2 bezeichneten Abbildung ist entschieden schon ein bedeutender Ossifikationsprozess im Gange, die Knochenenden sind vor allem oben sehr verbreitert, unten sehr deutlich, während sie bei der ersten Aufnahme kaum hier sichtbar sind; auch ist, besonders längs der Fibulaprothese, deutliche Knochenmasse (Callus ähnlich) vorhanden. Die Prothesen sitzen sehr gut, an der Fibulaprothese ist der Silberdraht deutlich sichtbar.

Und wenn Sie nun das mit 3 bezeichnete Bild ansehen, so haben Sie zweifelsohne eine neu gebildete Fibula vor sich, und weil nun der Stift seine Schuldigkeit gethan hat, so sehen Sie denselben samt Draht in Elimination begriffen, fürwahr ein ideales Bild; auch die Fragmente der Tibia scheinen sich zu nähern, das obere derselben sieht aus, als ob es eine andere Wachstumsrichtung einnehmen wollte.

Seit der letzten Aufnahme sind $1^1/_4$ Jahr verflossen, ich habe seit dieser Zeit den Knaben nicht mehr gesehen.

Als ich nämlich den schönen Erfolg der Fibula einerseits und die etwas abnorm verlaufende Tibia anderseits sah, liess ich unvorsichtigerweise die Worte fallen, dass man nach

einer gewissen Zeit, wenn die Tibia nicht gerade wachsen würde, noch einmal einen kleinen Eingriff machen sollte. Daraufhin wandte mir der Vater des Kindes den Rücken, nicht einmal eine Durchleuchtung gestattete er mehr.

Indessen steht der Knabe unter der guten Kontrolle des Hausarztes.

Ich hatte also doch wohl recht, wenn ich eingangs sagte, Geduld und Ausdauer seien beiden beteiligten Parteien nötig; wäre dieser dritte Faktor der heteroplastischen Methode hier gegeben, so hätte ich sehr wahrscheinlich Ihnen heute den ganzen Erfolg zeigen können.

---

## Die photographische Wirkung der Röntgenstrahlen.[1])

Von

Dr. **J. Precht** in Heidelberg.

Aus theoretischen und praktischen Gesichtspunkten ist es wichtig, das Gesetz zu kennen, nach welchem die Wirkung der Röntgenstrahlen auf die photographische Platte mit der Entfernung derselben von der Röhre und mit der Expositionszeit variiert. Die sogenannten Skiameter geben für die photographische Wirkung bekanntlich nur einen sehr rohen Anhalt, da die Fluorescenzwirkung und die photographische nicht parallel verlaufen. Allerdings ist eine photographische Messmethode gegenwärtig noch mit vielen Umständlichkeiten und Schwierigkeiten verknüpft, die besonders darin liegen, dass die Strahlung der Röhren sich im Verlaufe des Versuchs ändert. Immerhin ist es interessant, unter Anstreben der grössten bei solchen Versuchen erreichbaren Genauigkeit in einem speziellen Falle die Gesetze der photographischen Wirkung der Strahlen kennen zu lernen. Die erste Bedingung messender Versuche, eine Strahlungsquelle konstanter Intensität, liess sich nach eingehenden Vorversuchen nur bei Benutzung automatisch regulierender Röhren von relativ kleiner Elektrodenspannung (3 cm Funkenlänge im Nebenschluss) erreichen. Eine solche Röhre, durch eine zwanzigplattige Töplermaschine mit Elektromotor von konstanter Tourenzahl betrieben, gestattet unter Beachtung gewisser Vorsichtsmassregeln, die Strahlung bis auf 8 Prozent ihres Wertes konstant zu halten; das ist eine grössere Genauigkeit, als auf irgend eine andere Weise, wie die Versuche ergeben haben, erreichbar erscheint. Mit dieser Strahlungsquelle sind Serien photographischer Aufnahmen mit verschiedener Expositionszeit mit den praktisch wichtigsten und meist benutzten Entfernungen von 20, 40 und 60 cm, gemessen vom Mittelpunkt der Antikathode bis zur empfindlichen Schicht, gemacht worden. Die Expositionszeiten wurden so gewählt, dass die Produkte aus Intensität und Expositionszeit für alle drei Abstände konstant waren. Sie variierten zwischen 1 und 1225 Sekunden. Misst man die im Entwickler erhaltenen Silberniederschläge photometrisch aus, so zeigt sich, dass in den gewählten Versuchsgrenzen die Schwärzungen der photographischen Platten sehr nahezu in allen den Fällen übereinstimmen, für welche das Produkt aus Intensität und Expositionszeit dasselbe ist.[2]) Das würde also heissen, dass die photographische Wirkung mit dem Quadrat der Entfernung der Schicht von der Röhre abnimmt. Bei dem grössten Abstand, 60 cm, zeigt sich allerdings schon eine systematische Abweichung im Sinne einer etwas kleineren Wirkung, die vielleicht dem Einfluss der bei der dickeren Luftschicht grösseren Absorption der Strahlen in der Luft zuzuschreiben ist.

Verfolgt man für eine bestimmte Intensität, also bei konstantem Abstand, den Verlauf der photographischen Wirkung mit der Zeit der Exposition, so ergiebt sich, dass die Schwärzung

---

[1]) Nach einem Vortrag auf der 71. Vers. deutsch. Naturf. u. Ärzte in München.

[2]) Die Einzelheiten dieser Messungen, sowie alle Zahlenergebnisse, sind ausführlich mitgeteilt im „Archiv für wissenschaftl. Photographie" Oktober 1899.

sehr schnell bis zu einem Maximum ansteigt, um dann auch bei sehr langer Exposition nur noch unbedeutend zuzunehmen. Für die Periode des schnellen Anwachsens der chemischen Wirkung gilt mit ziemlich grosser Annäherung das Gesetz, dass die Schwärzung um gleichviel wächst, wenn die Expositionszeiten wie die Quadrate der natürlichen Zahlenreihe zunehmen.

Die praktische Bedeutung der vorliegenden Versuche für die Medizin liegt natürlich vorzugsweise darin, dass man für jede Röhre die ökonomische Strahlungsperiode aufsucht, dass heisst diejenige Zeit bestimmt, während welcher die photographische Wirkung überhaupt noch einigermassen beträchtlich zunimmt. Die Bestimmung kann allerdings nur dann einen Zweck haben, wenn die Röhre für einige Zeit benutzbar bleibt, aber derartige Röhren giebt es genug im Handel. Für gute Röntgenröhren ist die Bestimmung der ökonomischen Strahlungsperiode eine Notwendigkeit, wenn man nicht Röhren und elektrische Energie verschwenden will. Dabei ist der betreffende Versuch ausserordentlich leicht und einfach anzustellen. Man braucht dazu nur einen grossen Bleischirm von 0,5 cm Dicke, der in der Mitte ein Loch von 1 cm Durchmesser hat. Der Schirm wird in 20 cm Abstand von der Röhre aufgestellt und hinter dem Loch ein schmaler in schwarzes Papier gewickelter Plattenstreifen stufenweise wachsende Zeiten exponiert. Als Expositionszeiten nimmt man für eine Röhre mittlerer Wirksamkeit zum Beispiel 4, 9, 16, 25, 50, 80, 120, 180, 240, 300, 420 Sekunden, für eine sehr wirksame entsprechend weniger. Nachdem in der gewöhnlichen Weise entwickelt und fixiert ist, wird man bemerken, dass für die Stellen, die den höheren Expositionszeiten entsprechen, die schwarzen kreisförmigen Flecken dem Auge fast gleich erscheinen. Die nützliche Strahlungsperiode reicht bis zu dem Zeitpunkt, von welchem ab diese annähernde Gleichheit beobachtet wird. Länger zu exponieren ist praktisch zwecklos. Natürlich ist für den Arzt das Verfahren nur dann von Wert, wenn die Öffnung im Bleischirm mit so viel Stanniolblättern bedeckt wird, als der mittleren Undurchsichtigkeit der gewöhnlich radiographierten Objekte entsprechen.

Die Änderung der Strahlung mit der Zeit soll für Röhren mit sehr grossen Intensitäten noch eingehender untersucht werden.

---

Aus dem Röntgen-Laboratorium von Dr. Immelmann-Berlin.

# Ein Fall von Polydaktylie des Daumens.

Von

Dr. **Sträter** in Berlin.

(Hierzu Taf. VI, Fig. 7.)

Während man bei der äusseren Untersuchung der Hand des 42jährigen Patienten an eine Spaltung des Daumens denken muss, da beide Daumen mit einem Metakarpalkopf artikulieren, sehen wir auf dem Röntgenbild, dass es sich um zwei Daumen mit je zwei Phalangen und je einem Metakarpalknochen handelt. Der Metakarpalknochen des medial liegenden Daumens setzt zwar nicht an einem Karpalknochen an, sondern er artikuliert mit dem distalen Ende des mit dem Karpalknochen artikulierenden Metacarpus des Daumens. Letzterer hat ungefähr die doppelte Grösse des ihm aufsitzenden Metacarpus.

Dem Patienten ist in seiner Familie kein Fall von Polydaktylie bekannt; auch seine Kinder zeigen die Abnormität nicht.

Für eine eventuell vorzunehmende Operation ist das Röntgenbild von ausschlaggebender Bedeutung.

---

## Physikalisch-technische Mitteilungen.

Redigiert von

Dr. **B. Walter** in Hamburg.

### Über die Becquerelstrahlen, eine den Röntgenstrahlen nahe verwandte Erscheinung.

(Hierzu Tafel IX.)

Die Erzeugung der Röntgenstrahlen ist mit so eigenartigen Umständen verknüpft, und es gehört dazu eine Reihe so charakteristischer und so komplizierter Apparate, dass es im ersten Augenblick nicht wenig befremden dürfte, wenn man vernimmt, dass dieselbe, oder doch wenigstens eine nahe verwandte Strahlengattung, auch auf einem ganz anderen Wege — ohne jegliches physikalische Instrument — erhalten werden kann. Thatsächlich hat man zur Erzeugung der Becquerelstrahlen, denn von diesen soll hier die Rede sein, weder ein Induktorium noch eine Röntgenröhre nötig, und doch gehen auch sie, ebenso wie die X-Strahlen, durch Pappe, Holz und sogar durch mehrere Millimeter dicke Metallplatten hindurch, wirken auf die photographische Platte, bringen unsere gewöhnlichen Leucht- und Verstärkungsschirme zum Phosphorescieren, machen die uns umgebende Luft zu einem Leiter der Elektricität, werden nicht gebrochen und auch nicht vom Magneten abgelenkt, kurzum zeigen sowohl in ihren positiven wie negativen Eigenschaften eine so grosse Übereinstimmung mit den Röntgenstrahlen, dass wir es in beiden Fällen ganz sicher mit sehr nahe verwandten Erscheinungen zu thun haben.

Ehe ich jedoch auf die Geschichte der Entdeckung der Becquerelstrahlen sowie die nähere Darlegung ihrer Wirkungsweise eingehe, möge zunächst zur vorläufigen Übersicht noch erwähnt werden, dass dieselben, obwohl sie in Bezug auf ihre Eigenschaften viel mehr den Röntgenstrahlen als dem gewöhnlichen Lichte gleichen, doch hinsichtlich der Art ihres Entstehens wieder eine sehr grosse Ähnlichkeit mit einer Lichterscheinung, nämlich mit derjenigen der Phosphorescenz, aufweisen, da wir es in beiden Fällen mit einer Strahlung zu thun haben, welche sozusagen als eine reine Folgeerscheinung der chemischen Zusammensetzung der betreffenden Substanz angesehen werden kann. Während es sich nun aber bei der gewöhnlichen Phosphorescenz stets um Strahlen handelt, welche, wenn sie auch nicht immer direkt mit dem Auge wahrgenommen werden können, so doch, rein physikalisch betrachtet, alle Eigenschaften des gewöhnlichen Lichtes, also vor allem Brechbarkeit und Wellenlänge, besitzen, so haben wir demgegenüber in der Becquerelstrahlung eine Erscheinung vor uns, die diese letzteren Eigenschaften nicht aufweist, sondern sich eben ihrem ganzen Verhalten nach, wie bereits erwähnt, weit mehr den Röntgenstrahlen nähert und daher auch, ebenso wie diese, noch recht zweifelhafter Natur ist. Ein fernerer wichtiger Unterschied zwischen der hier in Rede stehenden Strahlengattung und derjenigen der gewöhnlichen Phosphorescenz zeigt sich aber besonders auch noch darin, dass es bei der letzteren die chemische Zusammensetzung allein noch nicht thut, sondern dass zur Bethätigung derselben auch stets noch eine äussere Ursache vorhanden sein muss, sei es nun, dass dieselbe, wie beim Leuchten des gewöhnlichen Phosphors, in einer langsamen Oxydation der Substanz selbst, oder, wie bei demjenigen der Leuchtbakterien, in einem mit dem Leben derselben verknüpften, verwickelteren chemischen Prozesse zu suchen ist, oder sei es endlich, dass dazu auch noch, wie bei den meisten anorganischen Leuchtsteinen, eine Anregung von aussen her, in Form einer Bestrahlung, notwendig wird. Demgegenüber ist nun für die neue Strahlenart eine solche Quelle der ausgestrahlten Energie bisher noch nicht entdeckt worden, sondern wir stehen hier vielmehr vor der vollkommen rätselhaften Thatsache, dass die in Frage kommenden Substanzen auch ohne jeglichen sichtbaren Einfluss von aussen her ihre Strahlung tagaus tagein mit derselben Stärke aussenden. Es könnte daher der Physiker, wenn ihm das Gesetz der Erhaltung der Energie nicht allzusehr in Fleisch und Blut übergegangen

wäre, wohl zu der Ansicht kommen, hier endlich das viel gesuchte perpetuum mobile, das Ding, welches Arbeit leistet, ohne Energie zu verzehren, gefunden zu haben. Es ist Herr Becquerel selbst, der zuerst auf diese Merkwürdigkeit aufmerksam gemacht hat, und der als Beleg dafür die Thatsache anführte, dass die von ihm bei seinen ersten Versuchen dieser Art angewandten Stoffe, trotzdem dieselben inzwischen durch Bleikästen vor jeder bekannten Strahlung — ausser der der Wärme — geschützt worden seien, doch noch heute nach mehr als drei Jahren dieselbe Energiemenge ausstrahlen wie zur Zeit ihrer ersten Einsargung. Von den Theorien, welche zur Erklärung dieses seltsamen Verhaltens aufgestellt worden sind, braucht hier vorläufig noch keine Notiz genommen zu werden, da bisher noch keine einzige derselben sich als stichhaltig erwiesen hat.

Was nun aber ferner die Geschichte der Entdeckung der Becquerelstrahlen anbetrifft, so knüpft dieselbe unmittelbar an diejenige der Röntgenstrahlen an; denn es war schon im Februar 1896, als Herr Ch. Henry der Pariser Akademie einige Versuche mitteilte, bei denen er es zweifellos mit der erstgenannten Strahlenart zu thun hatte, wenngleich es ihm auch noch nicht gelang, die völlige Eigenart derselben klar zu erkennen. Es war demselben nämlich bei seinen Versuchen hauptsächlich um eine Verstärkung der Wirkung der Röntgenstrahlen zu thun; und es gelang ihm dies auch scheinbar durch Anwendung seines phosphoreszierenden Schwefelzinks, das er bei einem seiner diesbezüglichen Versuche z. B. in eine Vaselineschicht eintrug, dann damit seinen Zeigefinger überzog und nun denselben, zusammen mit dem nicht überzogenen Mittelfinger, in gewöhnlicher Weise mit Röntgenstrahlen abbildete, was natürlich zu damaliger Zeit noch mindestens eine halbe Stunde dauerte. Nach der Entwicklung der Platte zeigte sich dann dieselbe „in der Umgebung“ des Zeigefingers stärker geschwärzt, als in der des andern, eine Thatsache, aus welcher der Beobachter schloss, dass das Schwefelzink die Röntgenstrahlen in „photographische Strahlen“ verwandelt haben musste. Schon dieser letztere Ausdruck zeigt, dass Herr Henry sich über die Bedeutung und Tragweite seiner Entdeckung nicht völlig im klaren war, denn es kam dabei offenbar viel weniger auf die Möglichkeit der Umwandlung der Röntgenstrahlen in eine andere Strahlengattung an, als vielmehr auf die Entdeckung dieser anderen Strahlenart selbst, sowie auf die Feststellung und Begründung ihres völlig selbständigen Charakters. Diese Leistung verdanken wir vielmehr erst den ausdauernden Bemühungen des Herrn H. Becquerel, so dass daher auch dieser Gelehrte mit vollem Recht als der eigentliche Entdecker der neuen Strahlen betrachtet wird, und mithin die letzteren selbst, wie auch jetzt allgemein üblich, mit seinem Namen bezeichnet werden. Derselbe stellte nämlich nicht bloss zuerst in klarer Form das Vorhandensein, sowie auch die Haupteigenschaften der neuen Strahlenart fest, sondern er wies auch besonders ihren völlig selbständigen Charakter dadurch nach, dass er fand, dass es eine grosse Reihe von Substanzen giebt, welche diese Strahlen auch ohne jede Anregung von aussen her, sei es nun durch Röntgen- oder durch Lichtstrahlen, aussenden, und welche diese Eigenschaften nicht bloss Monate, sondern, wie bereits erwähnt, sogar Jahre lang beizubehalten vermögen.

Die Stoffe, mit denen Herr Becquerel zunächst vorzugsweise arbeitete, waren die phosphoreszierenden Verbindungen des Urans, jenes Metalles, welches bekanntlich von allen chemischen Elementen das höchste Atomgewicht besitzt. Später fand er dann, dass auch die nicht phosphoreszierenden Salze dieses Metalls, gleichviel, ob sie krystallisiert, geschmolzen oder gelöst waren, sämtlich eine mehr oder minder starke Strahlung dieser Art aussandten, so dass er schliesslich auf den Gedanken kam, diese letztere der Gegenwart des Metalles selbst zuzuschreiben, woran sich dann naturgemäss die Hoffnung knüpfte, dass dasselbe für sich allein eine noch stärkere Wirkung ergeben würde als seine sämtlichen Verbindungen. Diese Erwartung zeigte sich denn auch thatsächlich erfüllt, und so hielt sich Herr Becquerel für berechtigt, die neuen Strahlen als „Uranstrahlen“ zu bezeichnen, ein Name, dem man zwar auch jetzt noch manchmal begegnet, der sich indessen schon aus dem Grunde nicht empfiehlt, weil es auch noch andere chemische Elemente giebt, die sich in dieser Beziehung ebenso wie

das Uran verhalten. Zuerst wurde dies nämlich von dem Thor nachgewiesen, jenem Metall aus der Gruppe der sog. seltenen Erden, welches dem Uran dem Atomgewichte nach am nächsten steht, und welches ja neuerdings besonders dadurch bekannt geworden ist, dass es den Hauptbestandteil der Auerschen Glühstrümpfe bildet.

Die Aufdeckung dieser Fähigkeit des Thors, für sich selbst und in seinen Verbindungen eine ähnliche Strahlenart auszusenden wie das Uran, geschah, unabhängig voneinander, von Herrn G. C. Schmidt in Erlangen und Frau S. Curie in Paris, einer Dame, die sich übrigens auf diesem Gebiete bald ein noch erheblich grösseres Verdienst erwarb. Wir verdanken derselben nämlich vor allem auch noch die Entdeckung zweier vollständig neuer Gruppen von Präparaten, die, wenn sie auch chemisch keine besonders hervorragenden Eigentümlichkeiten besitzen, so doch physikalisch sich dadurch auszeichnen, dass ihre Becquerelstrahlung viele hundert Male stärker ist, als diejenige der bis dahin allein in Betracht kommenden Verbindungen des Urans und des Thors.

Die Geschichte der Entdeckung dieser neuen Substanzen ist so interessant, dass ich nicht umhin kann, die Hauptzüge derselben hier kurz darzulegen. Im Begriffe, die Stärke der Becquerelstrahlung verschiedener Uran- und Thorverbindungen, sowie auch mehrerer uranhaltiger Erze miteinander zu vergleichen, fand Frau Curie die auffallende Thatsache, dass die böhmische Pechblende, ein schwarzes, fettglänzendes Uranerz, eine viel stärkere Wirkung ausübte, als das Uran selbst, so dass also vom Standpunkte der oben dargelegten Becquerelschen Auffassungsweise nur der Schluss übrig blieb, dass in jenem Erz, ausser dem Uran, noch ein anderes weit wirksameres Element enthalten sein musste. Frau Curie machte sich daher in Verbindung mit ihrem Gatten, Herrn P. Curie, dem sich später noch Herr G. Bémont zugesellte, an die Arbeit, dieses vermutliche Element nach den gewöhnlichen Methoden der Chemie aus der Pechblende abzuscheiden, und zwar wurde bei diesen Scheidungen natürlich stets derjenige Teil weiter verfolgt, welcher durch die Stärke seiner Becquerelstrahlung das Vorhandensein der gesuchten Substanz verriet, so dass also bei diesen ganzen Analysen die neue Strahlenart thatsächlich den Leitstern der Untersuchung bildete. Hierbei zeigte sich nun, dass es vor allen Dingen zwei Teilprodukte waren, welche die gesuchte Eigenschaft aufwiesen, Produkte, die übrigens ihrem sonstigen chemischen Verhalten nach einerseits als Verbindungen des Wismuts und andererseits als solche des Bariums angesehen werden mussten, die aber, mit Rücksicht darauf, dass die auf anderen Wegen gewonnenen Verbindungen dieser beiden Metalle keine Becquerelstrahlung aussenden, von ihren Entdeckern als solche zweier neuen Elemente angesehen wurden, für die sie dann die Namen Polonium und Radium vorschlugen. Dabei war der erste dieser Ausdrücke nach dem Vaterlande der eigentlichen Entdeckerin dieser Stoffe, der Frau Curie, der zweite aber mit Bezug auf die äusserst starke Becquerelstrahlung der Verbindungen des betreffenden Elementes gewählt.

So berechtigt nun auch gegebenen Falles diese Nomenklatur sein würde, so wird man vorläufig doch wohl noch abwarten müssen, ob wir es hier wirklich mit neuen Elementen oder nicht vielleicht nur mit sog. allotropen Modifikationen des Wismuts und des Bariums zu thun haben, Modifikationen, wie wir sie ja auch bei anderen derartigen Substanzen, z. B. dem Kohlenstoff, dem Phosphor und dem Schwefel, kennen. Aus diesem Grunde scheint es daher vorläufig wohl angemessener, statt von „Polonium“ und „Radium“, zunächst nur von „radioaktivem Wismut“ und „radioaktivem Barium“ zu sprechen, eine Ausdrucksweise, die von dem, auf diesem Gebiete in Deutschland besonders thätigen Chemiker, Herrn F. Giesel in Braunschweig, eingeführt wurde. Dem letzteren ist es nämlich, mit Unterstützung seiner auf physikalischem Gebiete rühmlichst bekannten Landsleute, der Herren Elster und Geitel in Wolfenbüttel, sowie auch der grossartigen Vorräte der chemischen Fabrik von A. de Haën in List vor Hannover, gelungen, die Curieschen Substanzen in einer derartigen Konzentration zu erhalten, dass seine Endpräparate in Bezug auf die Stärke ihrer Becquerelstrahlung bisher vollständig unerreicht dastehen dürften. Einen Begriff von dieser Stärke wird man aus dem Späteren zur

Genüge erhalten; hier möge zunächst nur erwähnt werden, dass eine allgemeine Verwendung dieser Stoffe allerdings leider so gut wie ausgeschlossen erscheint, da zur Herstellung weniger Gramme derselben ein Ausgangsmaterial von vielen Centnern nötig war. Dagegen bringt die de Haënsche Fabrik für einen mässigen Preis zwei Zwischenprodukte dieser Analysen in den Handel, welche ebenfalls schon eine recht kräftige Becquerelstrahlung aussenden, wenn sie auch freilich derjenigen der Gieselschen Endprodukte um mehr als das hundertfache nachsteht. Andererseits scheint aber, soviel ich habe beobachten können, die Qualität der Becquerelstrahlen bei allen diesen Substanzen dieselbe zu sein, und zwar handelt es sich dabei stets um Verbindungen des „radioaktiven Bariums" nach der Gieselschen, oder des „Radiums" nach der Curieschen Ausdrucksweise, so dass mithin auch die später in dieser Abhandlung zu beschreibenden eigenen Versuche sich lediglich auf diese spezielle Gattung der Becquerelstrahlen beziehen.

Kommen wir nun aber zu der Darlegung der Eigenschaften der Becquerelstrahlen im allgemeinen, so haben wir zunächst den Nachweis zu führen, dass wir es bei dieser Erscheinung auch wirklich mit einer Strahlung zu thun haben und nicht etwa mit einer blossen chemischen Wirkung eines Teiles dieser Substanz, die sich etwa in Form eines Dampfes von der Hauptmasse derselben ausgebreitet haben könnte. Dieser letztere Gedanke liegt nämlich besonders deshalb nahe, weil nach den Untersuchungen des Herrn Russel (Nature 60. pag. 208. 1899) thatsächlich von verschiedenen Metallen, sowie auch mineralischen Ölen, eine derartige Wirkung ausgeht, die ebenfalls auf die photographische Platte einwirkt und sich sogar auch durch schwarzes Papier hindurch bemerkbar macht. Dass nun freilich ein derartiger Vorgang bei der hier in Rede stehenden Erscheinung ausgeschlossen ist, bewies schon Herr Becquerel daraus, dass die Wirkung seiner radioaktiven Substanzen nicht bloss durch schwarzes Papier, sondern auch durch dünne Glas- und Metallplatten hindurch ging; und wir wollen es nun hier noch unmittelbarer dadurch zeigen, dass wir mit Hilfe der uns zur Verfügung stehenden Stoffe das Schattenbild eines Gegenstandes erzeugen, der einen nicht unbeträchtlichen Abstand von dem Auffangeschirm hat. Als solcher dient in diesem Falle am einfachsten die photographische Platte, auf die ja, wie bereits erwähnt, die Becquerelstrahlen ebenfalls einwirken, und die man zu diesem Zwecke, genau so wie bei den Aufnahmen mit Röntgenstrahlen, in ein lichtdichtes Papier einschlägt, um die abzubildenden Objekte nicht bei absoluter Dunkelheit darauf anbringen zu müssen. Da nun aber ferner eine derartige Exposition mit Becquerelstrahlen — ausser bei Anwendung der Gieselschen Endprodukte — in der Regel mehrere Tage dauert, ein Zeitraum, während dessen sich bei vielen Substanzen auch schon die oben erwähnte Russelsche Wirkung durch das schwarze Papier hindurch bemerkbar zu machen pflegt so thut man auf alle Fälle gut, das letztere bei diesen Versuchen stets auch noch mit einem dünnen Blatt paraffinierten Papiers zu bedecken, ein Material, welches nach den Untersuchungen Russels für die genannte Wirkung vollkommen undurchlässig ist, und das obendrein die ausgezeichnete Eigenschaft besitzt, die empfindliche Schicht auch durchaus vor Feuchtigkeit zu schützen.

Die radioaktive Substanz ferner bringt man, um dieselbe ebenfalls der Einwirkung des Wasserdampfes der Atmosphäre zu entziehen, am einfachsten in eine kurze, am einen Ende zugeschmolzene, am andern aber senkrecht abgeschliffene Glasröhre, deren letzteres Ende dann ebenfalls mit einem dünnen Paraffinpapier verklebt wird, durch welches zugleich die Strahlung der Substanz ohne Schwierigkeit hindurchgeht. Die strahlende Fläche hat in diesem Falle die Form eines Kreises, dessen Durchmesser gleich der inneren Weite der angewandten Röhre ist, und der natürlich um so kleiner genommen werden muss, je schärfere Bilder man erzielen will. Da aber andererseits mit der Grösse dieses Durchmessers wieder die Stärke der Strahlung quadratisch abnimmt, so darf man schon aus diesem Grunde damit nicht unter eine gewisse Grösse hinabgehen, wenn man nicht mit wochenlangen Expositionszeiten arbeiten will. Bei meinen Versuchen nahm ich in der Regel Glasröhren von 1 cm innerer Weite und wählte

ferner den Abstand zwischen Strahlenquelle und photographischer Platte zu 10 cm, unter welchen Umständen dann bei Anwendung der de Haënschen Präparate zur Erzielung eines einfachen, gut ausexponierten Schattenbildes etwa eine Expositionsdauer von 24 Stunden erforderlich war, während, wenn es sich dabei zugleich auch noch um die Durchdringung eines Stoffes handelte, stets eine erheblich längere Zeit notwendig wurde. Bleiben wir indessen vorläufig bei der ersteren Aufgabe, also der blossen Erzeugung eines Schattenbildes mit Hilfe der Becquerelstrahlen, stehen, so wird nun die Möglichkeit derselben durch die Fig. 1 dargethan, in welcher in der soeben angegebenen Weise eine Silbermünze und ein eiserner Schlüssel abgebildet worden sind. Dabei lag die erstere unmittelbar auf dem die Platte zuoberst bedeckenden Paraffinpapier, während unter den letzteren, um seinen Abstand von der empfindlichen Schicht zu erhöhen, zwei kleine Glasklötzchen von 2 mm Dicke untergeschoben worden waren, die sich übrigens auf dem Bilde deutlich mit abgebildet haben. Lassen wir diesen letzteren Punkt vorläufig ausser acht, so erfüllt nun die Fig. 1 alles das, was wir nach den angegebenen Dimensionen der Strahlenquelle sowie ihres Abstandes von der photographischen Platte bei geradliniger Ausbreitung der Strahlung von einem Schattenbild der genannten Objekte erwarten mussten, in ziemlich vollkommener Weise, so dass also damit die Thatsache des Vorhandenseins einer Strahlung wohl als erwiesen gelten kann.

Da nun aber ferner die zur Herstellung der Abbildung 1 verwandte photographische Platte mit einer vollkommen lichtdichten Schicht schwarzen Papieres umhüllt war, so beweist mithin dieselbe zugleich auch noch, dass die Schwärzung derselben nicht etwa durch gewöhnliches, wenn auch dem Auge unsichtbares Phosphoreszenzlicht bewirkt sein kann, sondern dass dieselbe vielmehr auf eine Strahlung zurückzuführen ist, die bereits in zwei wichtigen Eigenschaften, nämlich ihrem Durchdringungsvermögen und ihrer Fähigkeit, die photographische Platte zu beeinflussen, eine sehr grosse Ähnlichkeit mit den Röntgenstrahlen aufweist. Diese Verwandtschaft zeigt sich sodann aber auch noch, wie wir bereits in der Einleitung betont haben, in vielen anderen Stücken, von denen wir nunmehr die wichtigsten noch etwas näher betrachten wollen.

Zunächst ist hier noch die Eigenschaft der neuen Strahlung zu nennen, dass auch sie das Bariumplatincyanür zum Leuchten bringt, eine Thatsache, die zuerst von den Entdeckern des Radiums durch unmittelbare Beobachtung mit dem Auge nachgewiesen wurde, und von der man sich in derselben Weise auch mit Hilfe der de Haënschen Präparate überzeugen kann, wenn man nach längerem Verweilen im Dunkelzimmer das eine solche Substanz enthaltende Gefäss von hinten her gegen die schwarze Pappe eines unserer gewöhnlichen Leuchtschirme für Röntgenstrahlen hält, eine Beobachtung, mit welcher übrigens zugleich ad oculos demonstriert ist, dass die Becquerelstrahlung auch das lichtdichte Papier dieser Schirme zu durchdringen vermag. Das Leuchten derselben ist freilich in diesem Falle noch so schwach, dass es sich schon bei ganz geringem Abstande zwischen Substanz und Schirm verliert; sehr viel stärker dagegen wirken auch in dieser Beziehung natürlich die Gieselschen Endprodukte, denn man nimmt bei Anwendung derselben das Leuchten des Schirmes selbst dann noch deutlich wahr, wenn der Abstand zwischen ihm und der strahlenden Substanz mehr als 20 cm beträgt, so dass man also dann z. B. auch das Schattenbild der ganzen menschlichen Hand mit einem Blicke übersehen und sich so von dem Strahlencharakter der neuen Erscheinung durch den unmittelbaren Augenschein überzeugen kann.

Wie das Bariumplatincyanür, so wird ferner auch der natürliche und künstliche Scheelit, der bekanntlich das Material unserer photographischen Verstärkungsschirme für X-Strahlen bildet, von den Becquerelstrahlen ebenfalls erregt, eine Thatsache, von der man sich auf photographischem Wege z. B. dadurch überzeugt, dass man eine zur Hälfte mit schwarzem Papier überdeckte photographische Platte in eine solche Verstärkungskassette hineinlegt und dann in gewöhnlicher Weise exponiert. Man wird dann finden, dass der nicht bedeckte Teil der Platte erheblich stärker geschwärzt ist, als der bedeckte; zugleich aber überzeugt man sich allerdings

auch durch gleichzeitige Exposition einer frei neben die Kassette gelegten Platte, dass diese doch noch stärker beeinflusst wird, als die durch das Material des Phosphoreszenzschirmes verstärkte, so dass mithin in diesem Falle die Anwendung des Scheelitschirmes nicht zu einer Verkürzung, sondern zu einer Verlängerung der Expositionsdauer führen würde. Es kann dies offenbar nur daher rühren, dass die dünne Scheelitschicht, welche ja bei der gewöhnlichen Art der Verstärkung über der empfindlichen Schicht der photographischen Platte angebracht wird, eine sehr starke Absorption auf die durch sie hindurchgehende Becquerelstrahlung ausübt, und dass die dadurch bewirkte Herabminderung der Intensität der letzteren durch das von ihr erregte Phosphoreszenzlicht nicht wieder gut gemacht wird. Eine solche Verstärkungsschicht für Becquerelstrahlen müsste demnach wohl eine erheblich geringere Dicke haben, als eine solche für Röntgenstrahlen.

Schliesslich sei hier noch erwähnt, dass auch der Flussspat, der ja nach den bekannten Versuchen der Herren Winkelmann und Straubel in Jena unter der Einwirkung der Röntgenstrahlen gleichfalls ein starkes, wenn auch nicht auf das menschliche Auge, so doch auf die photographische Platte wirkendes Phosphoreszenzlicht ausstrahlt, nach den Versuchen von O. Behrendsen (Wiedemanns Annalen 69. pag. 220. 1899) dieselbe Fähigkeit auch unter Einwirkung der Becquerelstrahlung entfaltet.

Eine weitere Übereinstimmung der beiden Strahlengattungen zeigt sich ferner auch darin, dass sich für diejenige Becquerels ebensowenig wie für diejenige Röntgens eine Brechung oder Polarisation nachweisen lässt; denn wenn auch der erstgenannte Forscher in der ersten Zeit seiner diesbezüglichen Beobachtungen der Ansicht war, die beiden in Rede stehenden Eigenschaften des gewöhnlichen Lichtes auch für seine Strahlen nachgewiesen zu haben, so hat derselbe diese Meinung doch in seiner letzten Mitteilung zurückgenommen, wozu ihn wohl hauptsächlich die entscheidenden Versuche des Herrn E. Rutherford in Amerika (Philos. Mag. 47. 109. 1899) veranlasst haben dürften.

Dass sodann die Becquerelstrahlen ebensowenig wie die X-Strahlen vom Magneten abgelenkt werden, wurde vor kurzem noch von den Herren Elster und Geitel (Wied. Ann. 69. pag. 83. 1899) gezeigt, so dass also die Übereinstimmung auch in diesem Punkte hergestellt ist.

Wichtiger indessen als diese negativen Befunde ist sodann der schon von Herrn Becquerel selbst erbrachte Nachweis, dass auch seine Strahlen, ebenso wie diejenigen des Herrn Röntgen, die merkwürdige Fähigkeit besitzen, die atmosphärische Luft zu einem Leiter der Elektricität zu machen, eine Thatsache, die z. B. daraus folgt, dass die beiden Blättchen eines geladenen Elektroskops, wenn es von diesen Strahlen getroffen wird, weit schneller zusammenfallen als sonst. Dies wird besonders auffällig bei Anwendung der Gieselschen Originalpräparate; denn die Strahlung derselben wirkt in dieser Beziehung so stark, dass es fast unmöglich ist, ein in ihrer Nähe befindliches Elektroskop zu laden, da dessen Elektricität sich eben in wenigen Sekunden in die umgebende Luft hinein zerstreut. Man erklärt diese seltsame Erscheinung, die übrigens in ganz ähnlicher Weise auch durch eine in Thätigkeit gesetzte Röntgenröhre hervorgerufen wird, dadurch, dass die Luft von den Strahlen „ionisiert", d. h. ebenso wie bei der Elektrolyse einer Flüssigkeit, in einen elektropositiven und einen elektronegativen Bestandteil zerlegt wird, von denen dann der gleichnamig elektrisierte von dem geladenen Körper abgestossen, der ungleichnamig elektrisierte aber angezogen wird und so zur Neutralisation desselben beiträgt. Die letztere ist daher um so schneller erreicht, je mehr derartiger „Ionen" in der Umgebung des geladenen Körpers erzeugt werden.

Kommen wir dann schliesslich zu den Gesetzmässigkeiten, welche die Absorption der Becquerelstrahlen beherrschen, so besteht nun auch hier zunächst wieder eine sehr weitgehende Ähnlichkeit mit dem Verhalten der X-Strahlen; denn es zeigt sich, dass auch jene ebenso wie diese von einer bestimmten Schicht eines Stoffes um so mehr zurückgehalten werden,

je mehr Atome dieselben einerseits auf ihrem Weg antreffen und je grösser andererseits das Gewicht dieser einzelnen Atome selbst ist. In diesem Satze, dessen Gültigkeit für die Röntgenstrahlen ich früher eingehend begründet habe, ist nämlich offenbar zugleich auch die Beziehung der Absorption derselben zu dem specifischen Gewichte des zu durchdringenden Körpers enthalten, eine Beziehung, die ja in der Regel ausschliesslich in Betracht gezogen wird.

Mit einem einzigen Blick übersieht man nun die in diesem Punkte zwischen den beiden genannten Strahlengattungen bestehende Ähnlichkeit aus den Fig. 2a und 2b, von denen die erste mit Röntgen-, die zweite mit Becquerelstrahlen hergestellt worden ist. Bei jedem dieser Versuche war auf das, die photographische Platte bedeckende Schutzpapier zunächst eine 2 mm dicke Bleiplatte gelegt, in welcher vier Ausschnitte angebracht waren, deren Umrisse sich in den beiden Figuren abgebildet haben. Diese vier Löcher der Bleiplatte waren ferner bei jedem der beiden Versuche mit denselben vier Metallplatten bedeckt, und zwar Nr. 1 mit Aluminium, Nr. 2 mit Zink, Nr. 3 mit Silber und endlich Nr. 4 mit Gold. Die Dicken der Platten lagen sämtlich zwischen 0,3 und 0,4 mm und waren so gewählt, dass die Zahl der zu durchdringenden Atome in allen Fällen nahezu dieselbe war. Die abgerundeten Grössen der Atomgewichte der vier Substanzen sind 27, 65, 108 und 196, so dass wir mithin hier je einen Vertreter der vier Hauptgruppen, in die man nach diesem Gesichtspunkte die sämtlichen Metalle einteilen kann, vor uns haben. Die beiden Bilder beweisen nun unmittelbar, dass die Stärke der Absorption beider Strahlungen mit dem Atomgewichte wächst, so dass also auch in diesem Punkte die Ähnlichkeit zwischen beiden eine vollkommene zu sein scheint. Allerdings ist dies, wie wir spätersehen werden, doch nicht ganz der Fall.

Bleiben wir indessen vorläufig noch bei der Ähnlichkeit stehen, so zeigt sich dieselbe nun hier auch noch darin, dass auch für die Becquerelstrahlen ebenso wie für die Röntgenstrahlen die Stärke der Absorption nur durch die Qualität und die Zahl der Atome, nicht aber durch die Art ihres molekularen Aufbaues bedingt ist. Als einziges, aber wohl hinreichendes Beispiel möge in dieser Beziehung nur die eine Thatsache angeführt werden, dass auch jene Strahlengattung ebenso wie diese von einer bestimmten Schicht des flüssigen Schwefelkohlenstoffs genau so stark absorbiert wird, wie von zwei aufeinander geschichteten Stücken der festen Bestandteile dieses Stoffes, wenn deren Dicken nur so gross genommen werden, dass die Strahlen in beiden Fällen dieselbe Anzahl von Atomen zu passieren haben.

Nach allem diesen scheint mithin die Übereinstimmung in dem Verhalten der Becquerel- und der Röntgenstrahlen eine so vollkommene zu sein, dass man zu dem Schlusse geneigt sein dürfte, dass beide Erscheinungen überhaupt identischer Natur sind, eine Behauptung, die denn auch thatsächlich bereits von den Herren Elster und Geitel ausgesprochen ist, und die kühnere Schriftsteller sogar schon zu den weitgehendsten Folgerungen veranlasst hat. Thatsächlich gehört ja auch nicht viel Phantasie dazu, um sich die gewaltige Umwälzung auszumalen, welche die Anwendung der neuentdeckten Strahlen und Substanzen in unseren Röntgenlaboratorien hervorrufen würde; indessen dürften doch alle diese Hoffnungen erheblich herabgestimmt werden, wenn man vernimmt, dass es bisher noch nicht möglich gewesen ist, mit Hilfe der Becquerelstrahlen auch nur die Knochen der menschlichen Hand, geschweige denn diejenigen der stärkeren Körperteile abzubilden; und ich glaube sogar auf Grund der weiter unten mitzuteilenden Versuche die Behauptung aufstellen zu können, dass diese Aufgabe — wenigstens mit Hilfe der bisher weitaus am stärksten wirkenden Gieselschen Substanzen — wenn überhaupt, so doch jedenfalls nur in einer sehr unvollkommenen Weise gelingen wird.

Auf die Erledigung dieser Frage nämlich, die offenbar den mit Röntgenstrahlen arbeitenden Mediziner in erster Linie interessieren muss, hatte ich schon gleich nach Ankunft der de Haënschen Substanzen mein Hauptaugenmerk gerichtet und exponierte deshalb der

Strahlung derselben verschiedene dünne, mit X-Strahlen besonders leicht zu diagraphierende Leichenteile, und zwar, je nach der Dicke der letzteren, etwa drei bis sechs Tage lang in der oben angegebenen Weise. Eine Andeutung der Knochen war jedoch in keinem Falle zu erhalten, obgleich sich die äusseren Umrisse der Organe stets sehr kräftig von den nicht bedeckten Stellen der Platte abhoben, und obgleich auch die ganzen Organe selbst zweifellos von der Strahlung durchdrungen worden waren. Ich wurde indessen an der Zuverlässigkeit meiner Versuche etwas irre gemacht, als ich vor kurzem von einer Herrn Giesel nahestehenden Seite las, dass es mit Hilfe der Substanzen desselben sogar möglich sein sollte, die Knochen der Hand auf dem Leuchtschirm zu sehen; und zwar fast ebenso gut wie mit Hilfe der Röntgenstrahlen. Auf eine direkte Anfrage hin stellte jedoch Herr Giesel sofort die Unrichtigkeit dieser Behauptung fest und teilte im Gegenteil dazu mit, dass er mit Hilfe seiner Substanzen weder die Knochen der Hand habe sehen noch auch dieselben photographisch abbilden können. Der genannte Herr hatte dann weiter die grosse Freundlichkeit, uns auf einige Tage eine Auswahl seiner Originalsubstanzen darzuleihen, welche Gelegenheit ich benutzt habe, um mit Hilfe des am stärksten wirkenden Präparates in der verhältnismässig kurzen Zeit von einer Stunde die in Fig. 3b wiedergegebene Diagraphie einer lebenden Frauenhand anzufertigen, die in der Fig. 3a unter möglichst denselben geometrischen Verhältnissen auch mit Röntgenstrahlen abgebildet ist. Dabei betrug der Abstand der Strahlenquelle von der photographischen Platte in beiden Fällen nur 12 cm, so dass man also auch in letzterem Falle kein besonders schönes Bild erwarten kann. Noch weniger freilich gilt dies von dem ersteren, da nämlich die Strahlenquelle in diesem Falle die Gestalt eines Rechtecks von $2 \times 4$ cm Seitenlänge hatte, das jedoch, um die Bedingungen für die Abbildung der Knochen wenigstens nicht ungünstiger als nötig zu machen, so über der Hand angeordnet wurde, dass seine längeren Seiten der Längsausdehnung derselben parallel verliefen. Die photographische Platte war ferner in beiden Fällen durch eine doppelte Lage schwarzen und eine einfache Schicht paraffinierten Papiers geschützt, und es befanden sich ausserdem jedesmal unter der Mittelhand je eine Münze und eine Nähnadel. Dies letztere war deshalb angeordnet, um durch den Schatten der angeführten Gegenstände den Beweis zu erbringen, dass die Strahlung auch wirklich durch die Hand hindurchgedrungen war. Man sieht, dass dies auch in der Fig. 3b der Fall gewesen ist; und wenn nun trotzdem darin von den Knochen keine Spur zu sehen ist, so kann dies auch nicht etwa allein auf Rechnung der grossen Ausdehnung der Strahlenquelle gesetzt werden, da die Umrisse der Finger, für welche die geometrischen Verhältnisse ja eher noch ungünstiger liegen als für die der Knochen, sich doch verhältnismässig recht deutlich abgebildet haben. Diesen photographischen Befunden entsprachen übrigens die direkten Beobachtungen, welche ich mit Hilfe der Gieselschen Originalpräparate und des Bariumplatincyanür-Schirmes machen konnte, in jeder Weise; denn man sah dabei nach längerem Verweilen im Dunkeln zwar sehr gut den Schatten der Hand, niemals aber denjenigen der Knochen, trotzdem sich auch auf diese Weise die durch die Mittelhand hindurchgegangene Strahlung deutlich auf dem Schirm erkennen liess.

Um nun aber weiter die Ursache aller dieser Misserfolge zu ergründen, wurde zunächst derselbe Schlüssel, welcher bei der Herstellung der Fig. 1 frei auf der eingeschlagenen Platte gelegen hatte, nunmehr in eine allseitig verschlossene, aber sonst leere Pappschachtel von 2 cm Höhe gelegt, deren doppelter Boden genau so dick war, wie die Glasklötzchen, welche den Schlüssel in der Fig. 1 trugen, so dass mithin bei Anwendung derselben Strahlenquelle und desselben Abstandes für die Diagraphie dieses Schlüssels die Verhältnisse geometrisch genau so lagen, wie in der Fig. 1. Nichtsdestoweniger zeigt nun aber die Fig. 4b, die das Resultat dieser Aufnahme mit Becquerelstrahlen darstellt, dass die Umrisse des Schlüssels hier ganz ausserordentlich viel verschwommener geworden sind, als in der Fig. 1, eine Erscheinung, von der sich bei Anwendung der X-Strahlen, wie die Fig. 4a beweist, und wie ja auch jeder Diagraph weiss, noch keine Spur zeigt. Die Verschleierung des Schlüsselschattens in dem ersteren Falle kann aber offenbar nur daher rühren, dass die das Objekt umgebende Pappe die auf sie fallend

Becquerelstrahlung ganz ausserordentlich stark diffundiert, so dass mithin dieselbe Schwierigkeit, mit der wir bei Anwendung der X-Strahlen glücklicherweise erst bei sehr starken Körperteilen zu kämpfen haben, sich hier schon bei einer verhältnismässig dünnen Schicht eines sowohl specifisch, wie auch atomistisch sehr niedrig stehenden Materials bemerkbar macht. Wenden wir nun aber hierauf unsern Blick noch einmal zu der Fig. 1 zurück, so bemerken wir jetzt, dass sogar auch darin schon eine Diffusion der Becquerelstrahlen zu erkennen ist; denn es haben sich ja in derselben auch die unter dem Schlüssel liegenden Ränder der denselben tragenden Glasklötze abgebildet, eine Erscheinung, die doch nur durch eine diffuse Zerstreuung der direkten Strahlung von seiten der atmosphärischen Luft erklärt werden kann. Denn dass weder das Einschlagepapier, noch das Glas, noch auch die Gelatine der photographischen Platte dafür verantwortlich zu machen ist, folgt einfach aus dem Umstande, dass unter der unmittelbar auf dem Papier liegenden Münze in der Fig. 1 eine solche Schwärzung nicht zu beobachten ist.

Um nun aber die somit festgestellte Thatsache, dass die Becquerelstrahlen gerade bei der Durchdringung der specifisch leichten und atomistisch niedrig stehenden Substanzen eine viel stärkere diffuse Zerstreuung erfahren als die Röntgenstrahlen, noch an einem recht augenfälligen Beispiele nachzuweisen, sind in den Fig. 5a und b zwei weitere, mit Hilfe der beiden Strahlenarten gemachte Parallelversuche dargestellt, bei denen jedesmal quer über die Mitte einer photographischen Platte ein 5 cm breites Platinblech von 0,2 mm Dicke gelegt war, das indessen nicht unmittelbar auf dem Einschlagepapier ruhte, sondern durch vier viereckige Glasstücke von je 5 mm Höhe, deren Umrisse übrigens in der Fig. 5 b deutlich zu erkennen sind, getragen wurde. Zu beiden Seiten dieses Bleches war ferner unmittelbar auf das Einschlagepapier je eine Nähnadel mit recht kräftigem Öhr gelegt und schliesslich noch über die eine dieser beiden Seiten — in den beiden Figuren die rechte — in einem Abstande von 1 cm von der Platte ein Block von 32 Blättern weissen Schreibpapieres gedeckt, die zusammen eine Dicke von 3 mm hatten, und die so gross waren, dass sie die ganze von dem Platinbleche freigebliebene Seite der photographischen Platte (9×12 cm), sowie auch das letztere selbst noch um einige Millimeter überragten. Die Strahlenquelle ferner wurde in beiden Fällen möglichst über der Mitte des Bleches in 10 cm Abstand von der Platte aufgestellt und hatte bei der Becquerelstrahlung wieder die Form eines Kreises von 1 cm Durchmesser.

Man sieht nun zunächst, dass in der Fig. 6 a, die mit Röntgenstrahlen gewonnen wurde, die Anwesenheit des Papierblockes sich nur dadurch bemerkbar macht, dass die rechte Seite der Figur ein ganz klein wenig schwächer bestrahlt ist, als die linke, während die Schärfe des Bildes der Nähnadel sowohl, wie auch des betreffenden Randes des Platinbleches in keiner Weise gelitten hat. In der mit Hilfe der Becquerelstrahlen gewonnenen Fig. 6 b dagegen hat die 3 mm dicke Papierschicht in diesem Teile des Bildes eine ganz gewaltige Veränderung hervorgerufen, denn es sind hier das Öhr der Nähnadel sowohl wie auch besonders der Rand des Platinbleches, die sich in dem linken Teile der Figur doch verhältnismässig recht deutlich abgebildet haben, nahezu vollständig verschwunden. Diese Thatsache kann aber offenbar nur dadurch erklärt werden, dass von dem das Blech und die Platte überdeckenden Papierblocke eine sekundäre Strahlung ausgegangen ist, deren Stärke mit derjenigen der direkten ungefähr auf gleicher Stufe gestanden, und die natürlich besonders den Schatten des um 5 mm von der photographischen Platte entfernten Platinbleches verwischt hat. Dieser Schluss erhält übrigens wieder eine vollendete Bestätigung durch die weitere Thatsache, dass sich auch in Fig. 5 b wieder die Ränder der dieses Blech tragenden Glasstücke mit der grössten Deutlichkeit zeigen und zwar besonders diejenigen, welche dem strahlenden Papier zugekehrt waren. Ja es sind, wie man sieht, diese letzteren Ränder sogar deutlicher, als der Schatten des Platinbleches selbst, ein Beweis, dass die Einwirkung der sekundären Strahlung in diesem Falle stärker gewesen ist als die der direkten. Dieser Übelstand wird allerdings nicht, wie man wohl zunächst annehmen

möchte, mit wachsender Dicke der zerstreuenden Papierschicht gerade schlimmer, sondern scheint vielmehr für alle Dicken derselben ziemlich die gleiche Grösse zu haben. Deshalb ist denn auch von diesem Gesichtspunkte aus die Möglichkeit der Abbildung der menschlichen Handknochen mit Hilfe der Becquerelstrahlen nicht ohne weiteres von der Hand zu weisen, wenn sich auch auf alle Fälle daraus auf eine grosse Unvollkommenheit der erhaltenen Resultate schliessen lässt. Weiter unten wird übrigens noch von einer zweiten, diesem Ziele ebenfalls im Wege stehenden Schwierigkeit die Rede sein.

Ehe ich indessen hierauf eingehe, möchte ich zuvor noch einen letzten Versuch anführen, mit Hilfe dessen man von der Thatsache, dass die Becquerelstrahlen gerade in den specifisch leichten Stoffen eine ganz erheblich viel stärkere diffuse Zerstreuung erfahren als die X-Strahlen, einen sozusagen unmittelbaren Beweis liefern kann. Man legt zu diesem Zwecke die betreffenden Substanzen, und zwar am besten die chemischen Elemente selbst, unmittelbar auf die empfindliche Schicht einer photographischen Platte — einen eventuellen Russel-Effekt (s. oben) muss man durch eine besondere Kontrollaufnahme feststellen — und bestrahlt sodann dieselbe von unten her, also durch das Glas hindurch, mit Becquerelstrahlen. Sodann wiederholt man denselben Versuch, unter Anwendung einer neuen Platte, mit X-Strahlen. Es sind dann die beiden Platten offenbar zunächst in ihrer Gesamtheit durch die direkte Strahlung, an denjenigen Stellen aber, wo die Substanzen aufliegen, ausserdem auch noch von der, sich von letzteren diffus ausbreitenden sekundären Strahlung getroffen, so dass also die von jenen Substanzen berührten Teile der empfindlichen Schicht eine um so grössere Schwärzung zeigen müssen, je stärker die diffuse Strahlung der ersteren gewesen ist. Auf diesem Wege überzeugt man sich nun sehr einfach, dass die Becquerelstrahlen von den leichteren chemischen Elementen, wie Kohlenstoff, Aluminium und Schwefel fast ebenso stark diffundiert werden wie von den Schwermetallen, während bei Anwendung der Röntgenstrahlen die diffuse Reflexion der erstgenannten Stoffe so schwach ist, dass sie auf diesem Wege kaum festgestellt werden kann. Durch Zwischenschaltung eines Papierblattes oder dergleichen zwischen die Substanzen und die empfindliche Schicht kann man dann aber weiter auf diese Weise auch noch feststellen, dass bei der Becquerelstrahlung sowohl die Sekundärstrahlen der leichten wie der schweren Elemente nicht bloss nahezu dieselbe Stärke, sondern auch nahezu dasselbe Durchdringungsvermögen besitzen, während hier bei der Röntgenstrahlung in letzterer Beziehung je nach der Natur des diffundierenden Stoffes sehr bemerkenswerte Unterschiede auftreten, Unterschiede, auf die zuerst von Herrn Sagnac in zahlreichen Abhandlungen hingewiesen worden ist, auf die indessen hier natürlich nicht näher eingegangen werden kann.

Kommen wir aber nunmehr zu der zweiten, bereits oben angedeuteten Schwierigkeit, welche, im Verein mit ihrer viel stärkeren Diffusion, die Becquerelstrahlen zur Diagraphie des menschlichen Körpers weit weniger befähigt erscheinen lässt als die Röntgenstrahlen, so besteht dieselbe einfach in der viel stärkeren Absorption, welche die erstere Strahlengattung im Vergleiche mit der letzteren gerade in specifisch leichten Stoffen und also auch im menschlichen Fleische findet. Eine Vorstellung von dem geradezu gewaltigen Unterschiede, welcher in dieser Beziehung zwischen den beiden Strahlenarten stattfindet, erhält man schon aus dem Vergleiche der beiden Figuren 3 a und 3 b, und noch besser aus dem der Abbildungen 5 a und 5 b; denn während z. B. in letzteren beiden Bildern durch die Anwesenheit der 3 mm dicken Papierschicht die Stärke der Röntgenstrahlung nur um einen ganz unwesentlichen Bruchteil abgeschwächt worden ist, wurde diejenige der Becquerelstrahlung dadurch, wie die Fig. 5 b zeigt, auf weit weniger als die Hälfte der ursprünglichen herabgesetzt, so dass schon aus diesem Grunde die letztere selbst bei der Durchdringung der menschlichen Fingerspitzen mit ganz ausserordentlichen Schwierigkeiten zu kämpfen hat.

Diese grosse Verschiedenheit in dem Durchdringungsvermögen der Becquerelschen und der Röntgenschen Strahlen die übrigens hauptsächlich durch die oben nachgewiesene starke Zerstreuung derselben bedingt sein dürfte, möge hier schliesslich noch durch einen etwas genaueren

Versuch nachgewiesen werden, dessen Resultate in den Figuren 6a und 6b wiedergegeben sind. Dabei wurde wieder, ähnlich wie bei der Herstellung der Abbildungen 2a und b, aus einer starken Bleiplatte ein rundes und ein viereckiges Loch ausgeschlagen und das erstere jetzt mit einer 4 mm dicken Platte aus besonders reinem Graphit (Kohlenstoff), das zweite mit einer 0,07 mm dicken Platte aus Platin zugedeckt und dann diese beiden Stoffe einmal mit Röntgenstrahlen (Fig. 6a) und das andere Mal mit Becquerelstrahlen (Fig. 6b) durchleuchtet. Man sieht, dass das Resultat in beiden Fällen das entgegengesetzte geworden ist; denn im ersten Falle hat das Platin-, im zweiten das Graphitstück stärker absorbiert. Der hier vorliegende Unterschied muss aber noch viel beträchtlicher erscheinen, wenn man bedenkt, dass die X-Strahlen selbst auch noch von der zehnfachen Dicke der oben angewandten Graphitschicht ganz erheblich viel schwächer absorbiert worden wären als von dem nur 0,07 mm dicken Platinblech. In einer etwas übersichtlicheren Weise lässt sich das Resultat dieser Absorptionsversuche daher auch so ausdrücken, dass eine Graphitplatte, welche die durch sie hindurchgehende Strahlung ebenso stark abschwächen soll, wie eine Platinplatte, bei den X-Strahlen ungefähr die tausendfache, bei den Becquerelstrahlen dagegen nur etwa die zwanzigfache Dicke der letzteren haben muss. Hieraus folgt dann aber weiter, dass z. B. ein in Graphit eingeschlossenes Stück Platin sich schon aus diesem Grunde mit Hilfe der Röntgenstrahlen viel leichter von seiner Umgebung differenzieren lassen muss als mit Hilfe der Becquerelstrahlen; und was nun in diesem Beispiel vom Platin einerseits und dem Graphit (Kohlenstoff) andererseits gesagt ist, wird in noch viel stärkerem Masse auch für Knochen und Fleisch gelten, da ja für diese die Unterschiede in der Absorptions- und der Diffusionsfähigkeit sowieso schon erheblich geringer sind.

Aus allem diesem geht also jedenfalls hervor, dass die Becquerelstrahlen bisher auch noch nicht im entferntesten dazu angethan sind, in eine Konkurrenz mit den Röntgenstrahlen bei deren Anwendung zur Diagraphie des menschlichen Körpers einzutreten. Indessen muss dabei aber doch hervorgehoben werden, dass es sich in den obigen Versuchen ausschliesslich um die Strahlung radioaktiver Bariumverbindungen handelte, Strahlen, die von denjenigen der übrigen Substanzen dieser Art, d. h. also der Uran-, der Thor- und der radioaktiven Wismuthverbindungen, gerade in Bezug auf ihre Absorptionsfähigkeit sehr bedeutende Unterschiede aufweisen sollen. Es erscheint daher nicht ausgeschlossen, dass eines Tags auch eine radioaktive Substanz gefunden wird, deren Becquerelstrahlung ebenso stark ist wie diejenige der am stärksten wirkenden Bariumpräparate und die dabei doch in ihren absorptiven Eigenschaften derjenigen unserer Röntgenröhren weit näher kommt als diese. Vorher aber ist natürlich an einen Wettbewerb beider Strahlungen nicht zu denken.

Ist somit das Hauptresultat der in dieser Abhandlung beschriebenen Versuche vom medizinisch-praktischen Standpunkte aus ein rein negatives zu nennen, so gilt dies doch nicht in derselben Weise vom physikalischen aus, weil damit doch zum mindesten mehrere neue Unterschiede zwischen den Becquerel- und den Röntgenstrahlen nachgewiesen sind, ein Resultat, das schon deswegen nicht ganz bedeutungslos ist, als derartige Unterschiede bisher überhaupt kaum bekannt waren. Auch dürfte man ferner auf Grund derselben nunmehr doch wohl noch einiges Bedenken tragen, die Becquerelstrahlen mit den Herren Elster und Geitel einfach als „Röntgenstrahlen geringerer Intensität“ zu charakterisieren.

---

## Wellenlänge der Röntgenstrahlen.

Experimentelle Arbeit von

Dr. **M. Maier** in Schaufling bei Deggendorf.

(Kurzer Auszug aus der Münchener Inaugural-Dissertation.)

Um bei den Röntgenstrahlen Beugungserscheinungen nachzuweisen und hieraus die Wellenlänge der neuen Strahlen zu bestimmen, habe ich auf freundliche Anregung des Herrn Professors Dr. von Lommel in meinem physikalischen Privatlaboratorium eine sehr umfangreiche experimentelle Arbeit ausgeführt.

Bei den angestellten Versuchen wurde die Röntgenröhre fast immer von einem Kohlschen Funkeninduktorium von 15 cm maximaler Schlagweite bedient. Als Stromquelle diente eine Accumulatorenbatterie. In den primären Stromkreis wurde bei jedem Versuche ein Ampèremeter eingeschaltet. Parallel zu der Röntgenröhre wurde bei jeder Beugungsaufnahme eine Funkenstrecke in den sekundären Stromkreis eingeschaltet. Es geschah dieses mit Rücksicht auf die Haltbarkeit des Induktoriums und der Röntgenröhre; dann hängt aber auch, worauf bereits Professor Röntgen aufmerksam gemacht hat, die Qualität der von einer und derselben Röhre gelieferten Strahlen von einer in den sekundären Kreis vor den Entladungsapparat eingeschalteten Funkenstrecke ab.[1])

Zu den Beugungsaufnahmen wurden sowohl Hittorfsche und Crookessche Entladungsröhren als auch die verschiedensten „Fokusröhren", von verschiedenen Firmen bezogen, verwendet.

Zur Kontrolle wurden die verschiedenen Beugungsversuche auch immer mit gewöhnlichem Lichte angestellt, das durch farbige, spektroskopisch geprüfte Glasplatten homogen gemacht wurde.

Anfangs verwendete ich, um Beugungserscheinungen zu erhalten, ausschliesslich „Fokusröhren".

In dem von der Antikathode einer Fokusröhre ausgehenden Strahlenkegel wurde aus der von der Höhe des Kegels senkrecht getroffenen Stelle der Glaswand der Röntgenröhre mit Hilfe eines Eisenspaltes eine Lichtlinie abgegrenzt. Der Eisenspalt war jedesmal parallel mit der Antikathode und wechselte in der Breite zwischen 0,5 und 2 mm. Parallel zu dem Spalt war bei jedem Versuche eine in schwarzes, lichtundurchlässiges Papier gehüllte hochempfindliche photographische Platte angebracht. Bevor nun die von der Antikathode kommenden und den engen Eisenspalt durchdringenden Röntgenstrahlen zu der photographischen Platte gelangen konnten, mussten sie zuvor an scharfen Bleikanten vorbei oder durch sehr feine Schwerdsche Beugungsgitter gehen. Bei diesen Versuchen wurde sowohl die Breite der Lichtlinie, beziehungsweise des Eisenspaltes zwischen 1 mm und 0,5 mm, als auch die Entfernung des Spaltes von der beugenden Kante oder dem beugenden Schwerdschen Gitter und von der lichtempfindlichen photographischen Platte beliebig variiert. Das Resultat war immer dasselbe. Niemals konnte ich bei den angegebenen Versuchsbedingungen eine Beugungserscheinung beobachten.

Auch wenn ich nach dem Vorgange des französischen Physikers G. Sagnac[2]) die von einem engen Spalt kommenden Röntgenstrahlen durch einen zweiten Spalt gehen liess, hinter welchem sich ein sehr fein- und engmaschiges Schwerdsches Beugungsgitter befand, änderte sich an der Erscheinung gar nichts. Auf der hinter dem Beugungsgitter befindlichen photographischen Platte konnte ich bei der Entwickelung eine Beugungserscheinung nicht beobachten.

Die eingehendsten und sorgfältigsten Beugungsversuche habe ich jedoch angestellt nach der Methode, welche Dr. Fomm in München zuerst beschrieben hat.[3]) Diese Methode lässt zugleich eine sehr genaue Berechnung der Wellenlänge des angewendeten Lichtes zu.

Ist die beugende Öffnung von zwei parallelen Geraden begrenzt, bildet die homogene Lichtquelle eine der Spaltöffnung parallele Lichtlinie und hat endlich die beugende Öffnung eine symmetrische Lage zur Lichtquelle, so beobachtet man auf einem zum beugenden Spalt parallelen Schirm drei Fransen- oder Streifensysteme, von denen zwei zu beiden Seiten des direkten Spaltbildes liegen und mit der Entfernung vom Schattenrande rasch abnehmende helle und dunkle Streifen (Fransen), die Maxima und Minima der Lichtintensität bilden, während das dritte Streifensystem innerhalb des Lichtbildes entsteht. Dieses innere Streifensystem zeigt die Eigentümlichkeit, dass bei einer bestimmten Entfernung der homogenen Lichtlinie vom beugenden Spalt und Projektionsschirm und einer bestimmten Breite des Beugungsspaltes in der Mitte des Spaltbildes ein dunkler Streifen, das erste Minimum erscheint, während sich die zu beiden Seiten der Beugungsöffnung auftretenden Streifen immer mehr gegen das Mittelbild hin zusammendrängen. Erweitert man den Beugungsspalt, so tritt an die Stelle des Minimums ein Maximum der Lichtintensität und so fort.

Professor Dr. E. von Lommel hat in einer Abhandlung „Über die Beugungserscheinungen geradlinig begrenzter Schirme" gezeigt, wie man bei geradlinig begrenzten Öffnungen aus dem Auftreten der oben beschriebenen Maxima und Minima einiger Konstanten die Wellenlänge des den Beugungsspalt durchdringenden homogenen Lichtes berechnen kann.[4]) Zur Berechnung der Wellenlänge $\lambda$ giebt Professor Dr. von Lommel folgende einfache mathematische Beziehung: $y = \frac{2\pi}{\lambda} \cdot \frac{a+b}{a.b} \cdot r^2$.

In dieser Formel bedeutet $\lambda$ die gesuchte Wellenlänge, $a$ den Abstand der homogenen Licht-

[1]) W. C. Röntgen, Sitzungsber. d. k. Akad. d. Wissensch. zu Berlin, p. 401. 1897; Wiedemanns Annalen der Physik. Bd. 64, p. 29. 1898.

[2]) G. Sagnac, Comptes rendus. T. 122, p. 783. 1896.

[3]) L. Fomm, Sitzungsberichte d. mathem.-physikal. Klasse d. k. b. Akad. d. Wissensch. zu München. Bd. 26, Heft II; Wiedemanns Annalen der Physik. Bd. 59, p. 350 ff. 1896.

[4]) E. von Lommel, Abhandlungen d. k. b. Akad. d. Wissensch. zu München. II. Kl. Bd. XV. Abteil. III. 1886.

linie von dem beugenden Spalt, $b$ den Abstand des letzteren von dem Projektionsschirm, beziehungsweise bei den Versuchen mit Röntgenstrahlen den Abstand von der lichtempfindlichen photographischen Trockenplatte, $r$ die halbe Breite des Beugungsspaltes und $y$ eine absolute Zahl — $y$ bildet nämlich die Ordinate eines rechtwinkeligen Coordinatensystems —, deren Grösse aus der am Schlusse der Abhandlung „Über die Beugungserscheinungen geradlinig begrenzter Schirme" befindlichen Figur 1 zu entnehmen ist.

Für die Beugungsversuche, die ich nach der Methode des Herrn Dr. L. Fomm anstellte, liess ich mir von Dr. Steeg und Reuter in Homburg einen geeigneten Beugungsapparat fertigen. Der Apparat besteht aus einem Messingrohr, an dessen beiden Enden je ein aus 1,5 mm dicken Stahlplatten gefertigter Spalt angebracht ist. Die beiden Spalte, von denen der eine zur Abgrenzung der Lichtlinie, der andere als beugende Öffnung dient, sind genau einander parallel und können beliebig zu einander verschoben werden. Bei jedem der zwei Spalte ist die eine Stahlplatte fest, während die andere durch eine Mikrometerschraube verschoben werden kann, so dass man dem Spalt eine innerhalb 0 und 4 mm veränderliche Breite zu geben vermag. Die Ganghöhe der Mikrometerschraube beträgt an jedem der zwei Spalte 1 mm, der Trommelumfang ist in 20 Teile geteilt, so dass noch eine lineare Verschiebung von 0,05 mm abgelesen werden kann. Hinter dem Beugungsspalt wurde bei jedem Versuche, beziehungsweise bei jeder Aufnahme die hochempfindliche photographische Platte angebracht, welche auf einem am Messingrohr des Beugungsapparates befestigten Metallrahmen in beliebige Entfernungen vom beugenden Spalt verschoben werden konnte. Die zur Aufnahme benutzten photographischen Platten und Films wurden abwechselnd mit Rodinal, Hydrochinon oder auch mit Metol entwickelt.

Da die Röntgenstrahlen bekanntlich an allen Stoffen, sogar an den Teilchen der atmosphärischen Luft eine sehr starke diffuse Reflexion erfahren, so habe ich, um ganz reine Bilder zu erhalten, den beugenden Spalt und die photographische Platte durch eine grosse Bleiplatte vor der diffundierten Strahlung geschützt. Die 500 mm lange, 400 mm breite und 2 mm dicke Bleiplatte hatte in der Mitte eine kreisförmige Öffnung, in welche der zur Abgrenzung der Lichtlinie dienende Spalt mit einem Teil des Messingrohres genau passte. Jede einzelne Aufnahme mit einer bestimmten Breite des Beugungsspaltes wurde mit verschiedenen Röntgenröhren und mit verschiedenen Expositionszeiten von einer bis 50 und mehr Minuten angestellt. Die Lichtlinie war bei den meisten Versuchen 0,5 mm breit. Die Breite des beugenden Spaltes wurde von 2 mm angefangen successive bei jeder neuen Versuchsreihe um einen Teilstrich auf dem Trommelumfang der Mikrometerschraube, d. h. um 0,05 mm verringert, so dass bei der letzten Versuchsreihe die Grösse $r$ in der oben angeführten Lommelschen Formel gleich 0,025 mm wurde. Die Grösse $a$ wechselte bei den verschiedenen Versuchsreihen zwischen 50 und 200 mm, die Grösse $b$ zwischen 30 und 220 mm.

Zuerst benutzte ich bei den Fommschen Beugungsversuchen zur Erzeugung der Röntgenstrahlen ausschliesslich nur Fokusröhren. Bei allen mit diesen Röhren gemachten Aufnahmen erhielt ich immer nur das genaue Bild des beugenden Spaltes; im Innern des Spaltbildes aber war ein dunkler, dem ersten Minimum entsprechender Streifen niemals zu beobachten.

Waren die in der Lommelschen Formel vorkommenden Grössen z. B. folgende: Breite der Lichtlinie = 0,5 mm; $2r$ = 0,05 mm; $a$ = 180 mm; $b$ = 150 mm; und war die Intensität des Primärstromes gleich 4,1 Amp. und betrug die Expositionszeit 3 Minuten, so wurde mit jeder Fokusröhre nur ein ganz scharfes Bild des Spaltes erhalten ohne irgendwelche Beugungserscheinung. Bei einer Expositionszeit von 3 Minuten und einer Intensität des primären Stromes von 5,0 Amp. erhielt ich, wenn die Breite der Lichtlinie 0,5 mm, $2r$ = 0,10 mm, $a$ = 200 mm, $b$ = 190 mm war, mit einer von Dr. M. Levy in Berlin bezogenen Fokusröhre, nur das Bild des Beugungsspaltes.

Das Resultat änderte sich nicht, wenn zwischen die Lichtlinie und den beugenden Spalt fluoreszierende Körper, wie z. B. Chininsulfat, Fluoreszeïn, Urannitrat, Eosin oder die Röntgenstrahlen zum Teil absorbierende chemische Verbindungen wie z. B. Chloroform, Bromoform u. a. eingeschaltet wurden. Bei diesen Versuchen war eine sehr lange Exposition notwendig, wenn ich überhaupt ein Bild erhalten wollte. Bei allen diesen Versuchen mit fluoreszierenden und absorbierenden Körpern wurden die in der Lommelschen Formel vorkommenden Grössen: $r$, $a$ und $b$ ebenso variiert wie bei den früheren Versuchen.

Nachdem alle Versuche, bei Anwendung von Fokusröhren Beugungserscheinungen zu erhalten, erfolglos waren, entschloss ich mich, die früheren Versuchsreihen nochmals zu wiederholen, indem ich zur Erzeugung der Röntgenstrahlen nur Crookessche und Hittorfsche Röhren verwendete. Die Versuchsanordnung blieb die gleiche wie bei den Versuchen mit den Fokusröhren.

Aus der der Kathode gegenüberliegenden Stelle der Glaswand, welche die lebhafteste Fluoreszenz zeigte, wurde mit Hilfe des einen Spaltes an dem früher beschriebenen Beugungsapparat eine Lichtlinie von 0,5 mm abgegrenzt. Sobald nun bei den mit einer birnförmigen Crookesschen Röhre gemachten Aufnahmen die in der Lommelschen Formel vorkommenden Grössen folgende waren: $r$ = 0,05 mm; $a$ = 200 mm; $b$ = 180 mm, zeigte sich in dem Spaltbilde ein dunkler Streifen, das erste Minimum. Setzt man nun in die Lommelsche Formel: $y = \frac{2\pi}{\lambda} \cdot \frac{a+b}{a.b} \cdot r^2$ die Konstanten des Ver-

suches ein, so erhält man die Wellenlänge der Röntgenstrahlen $\lambda = \frac{2\pi}{11} \cdot \frac{380}{36000} \cdot 0{,}05^2 = 0{,}000015$ mm, $y$ ist bei den Versuchen gleich 11 zu setzen. Unter denselben Versuchsbedingungen wurden die Beugungsaufnahmen von mir der Sicherheit des Resultates wegen sehr oft wiederholt, und jedesmal war im Spaltbilde der dunkle Streifen, das erste Minimum gut zu beobachten. Die Intensität des primären Stromes betrug bei diesen Versuchen fast immer 5,0 Amp.

Verwendete ich zur Erzeugung der Röntgenstrahlen eine 32 cm lange, cylinderförmige Hittorfsche Röhre, so erhielt ich im Spaltbilde das erste Minimum, wenn $r = 0{,}05$ mm; $a =$ mm; $b = 175$ mm waren. Daraus ergiebt sich wieder mit Hilfe der Lommelschen Formel die Wellenlänge $\lambda = \frac{2\pi}{11} \cdot \frac{375}{35000} \cdot 0{,}05^2 = 0{,}0000153$ mm. Die aus meinen Versuchen sich ergebende Wellenlänge weist nur einen minimalen Unterschied auf von der, welche Dr L. Fomm gefunden hat. Die Konstanten des Fommschen Beugungsversuches, bei welchem das erste Minimum auftrat, waren folgende: $r = 0{,}05$ mm; $a = 200$ mm; $b = 200$ mm. Daraus ergiebt sich die Wellenlänge zu 0,000014 mm. Die Länge der von Prof. Schumann unter Anwendung von Flussspatprisma, Vakuumkamera und gelatineloser Bromsilberplatte photographierten Welle im ultravioletten Spektrum beträgt 0,0001 mm.

Bei allen meinen Beugungsaufnahmen, bei welchen ich zur Erzeugung der Röntgenstrahlen Hittorfsche oder Crookessche Röhren verwendete, beobachtete ich, dass das auf der lichtempfindlichen Platte erhaltene Spaltbild nach beiden Seiten hin bedeutend verbreitert war; eine Erscheinung, welche jedenfalls nur von Beugung herrühren kann.

Nachdem ich bei Anwendung von Crookesschen oder Hittorfschen Röhren zur Erzeugung der Röntgenstrahlen Beugungserscheinungen erhalten hatte, ordnete ich die Versuche mit Rücksicht auf die von Walter in den „Annalen der Physik" von Wiedemann, Bd. 66, p. 73 ff. 1898 aufgestellte, sehr plausible Hypothese von der Natur der Röntgenstrahlen noch anders an. Ich liess die Röntgenstrahlen, bevor sie den beugenden Spalt passierten und zur photographischen Platte gelangten, durch ein Hochfrequenzfeld gehen. Das Hochfrequenzfeld wurde hergestellt durch einen Teslatransformator, welcher in den sekundären Kreis eines Induktoriums von 8 cm maximaler Schlagweite eingeschaltet war. Allein das Hochfrequenzfeld äusserte keinen Einfluss auf den Gang der Röntgenstrahlen; denn es erschien bei den nämlichen Versuchskonstanten, wie bei den früheren Versuchen, in dem Spaltbilde der dunkle Streifen, das erste Minimum, so dass sich auch bei dieser Versuchsanordnung die Wellenlänge der Röntgenstrahlen $\lambda = 0{,}000015$ mm ergiebt. Das Resultat änderte sich nicht, wenn das Hochfrequenzfeld nach der von Lecher beschriebenen Anordnung erzeugt wurde.[1])

Auch mit den nach der vom französischen Physiker G. Sagnac angegebenen Methode transformierten Röntgenstrahlen habe ich viele Beugungsversuche gemacht, jedoch nur mit negativem Erfolg. Vgl. die näheren Ausführungen dieser Versuche in meiner „Inaugural-Dissertation" und in „Wiedemanns Annalen der Physik" Bd. 68, p. 915. 1899.

Aus allen meinen zahlreichen Versuchen ergiebt sich, dass die Röntgenstrahlen Wellennatur besitzen und dass die Wellenlänge der neuen Strahlen als unterste Grenze 0,00015 mm besitzt. Ob die die Röntgenstrahlen bildenden Wellen transversal oder longitudinal sind, lässt sich erst durch die Polarisation bestimmen. Eine Polarisation der Röntgenstrahlen ist aber bis jetzt nicht nachgewiesen worden.

---

## Correspondenz.

**In dieser Rubrik werden künftig Anfragen technischer und medizinischer Art, soweit dieses möglich ist und im Interesse der Leser dieser Zeitschrift liegt, Beantwortung finden.**

**Die Zuschriften etc. sind direkt an die Redaktion zu richten.**

---

[1]) Wiedemanns Annalen der Physik. Bd. 41, p. 850. 1890.

## Bücherbesprechung.

O. Büttner und K. Müller: **Technik und Verwertung der Röntgen'schen Strahlen im Dienste der ärztlichen Praxis und Wissenschaft.** 2. Auflage. Halle a. S. W. Knapp. 1899.

Die Ausstellungen, welche von Herrn Boas bei der Besprechung der ersten Auflage dieses Buches (s. Bd. I, S. 97) gemacht wurden, bezogen sich hauptsächlich auf die von den Verfassern gegebene Theorie des Induktionsapparates. Es kann nun nicht geleugnet werden, dass die letzteren in der nunmehr vorliegenden zweiten Ausgabe ihres Werkes gerade diesem Thema eine besondere Sorgfalt gewidmet haben, und dass ihnen dasselbe auch in der Hauptsache gelungen ist. Allerdings wären ihre Ausführungen noch etwas klarer geworden, wenn sie den irreführenden Ausdruck „Extrastrom" vollständig fallen gelassen hätten und dafür von der „primären Schliessungs- und Öffnungsspannung" ausgegangen wären, ein Vorwurf, der gegenwärtig freilich auch noch unseren sämtlichen physikalischen Lehrbüchern zu machen ist. Bei der Besprechung des Wehneltschen Unterbrechers konnte leider nur noch die erste Veröffentlichung des Entdeckers berücksichtigt werden, obgleich inzwischen eine grosse Reihe sehr bemerkenswerter Arbeiten über dieses einfachste und wirksamste aller Instrumente dieser Art erschienen sind. Im übrigen sind aber die Angaben der Verfasser sowohl auf diesem wie auf anderen Gebieten recht vollständig und auch in der Regel zutreffend. Walter (Hamburg).

---

## Vereine und Kongresse.

**71. Versammlung deutscher Naturforscher und Ärzte in München 1899.**

Grunmach (Berlin): **Über Fortschritte in der Aktinographie mit Demonstrationen.** Mit Bezugnahme auf seinen in der vorjährigen Naturforscher-Versammlung in Düsseldorf gehaltenen Vortrag: „Über die Fortschritte in der Aktinographie" schilderte G. zunächst seine neueren, über die Leistungsfähigkeit des Turbinen-Elektromotors und des elektrolytischen Unterbrechers angestellten Versuche, aus denen sich die Überlegenheit des letzteren wegen seiner hohen Unterbrechungszahl und der dadurch bedingten Lichtwirkung für die Durchstrahlung und Aktinographie ergab. Leider gingen im Dauerbetriebe mit diesem Unterbrecher und mit grossen Induktoren von 50 cm Funkenlänge selbst unsere bisherigen, besten Röntgenröhren in kürzester Zeit zu Grunde. Daher mussten zuvörderst widerstandsfähigere, auch der vollen Energieleistung jenes Unterbrechers gewachsene Röhren geschaffen werden. Die Konstruktion solcher, auch für den Dauerbetrieb mit grossen Induktoren lebensfähiger Vakuumröhren ist dem Vortr. vor Monaten gelungen. An einzelnen Exemplaren, die sich bereits seit Wochen mit bestem Erfolge für diagnostische Zwecke bewährt hatten, demonstrierte G. den feineren Bau, sowie die Leistungen der neuen Röhre und wies ihre Vorzüge vor den bis dahin benutzten nach. An dem neuen Vakuum-Apparat befindet sich als wichtigster Bestandteil eine durch fliessendes Wasser kühlbare Antikathode, die aus einer platinhaltigen Metallsäule gebildet wird. Diese steht nämlich durch ein Aluminiumrohr mit einem Glasansatz in Verbindung, in welchem Wasser aus einem isoliert aufgestellten Reservoir beliebig lange Zeit cirkulieren und dadurch anhaltend die Antikathode kühlen kann. Auch an Photogrammen dieser Röhre, die mittelst X-Strahlen gewonnen waren, liess sich der feinere Bau des Apparats in seinen einzelnen Teilen aufs genaueste übersehen. Unter Anwendung grosser Induktoren, des elektrolytischen Unterbrechers und der neuesten Vakuumröhre erscheint das Licht auf dem Fluorescenzschirm blendend hell und das Durchstrahlungsbild auffallend kontrastreich. Ferner lassen sich mit diesen Apparaten auf Schleussner-Platten schon in 2—4 Sekunden von den Brustorganen und in 12—15 Sekunden von denen des Bauches am Erwachsenen scharfe, kontrastreiche Bilder gewinnen. Zur Beurteilung des Plattenmaterials berichtete G. über die Resultate seiner an Schleussner- und Lumière-Platten, sowie an den verschiedenen, empfohlenen Films fortgesetzten Kontrollversuche, nach denen die Schleussner vor allen anderen den Vorzug durchaus verdienten. In allen wichtigen Krankheitsfällen, die klinischen oder anderen Lehrzwecken dienten, wurden von den grossen Aktinogrammen (40 : 50 cm) verkleinerte Diapositive in Grössen von 18 : 24 cm hergestellt, und dabei die schärfsten, sowie kontrastreichsten Bilder auf Chlorbromsilber-Platten von Perutz gewonnen. Nach ausführlicher Schilderung der verschiedenen chirurgischen und inneren Krankheiten, bei denen mit Hilfe der Durchstrahlung und Aktinographie die Diagnose sicher gestellt werden konnte, demonstrierte G. zum Belege für die bis jetzt mittels der X-Strahlen erzielten, lehrreichen Ergebnisse die wichtigsten seiner bisher auf dem Gesamtgebiete der Medizin ge-

wonnenen, scharfen Diapositive, aus denen sich die hohe, diagnostische Bedeutung jener Strahlen nicht allein für die Chirurgie, sondern ganz besonders für die innere Medizin, aber auch für die übrigen Zweige der medizinischen Wissenschaft, z. B. für die vergleichende Anatomie und die Entwickelungsgeschichte erkennen liess. (Autoreferat.)

Port (München): **Die Verwendung der Röntgenstrahlen in der Zahnheilkunde.** Anfangs konnte man Durchleuchtungen oder photographische Aufnahmen des Kiefer nur dadurch bewerkstelligen, dass man die Strahlen durch den ganzen Gesichtsschädel fallen liess. Wenn auch nicht geleugnet werden soll, dass man auf diese Weise nicht selten schon ganz deutliche Bilder erhielt, so liess sich doch kaum vermeiden, dass man die Schatten der anderen Kieferseite bei den seitlichen, oder die Schädelbasis resp. die Wirbelsäule bei den Aufnahmen von vorne mit auf das Bild bekam.

Um dies zu vermeiden legte man später die Platten in die Mundhöhle selbst ein und vermied dadurch die Schattenbilder. Zu solchen Aufnahmen kann man klein geschittene Glasplatten oder Films verwenden. Letztere verdienen den Vorzug, da sie sich einigermassen der Kieferform anschmiegen. Wickelt man die Platten in 3—4 faches schwarzes Papier, das man aussen noch mit Guttapercha umgiebt, so kann man, was bei ängstlichen Personen ein Vorteil ist, bei Tageslicht photographieren und braucht auch nicht ein Feuchtwerden der Platten zu befürchten.

Immerhin aber schien es wünschenswert, auch Durchleuchtungen der Kiefer zu ermöglichen, denn die Photographie ist stets umständlich und erfordert bez. Expositionszeit etc. eine gewisse Erfahrung.

Man versuchte deshalb Röhren in die Mundhöhle selbst einzuführen und so nach aussen hin zu durchleuchten. Doch Patient und Operateur waren dabei äusserst unangenehmen Schlägen ausgesetzt, so dass diese Methode wieder verlassen wurde. Nun konstruierte Bouchacourt in Paris in jüngster Zeit eine mit einer isolierenden Schicht umgebenen Röhre, welche eine Ableitung zur Erde besitzt und wodurch nicht nur elektrische Schläge, sondern auch Dermatitiden sollen vermieden werden können. Bouchacourt hält die Konstruktion der Röhre geheim, da er sie patentieren lassen will, ein definitives Urteil über dieselbe ist also zur Zeit nicht möglich. Doch bezweifelt Port sehr, dass diese Röhren die nötige Lichtstärke besitzen werden, da sie doch ziemlich klein sein müssen.

Der Vortragende machte selbst mit Durchleuchtungen Versuche und ging gerade umgekehrt zu Werke. Er bringt die Röhre aussen vor dem Gesichte an und legt in die Mundhöhle einen kleinen Streifen von Bariumplatincyanürpapier, wie es zu den Schirmen verwandt wird. Zu den Versuchen stand ein Voltohmapparat mit 30 cm Funkenlänge zur Verfügung und wurde mit $3^1/_2$—4 Ampère gearbeitet. Die Durchleuchtung gelingt vollständig, so kann man z. B. bei Kindern die Keime der bleibenden Zähne deutlich erkennen, im Kiefer des Erwachsenen retinierte Zähne diagnostizieren etc.

Bezüglich der Verwertung der Röntgenstrahlen für die Zwecke der Zahnheilkunde sind folgende Punkte hervorzuheben:

1. Zur Diagnose des Vorhandenseins oder Fehlens von Zahnkeimen und der Lage derselben im Kiefer mit Stellungsanomalien etc.
2. Zur Feststellung von Fremdkörpern in der Pulpenhöhle, wie Dentikelbildungen, abgebrochene Nervnadeln.
3. An extrahierten Zähnen tritt die Pulpenkammer sehr deutlich hervor. Man kann so ihre Anatomie ohne die bisher nötigen Auffeilungen des Zahnes studieren.
4. Zu entwickelungsgeschichtlichen Studien die Dentinscheiben heben sich in der Photographie sehr deutlich ab.
5. Zur gerichtsärztlichen Altersbestimmung bei Kinderleichen.

Zum Schlusse macht der Vortragende auf die Gefahren der Röntgenstrahlen aufmerksam besonders auf die Dermatitiden und warnt davor bei Durchleuchtungen, wie er sie angegeben hat, länger als zehn Sekunden zu belichten. Man braucht dazu unbedingt eine zweite Person, welche den Apparat bedient. (Autoreferat.)

**Ärztl. Verein in Hamburg.**

31. X. 99. Kümmell demonstriert einen Mann, dem er durch Trepanation eine **Kugel aus dem Schädelinnern** entfernt hat. Der Sitz der Kugel wurde durch Röntgenbilder, die in verschiedenen Ebenen aufgenommen wurden, bestimmt. Demonstration der Platten.

Alsberg demonstriert eine Frau, die ein **künstliches Gebiss** verschluckt hat. Dasselbe konnte mit der Sonde im Oesophagus gefühlt und durch eine Röntgenphotographie sichtbar gemacht werden. A. warnt vor Extraktionsversuchen, da er einen seiner Fälle durch Perforation des Gebisses infolge der versuchten Extraktion mit folgender Mediastinitis verloren hat.

Lauenstein demonstriert das Röntgenbild eines Kniegelenks von einem 48jährigen Mann, der an Hydrops genu und Knochenauftreibungen an den Condylen des Femur erkrankt war. Aus dem Röntgenbild konnte L. die Diagnose einer **Monarthritis genu rheumbtica** non tuberculosa stellen.

**Verein für wissenschaftliche Heilkunde in Königsberg.**

20. III. 99. Ludloff demonstriert ca. 60 Röntgenphotogramme von interessanten Fällen, die

in den letzten zwei Jahren in der Königl. chirurgischen Klinik zur Beobachtung kamen. Die Photogramme stellen verschiedene Fälle von Projektilen im Schädel dar, eine Kugel im Thorax mit konsekutivem Empyem, Münze im Oesophagus, Blasenstein bei einem dreijährigen Knaben. Splitterfraktur des Oberschenkels, Pseudarthrose des Unterschenkels vor und nach der Knochennaht, Pseudarthrose des Vorderarms vor und nach der Naht, Pseudarthrose des Unterschenkels vor und nach der Tibiaplastik. Veraltete Luxationen des Vorderarmes nach hinten mit interponiertem Knochenstückchen. Mehrere typische Gelenkfrakturen im Ellenbogengelenk, mehrere einseitige und doppelte kongenitale Hüftgelenksluxationen, zwei traumatische Luxationen der Hüfte nach hinten, eine Luxatio obturatoria. Fractura acetabuli coxae, traumatische Symphysentrennung, centrales Sarkom der Tibia, mehrere Fälle von Osteomyelitis, Knochenfurunkel im Humerus, neugebildete Knocheninseln am Humerus und Ellenbogen. Sequester und Totenlade an der Tibia, Sequester im Calcaneus, partielle Nekrose des Radius, mehrere Fälle von Tuberkulose des Fusses, des Ellenbogens und der Handwurzel, eine alte ausgeheilte Coxitis. In der Debatte spricht Lichtheim über die Bedeutung der Röntgenstrahlen für die interne Medizin, die leider lange nicht so viel Vorteile aus ihr ziehen könne, wie die Chirurgie. Doch lassen sich eine ganze Reihe Erkrankungen der Brust mit ihrer Hilfe genauer lokalisieren. L. macht darauf aufmerksam, dass sich bei völlig intaktem Klappenapparat und bei anscheinend vollkommen normalen Cirkulationsverhältnissen in der Gegend der grossen Gefässe als Zufallsbefunde pulsierende Schatten gefunden haben, die nicht Aneurysmen gewesen seien. Auch tiefliegende Lungeninfiltrate lassen sich durch die Röntgendurchleuchtung feststellen, so z. B. bei centraler Pneumonie, die sonst der Auskultation und Perkussion nicht zugängig waren. Bei ganz kleinen Herden lässt die Methode im Stich Sehr viel dürftiger sind die Dienste, welche die neue Methode bei der Untersuchung der Abdominalorgane leistet. Nur Konkremente bestimmter Zusammensetzung wie die Oxalatsteine sind leicht darstellbar. Auch für die Erkennung der Krankheiten des Gehirns sind die Röntgenstrahlen nur wenig verwendbar, obwohl Hirntumoren in vivo von einzelnen Autoren erkannt sind. Auch L. demonstriert eine Röntgenphotographie einer Meningoencephalitis gummosa, bei der die Photographie in vivo einen zwar nicht sehr intensiven, aber deutlichen Schatten ergeben hatte, der aber diagnostisch nicht verwertet worden war. In der weiteren Debatte bespricht Höftmann an der Hand einer Anzahl von Photographien seine Erfahrungen mit dem Röntgenverfahren und spricht sich zu Gunsten der Anwendung des Verstärkungsschirms aus. Hahn (Hamburg).

---

# Journallitteratur.

**Zeitschrift für orthopädische Chirurgie.** Bd. VII. H. 1.

Scharff: **Knochenverkümmerungen nach entzündlicher Erweichung.** Im Anschluss an verschiedene Erkrankungen sind Verbiegungen und Verkrümmungen der langen Röhrenknochen der Unterextremität beschrieben worden, die S. kritisch zusammenfasst und um einige Fälle vermehrt. Eine der Gelegenheitsursachen ist die Osteomyelitis. Im Anschluss an diese Erkrankung kann infolge Erweichung des Knochens eine Verbiegung des Ober- oder Unterschenkels eintreten, die bereits im Bett beginnend nach dem Aufstehen einen höheren Grad erreichen kann. Dabei sistiert die Knochenneubildung. Eine Rhachitis kann voraufgegangen sein, nötig ist es aber nicht. Ein Röntgenbild veranschaulicht eine derartige Verkrümmung des Oberschenkels. Eine weitere Ursache kann die Gelenkstuberkulose abgeben, auch hier kann eine Rhachitis vorhergegangen sein; desgleichen können Flexionskontrakturen im Kniegelenk bestehen als Folge der überstandenen Kniegelenkstuberkulose. Als drittes ätiologisches Moment kommen Traumen in Betracht, die aber keineswegs zu Frakturen zu führen brauchen, so wurde in einem Falle nur eine leichte Periostitis, in anderen Fällen keine Veränderung der Knochenhaut konstatiert. Als Ursache dieser Knochenweichheit wird eine rareficierende Ostitis angesehen. Es könnte nach Scharff der Vorgang auch so sein, dass infolge des Trauma eine entzündliche Hyperämie eintritt, die zu einer vermehrten Resorption von Knochengewebe, stellenweise vielleicht auch zu einer vermehrten Apposition führt. Bei den Osteomyelitisfällen erscheint es wahrscheinlich, dass die Erweichung des Knochens hervorgerufen ist durch eine Steigerung der in geringerem Grade bei jeder Osteomyelitis vorhandenen Osteoporose. Begünstigt wird die Erweichung dadurch, dass multiple osteomyelitische Herde nahe bei einander liegen. Die Erweichungen kommen am leichtesten da zu stande, wo der Knochen schon an und für sich poröser ist, d. h. an den Gelenkenden der Röhrenknochen. Unter den Kräften, die den weich gewordenen Knochen verkrümmen, muss zuerst der Muskelzug genannt werden, noch wichtiger aber als der Muskelzug ist die Belastung des erweichten Knochens durch das Körpergewicht als ätiologisches Moment. In der Nähe der tuberkulösen Herde ist der Knochen oft derart erweicht, dass man ihn ohne grosse Mühe mit dem Messer schneiden kann. Wo nun in den beobachteten Fällen

eine Beugekontraktur und eine mehr oder weniger ausgesprochene Ankylose im Kniegelenk bestand, dort liegt es nahe, den Kontrakturen und Schrumpfungen der Beugemuskel eine wichtige Rolle für das Zustandekommen der Verkrümmungen zuzuschreiben. Ein weiteres ätiologisches Moment ist die Schwere des Unterschenkels und des Fusses, die besonders dann verkrümmend einwirken, wenn eine knöcherne Ankylose im Kniegelenk besteht, während sie bei fibröser Ankylose mehr im Sinne einer Korrektur der Beugekontraktur wirken wird.

**Deutsche med. Wochenschrift.** 1899.

No. 37. Grunmach: **Über die diagnostische und therapeutische Bedeutung der X-Strahlen.** Zunächst hebt Gr. die Übermacht des elektrolytischen Unterbrechers gegenüber den verschiedenen andern Unterbrechern hervor, freilich muss die Vacuumröhre den erhöhten Ansprüchen gewachsen sein. Eine solche Röhre zu konstruieren, ist G. gelungen. Der Vorzug derselben besteht im wesentlichen darin, dass sie eine abkühlbare Antikathode besitzt. Dieselbe besteht aus einer Metallsäule, die durch ein Aluminiumrohr mit einem Glasansatz in Verbindung steht, in welchem Wasser bei bestimmtem Druck beliebig lange Zeit cirkulieren kann. Durch das zufliessende kalte Wasser wird die durch Kathodenstrahlung erhitzte Metallsäule dauernd abgekühlt. Bei Benutzung dieser Röhren, grosser Induktoren und des elektrolytischen Unterbrechers erscheint das Licht auf dem Fluorescenzschirm blendend hell und vollkommen ruhig, die Bestrahlungsbilder sind auffallend hell und kontrastreich. Um das beobachtende Auge vor der blendenden Lichtwirkung zu schützen, befindet sich der Fluorescenzschirm in einem verschiebbaren Rahmen eines $2^1/_2$ m hohen und $1^1/_2$ m breiten, mit Eisenplatten gepanzerten Stativs und trägt vor sich eine $^1/_2$ cm dicke Spiegelscheibe, die noch ausserdem zum Aufzeichnen der Kontouren der einzelnen Organe dient. Auf diese Weise konnten Brustaufnahmen bei Erwachsenen in 2—4 Sekunden, Bauchaufnahmen in 12—15 Sekunden erreicht werden. Am besten haben sich Schleussnerplatten bewährt. Es gelang G., die Frühdiagnose der Aneurysmen, die sichere Bestimmung der Herzgrenzen bei Volumen pulmonum acutum zu erreichen, sowie die Differentialdiagnose von wirklichen und scheinbaren Herzvergrösserungen festzustellen. Es liess sich auch unter pathologischen Bedingungen und unter Einwirkung gewisser Medikamente die Herzthätigkeit beobachten. Die Differentialdiagnose zwischen Aortenaneurysmen und Mediastinaltumoren liess sich mit Bestimmtheit stellen. Auch Aneurysmen der Carotis; Subclavia, anonyma und Bauchaorta, sowie Verkalkungen von peripheren Gefässen liessen sich erkennen. Bezüglich des Respirationsapparates konnte G. Fremdkörper und Tumoren im Kehlkopf z. B. Enchondroma laryngis sicher nachweisen, aber auch in zahlreichen, zweifelhaften Fällen von Stimmbandlähmung als Ursache desselben bald Geschwulstbildungen, bald Aneurysmen feststellen. In der Lunge liessen sich Infiltrate, gangränöse Herde, Tumoren, Fremdkörper lokalisieren, Funktionsstörungen des Lungen- und des Zwerchfells, auch Ergüsse, Luftanhäufungen und Schwartenbildungen im Pleuraraum vor Augen führen. Betreffs des Digestionsapparates konnten Fremdkörper im Oesophagus, Magen und Darm, sowie in den übrigen Bauchorganen diagnostiziert werden. Tumoren und Divertikel der Speiseröhre, Lage und Grössenbestimmung des Magens, Neubildungen im Bereich des Darmes, des Netzes, des Pankreas, der Leber wurden festgestellt. Fremdkörper in der Harnblase, Blasen- und Nierensteine, Hydronephrose, Echinococcus, Pyonephrose konnten unter Berücksichtigung der übrigen Symptome diagnostiziert werden. Im Bereiche des Kopfes konnten sicher erkannt werden Geschosse im Gehirn und in den verschiedenen Schädelknochen, Frakturen derselben und Luxationen im Kiefergelenk, Knochensplitter, Neubildungen im Gehirn, Metallsplitter im Auge, Fremdkörper in der Nase, Veränderungen der Zähne, Eiterungen in der Stirn und Highmorshöhle, maligne Tumoren im Oberkiefer, die Durchleuchtungen etc. der Extremitäten ergaben Fremdkörper, Frakturen, Luxationen, Knochen- und Gelenkveränderungen bei Tuberkulose, Lues, Gicht, Osteomalacie und Sarkom, charakteristische Knochen- und Gelenkveränderungen bei Tabes. Die Differentialdiagnose zwischen den Knochen- und Gelenkveränderungen beim Riesenwuchs und den bei der sogenannten Osteoarthropathie hypertrophiante pneumique konnte bestimmt gestellt werden. Verbildungen, Verschiebungen, Fremdkörper, Blutungen, Entzündungsherde und Brüche der Wirbelsäule konnten im Aktinogramm nachgewiesen werden. Therapeutisch verwandte G. die X-Strahlen bei einer Reihe schmerzhafter Leiden, so bei Neuralgien des Gesichts, Hinterkopf und Interkostalnerven, beim Gelenk und Muskelrheumatismus mit wechselndem Erfolg. Auch G. konnte einen wirksamen Einfluss der X-Strahlen auf eine Reihe von Hautkrankheiten konstatieren, so besonders beim Lupus, bei Eczem und bei Psoriasis. Auch Depilationsversuche wiesen Erfolg auf, wenn auch wechselnd, indem die Haare in einzelnen Fällen wiederkamen. G. hält die Wirkung der X-Strahlen nicht für eine spezifische, sondern nur für eine allgemein reaktive, etwa eine elektrochemische neben dem Licht- und Wärmeeinfluss. Zum Schluss erwähnt G. seine an zahlreichen mit Tuberkelbazillen infizierten Tieren gemachten negativen Versuche, die gegen eine spezifische Heilwirkung der Röntgenstrahlen sprächen.

Nr. 38. Bade: **Eine neue Methode der Röntgenphotographie des Magens.** B. schlägt vor, den Magen aufzublähen, da die Luft, resp. die Gasentwickelung den Röntgenstrahlen den Durchtritt leichter gestatte und so eine Orientierung über den aufgeblähten Magen sowohl bei der Durchleuchtung als auch auf der photographischen Platte leicht gestatte.

**Monatshefte für praktische Dermatologie.** Bd. XXVIII, No. 9.

Buri, **Ein Fall von Röntgendermatitis.** Ein Elektrotechniker acquirierte im Anschluss an viertägige Demonstrationen eines besonders konstruierten Röntgeninduktoriums, das über Ströme von ausserordentlicher Intensität bei sehr mässiger Ozonentwickelung verfügte, eine Dermatitis beider Hände, besonders der am meisten exponierten linken Hand. Am Abend des vierten Tages überfiel ihn eine heftige Herzbeklemmung mit Engigkeit und Angstgefühl. Die linke Hand schwoll stark an, wurde lebhaft gerötet, heiss, dazu kam Jucken, Schmerzen in den Knöcheln der ersten Phalangen, heftige Druckempfindlichkeit. Die Entzündung und Schmerzhaftigkeit dauerte acht Tage, nahm dann ab unter starker Abschuppung der Haut. Gleichzeitig fielen sämtliche Haare aus. Einige Zeit später trat unter Spannungsgefühl der Haut der Fingerbeeren eine Erkrankung der Fingernägel auf. Der freie Rand des Nagels krümmte sich nach innen, die vorderen Partien der Nägel waren stark brüchig, aber ohne Risse, sie brachen beim Schneiden mit der Schere ab, die Haut über der Nagelwurzel erschien wie angewachsen. Ein neuer Nagel schob sich schliesslich unter scharfer Trennung von dem alten Nagel vor. Rechts sind nur Wachstumsstörungen zu konstatieren, erkennbar an der Verschiedenheit des Glanzes und der Wölbung der vorderen und hinteren Partien der Nägel. Auch der Nagel der linken grossen Zehe ist spontan in toto und ganz schmerzlos ausgefallen und zwar ohne Trennungslinie. Die Haare haben sich wieder gebildet und zwar angeblich stärker als früher. Buri giebt an, der Apparat habe „ausserordentliche Intensität" gehabt, „mit Hilfe dieses Apparates war es möglich, nicht nur die Knochen, sondern auch die Gewebe des Hemdes, des Unterkleides, ja selbst die Muskulatur in ihren Umrissen zu erkennen." Wenn dem so war, so waren die Strahlen eben nicht von „ausserordentlicher Intensität", sondern im Gegenteil von sehr geringer Intensität, denn nur letztere vermögen eine so feine Differenzierung zu ermöglichen. Intensive Strahlen geben nichts von dem gesagten, nicht einmal gute Knochenstruktur. Könnte das Ausfallen des Nagels der grossen Zehe nicht auf irgend ein anderes Faktum zurückgeführt werden, als auf die Einwirkung der Röntgenstrahlen? Dass so gar keine für Röntgeneinwirkung typische Veränderungen an ihm beobachtet wurden, spricht doch sehr gegen ihre Schuld. Dass die Haare nach ihrem Ausfall infolge Röntgendermatitis wieder wachsen, ist ja bekannt, doch konnten wir ein stärkeres Wiederwachsen in den von uns beobachteten Fällen nicht konstatieren.

Bd. XXVIII. No. 10.

Zarnbin: **Die neuesten Thatsachen, betreffend die Frage über den Einfluss der X-Strahlen auf die gesunde und kranke Haut.** Z. sucht in seiner Arbeit die von verschiedenen Beobachtern konstatierten Thatsachen zu systematisieren. So bespricht er zunächst die Erfolge, die die verschiedenen Autoren mit den X-Strahlen in der Dermatotherapie erreicht haben. Lupus vulgaris, Lupus erythematidis, Naevus pigmentosus piliferus, Favus, Sycosis, Hypertrychosis, Akne, Psoriasis, Eczema chronicum, Elephantiasis, Epheliden und variköse Geschwüre sind mit X-Strahlen behandelt und mit mehr oder minder gutem Erfolg geheilt worden. Z. bespricht dann in dem zweiten Abschnitt die schädlichen Nebenwirkungen, welche durch die X-Strahlen in der gesunden Haut und deren Adnexe hervorgerufen werden. Die Mehrzahl der Fälle litt an Dermatitis, die sich zu Nekrosen oder Abscessen steigern konnten. Mit der Dermatitis verknüpft ist Haarausfall. Ist ein Oberflächendefekt entstanden, so heilt derselbe sehr schwer, oft erst in Monaten. In einzelnen Fällen zeigt sich eine Pigmentation der Haut von gelblich braun bis schwarz. Es folgt dann eine Besprechung der experimentellen und mikroskopischen Untersuchungen betreffend die Frage vom Einflusse der X-Strahlen auf die gesunde und kranke Haut. Woyzechowskis Versuche an Kaninchen werden besprochen, die ergaben, dass in allen den Fällen, wo nur die X-Strahlen zur Wirkung gelangten, an den Kaninchen gar keine schädlichen Folgen zu beobachten waren, wenn aber die X-Strahlen mit allen sie begleitenden Erscheinungen wirken, so trat der schädliche Einfluss ein. Nach Lecercle wird die Wärmeausstrahlung des Körpers gesteigert, während die Hautausdünstung eine Herabsetzung erfährt. Unnas Befund am Menschen, sowie Oudin, Barthélemy und Dariers Befunde am Meerschweinchen werden referiert, desgl. Zehmanns und Freunds Untersuchungen über die Haare. Im letzten Kapitel werden die Meinungen der einzelnen Autoren, die sie von der physiologischen und therapeutischen Wirkung der X-Strahlen auf die Haut haben, besprochen. Jeder Autor hat eine andere Meinung. Etwas Positives über die physiologische und therapeutische Wirkung der Röntgenstrahlen lässt sich zur Zeit noch nicht sagen. Hahn (Hamburg).

**Zeitschrift für diätetische und physikalische Therapie.** 189. Bd. III. Heft IV.

Virchow: **Apparat zur Kontrolle von Röntgenbildern.** Zur Veranschaulichung der Thatsache, dass die von der photographischen Platte entfernter gelegenen Knochen in dem diagraphischen Bilde vergrössert erscheinen, benutzt der Verfasser zwei gleiche, drahtnetzartige Gitter, die aus 3 mm breiten Stahlstreifen zusammengesetzt sind, und deren Maschen eine Weite von 11 mm haben. Das eine dieser Gitter wird unmittelbar auf die photographische Platte gelegt, während sich das andere an zwei senkrechten, mit dem ersten verbundenen Stangen in jeden gewünschten Abstand von derselben bringen lässt. In der Diagraphie dieses Doppelgitters erscheinen dann die Maschen des oberen Teiles desselben stets gegen diejenigen des unteren vergrössert und zwar um so mehr, je grösser einmal der Abstand des

ersteren von der Platte und je kleiner zweitens der Abstand der Strahlenquelle von derselben ist, Thatsachen, die sich natürlich auch durch sehr einfache geometrische Überlegungen ergeben. Der Apparat, der ursprünglich nur diese Verhältnisse zur Anschauung bringen sollte, zeigte dann aber weiter noch, dass die Schatten der Stäbe des oberen Gitters blasser erschienen, als die des unteren und zwar erheblich viel mehr, als man nach der kleinen Vergrösserung, die sich natürlich auch auf sie erstreckt, erwarten musste. Es ist dies eine Folge der diffusen Zerstreuung, welche die Röntgenstrahlen — in diesem Falle in der Luft — erfahren.

**Il nuovo Cimento (IV).** 9. p. 389. 1899.

Malagoli u. Bonacini. **Über die Beugung der Röntgenstrahlen.** Villari hatte aus der Thatsache, dass die X-Strahlen selbst auf eine, im Schatten einer dicken Bleiplatte aufgestellte photographische Platte eine Wirkung ausüben, den Schluss gezogen, dass jene Strahlen um die Ecken der von ihnen getroffenen Körper herumbiegen. Die Verf. zeigen nun, dass jene Wirkungen um die Ecken herum auf andere Ursachen zurückzuführen sind, nämlich 1. auf die Thatsache, dass die Strahlung einer Röntgenröhre nicht nur von einem Punkte der Antikathode sondern von einer grösseren Fläche derselben sowie ferner auch von sekundären Emissionspunkten ausgeht, 2. auf die Diffusion der Strahlen von seiten der die photographische Schicht umgebenden Stoffe, z. B. von dem Glase der Platte selbst, dem Papier, worein sie gewickelt ist u. s. w., 3. von der Diffusion der Strahlen in der Luft. Auf alle diese Punkte hat übrigens der Referent schon im ersten Bande unserer Zeitschrift wiederholt aufmerksam gemacht. Walter (Hamburg).

**Pflügers Archiv f. d. ges. Physiologie.** Band 77, 1899.

**Über den Einfluss der Röntgenstrahlen auf Protozoen** hat F. Schaudinn eine Reihe von Versuchen an Vertretern aus den verschiedensten Gruppen der Einzelligen angestellt, aus denen mit Sicherheit hervorgeht, dass bei diesen niederen Organismen ausserordentliche Verschiedenheiten in dem Verhalten gegen die Röntgenstrahlen vorliegen.

Als sich bei den zahlreichen Durchleuchtungsversuchen des menschlichen Körpers mit den X-Strahlen eine Empfindlichkeit der Haut gegen die Einwirkung dieser Strahlen bemerkbar machte, dachten verschiedene Forscher an die Verwendung der Röntgenstrahlen zu therapeutischen Zwecken. Gocht, Lortet und Genoud erzielten bei Lupus und Tuberkulose eine Hemmung der Infektion. H. Rieder fand, dass Reinkulturen von Cholera-, Typhus-, Diphtherie-, Eitererregen etc., schon nach der kurzen Bestrahlung von 48 Minuten zu Grunde gingen. Lopriore konstatierte den schädlichen Einfluss der Strahlen auf das Protoplasma verschiedener Pflanzen. Schaudinn, dem wir schon eine Reihe ausgezeichneter Protozoen-Arbeiten verdanken, untersuchte nun die Einwirkung der Röntgenstrahlen auf die Einzelligen. Er setzte eine grössere Menge der betreffenden Protozoenart in einer offenen Glasschale, in welcher die Tierchen erst längere Zeit eingewöhnt und gezüchtet wurden, 14 Stunden lang den Röntgenstrahlen aus. Ganz kurze Unterbrechungen dienten der mikroskopischen Untersuchung. Eine zweite gleiche Kultur wurde zur Kontrolle gehalten.

Von den Rhizopoden zeigte Labyrinthula macrocystis Cienk. nach Beendigung des Versuches keinerlei Veränderung. Das Plasma dieser Labyrinthuleen ist sehr zähflüssig und träge, und gegen die mannigfachsten Reize ziemlich unempfindlich. Amoeba princeps Ehrbg., deren Plasma sehr viel wasserreicher, dünnflüssiger und beweglicher ist, hatte sich bereits nach 10stündiger Bestrahlung kugelig abgerundet und zeigte keine Gehaltsveränderung mehr. Nach Beendigung des Versuches starb ein Teil der Tiere (8 von 30) ab und zerfiel in kugelige Klümpchen. Die 22 überlebenden Tiere waren sämtlich einkernig; bei drei von den acht abgestorbenen Tieren konnte dagegen noch festgestellt werden, dass sie vielkernig waren. Es scheint hiernach, dass die vielkernigen Formen weniger widerstandsfähig sind gegen den Einfluss der Röntgenstrahlen als die einkernigen. Amoeba lucida Gruber und Pelomyxa palustris Greeff, bisher auch nur im vielkernigen Stadium bekannt, waren nach 10 Stunden in kleine Körnerhaufen zerfallen, während das marine Trichosphaerium sieboldi Schn., dessen zähflüssiges Plasma mit einer dicken gallertartigen Hülle umgeben ist, die den Rhizopoden sehr unempfindlich macht, überhaupt nicht auf die Einwirkung der Röntgenstrahlen reagierte.

Die schalentragenden Arcella vulgaris Ehrbg. und Difflugia pyriformis Perty. zogen ihre Pseudopodien ein, blieben aber alle am Leben und erholten sich bald nach Beendigung des Versuches wieder. Polystomella crispa L., Hyalopus dujardini (M. Schultze) und Acanthocystis turfacea Carter überstanden die Durchleuchlung ebenfalls gut, während die zarte Gromia oviformis Duj. und Actinosphaerium Eichhornii Ehrbg. in Körnerhaufen zerfielen.

Die parasitischen Sporozoen wurden in ihrem natürlichen Medium, d. h. mitsamt ihren Wirtstieren exponiert, Clepsidrina in der Larve des Mehlkäfers (Tenebrio molitor), Coccidium und Adelea im Tausendfuss (Lithobius forficatus) und Karyolysus lacertarum Labbé im Blut der Eidechse, doch wurde keinerlei Verminderung der Parasiten oder Veränderung ihrer Struktur wahrgenommen.

Die Flagellaten scheinen die Bestrahlung nicht lange vertragen zu können, denn von den drei untersuchten Formen, Chilomonas paramaecium Ehrbg., Cryptomons ovata Ehrbg. und

Euglena acus Ehrbg. überstand keine den Versuch. Da alle drei Vertreter in einer Schale exponiert wurden, so war es interessant zu beobachten, wie unter den anfangs durcheinander wimmelnden Tierchen nacheinander die Sonderung der drei Species sich vollzog, indem zuerst Chilomonas, dann Euglena und zuletzt Cryptomonas zu Boden sanken.

Von den Infusorien wurde nur das mit blossem Auge schon sichtbare Spirostomum ambiguum Ehrbg. vorgenommen. Alle Tiere starben bereits nach sechs Stunden in ausgestrecktem Zustande ab. Interessant ist die Beobachtung, dass die Spirostomen, die auf alle äusseren Reize nicht mehr reagierten, bei der Konservierung mit Sublimat doch noch zu kugeligen Klumpen zusammenschrumpfen.

Die Versuche Schaudinns zeigen, dass die Protozoen sich gegen die Einwirkung der Röntgenstrahlen ausserordentlich verschieden verhalten. So mannigfach die Protozoen in ihrem Bau und in ihren Lebensäusserungen sind, so wechselnd scheint auch der Einfluss der Röntgenstrahlen sich zu äussern. Es scheint auch der Bau des Plasmas in einem gewissen Zusammenhang mit dieser Verschiedenheit zu stehen. Die Formen, welche schnell reagierten, besassen ein lockeres Plasma und enthielten mehr Flüssigkeit, als diejenigen, welche langsam oder gar nicht beeinflusst wurden. Individuelle Verschiedenheiten sind möglicherweise mit differenten Kernverhältnissen in Beziehung zu bringen. Das Fehlen oder Vorhandensein von Schalen und Hüllen scheint auch mitzusprechen.

Schaudinn hat in dieser Arbeit eine Fülle von Gesichtspunkten gegeben, nach welchen eingehendere vergleichende Untersuchungen vorgenommen werden könnten. F. Römer (Breslau).

Druck von Hesse & Becker in Leipzig.

Aus dem pathologischen Institut der Universität Bern (Direktor Professor Dr. Langhans).

# Beitrag zur Kenntnis der Entwickelung des Skelettes von Kretinen und Kretinoiden.

Von

**Robert von Wyss** aus Zürich.

(Hierzu Tafel X und XI.)

## III.

21) **Dubach, Sophie**, in der Anstalt Weissenheim. S. Fig. 6. Geb. Januar 1884. Status vom Mai 1899. Grösse 125 cm. Stirne niedrig, Tubera frontalia vorspringend, Augenbrauen und Haare borstig, Nasenwurzel nicht eingezogen, Nasenrücken eher schmal, Unterlippe wulstig. Im Gesicht sehr starke Lentigines. Wangen dick, Zähne gesund, Zunge breit, Sprache langsam, undeutlich. Extremitäten schlank. Thyreoidea: beidseitig hühnereigrosse, knollige, derbe Struma. Schwachsinnig, nicht sehr deutlich kretinistisch.

Fig. 6.

*Dubach, Sophie* (Fall 21)

Hand. 15 Jahre, 4 Monate, siehe Taf. XI, Fig. 10. Die knöcherne Epiphyse des Radius ist gut entwickelt, durch breite, kontinuierliche Spalte von der Diaphyse getrennt, diejenige der Ulna misst $^2/_3$ der Breite der Diaphyse, scheint aus zwei Kernen entstanden zu sein. In der Handwurzel sind Capitatum, Hamatum, Triquetrum und Lunatum ziemlich ausgebildet, Trapez als kleiner Punkt sichtbar, Trapezoid rundlich, sein Durchmesser gleich der Breite des Metacarpale II, in der Mitte gemessen, Naviculare etwas kleiner (mit kleinem Nebenkern). Die Epiphysenkerne der Metacarpalia sind rundlich, halb so breit wie das Diaphysenende, diejenigen der Grundphalangen etwa $^3/_4$ so breit wie die Diaphysen, an den übrigen Phalangen noch kleiner, an der 5. Mittelphalanx ganz fehlend. Das Bild entspricht dem Alter von 7—9 Jahren, an den Phalangen nicht über 5—6 Jahren.

22) **Wanzenried**, männlich, 16 Jahre, 9 Monate. Grösse 141.8 cm. Vater klein, ohne Struma, von Bern, Mutter klein, aus dem Emmenthal, vor drei Jahren grosse Struma excidiert, beide aus Kropfgegenden, mässig intelligent. Zehn Kinder leben und sind gesund. P. war bei Geburt normal, hatte einige Wochen nachher heftigen Anfall von Konvulsionen, von welchem die Mutter die Krankheit herleitet. Status: Muskulatur an den Beinen ziemlich gut entwickelt, an den Armen schwach. Extremitäten schlank. Genitalien kindlich, am Skrotum einige Lanugohaare, Phimose, links Hydrocele testis et fun. sperm. Thyreoidea: beiderseits hyperplastisch, weich, Isthmus breit, rechts neben dem Kehlkopfe ein derber, ziemlich beweglicher, wallnussgrosser, runder Knoten. Stirne niedrig, Hinterhaupt stark vorstehend. Haare und Augenbrauen gut entwickelt. Nase: Wurzel nicht eingezogen, Rücken flach, mässig breit, Mund gewöhnlich offen. Oberlippe leicht aufgeworfen. Zähne meist cariös, untere Schneidezähne weit auseinander stehend. Processus alveol. des Oberkiefers steht schräg nach vorn, so dass die obere Zahnreihe ziemlich weit vor der unteren liegt. Gesichtsausdruck idiotisch, aber durchaus nicht kretinähnlich. Sprache und Verständnis sehr gering. Bewegungen steif, nicht plump. Haut normal.

Hand. 16 Jahre, 9 Monate. Die Epiphyse des Radius ist in der radialen Hälfte gut entwickelt und in beginnender Synostose, auf der ulnaren Hälfte dagegen dünn und vollständig von der Diaphyse getrennt. Die Epiphysenlinie der Ulna ist schwach angedeutet, dagegen bildet der Processus styl. einen besonderen, isolierten, hellen Kern. Die Carpalknochen sind noch durch ziemlich breite Zwischenräume getrennt, das Pisiforme ist als kleiner Kern hinter dem Triquetrum angedeutet. Die Epiphysen der Metacarpalia und Phalangen sind ziemlich gut entwickelt, aber überall vollständig isoliert von den Diaphysen. Die Hand entspricht dem Alter von 14 Jahren.

23) **Wyss, Fritz,** 17 Jahre alt, 117 cm, in der Anstalt Weissenheim, aus Holligen bei Bern, siehe Fig. 5. Sieht aus wie ein zehnjähriger Knabe, schwachsinnig, Sprache leicht stotternd, aber gut verständlich. Stirne niedrig, Augenbrauen schwach entwickelt, Haupthaar normal, Augen etwas vorstehend, Nasenwurzel leicht eingezogen, Lippen und Zähne normal. Hände kühl, blau angelaufen, mit Frostbeulen (Mai), Haut am übrigen Körper blass, sonst normal. Genitalien kindlich. Schilddrüse: rechts normal, links ein wallnussgrosser, länglicher, derber Knoten. In der geistigen und körperlichen Entwickelung sehr zurückgeblieben, aber ohne charakteristische Merkmale von Kretinismus.

Fig. 5.

***Wyss, Fritz*** (Fall 23) 17 jährig ***Wölfli, Ernst*** (Fall 14) 11 jährig

Hand. 17 Jahre. Siehe Taf. XI, Fig. 11A. Die knöchernen Epiphysen von Radius und Ulna sind gut entwickelt, aber deutlich von der Diaphyse getrennt, besonders der Radius. Die Handwurzel ist ziemlich gut entwickelt, immerhin fehlt das Pisiforme, und das Naviculare ist noch wenig in die Länge gestreckt und kaum grösser als das Lunatum; Trapez und Trapezoid sind oval resp. rund und lassen noch einen breiten Raum zwischen sich und den entsprechenden Metacarpalia. Die letzteren zeigen gut entwickelte, isolierte Epiphysenkerne. Die Epiphysen der Grundphalangen enthalten dünne, aber breite Knochenscheiben; diejenigen der anderen Phalangen sind dicker, aber weniger breit und sämtlich von der Diaphyse deutlich getrennt. Die Entwickelung entspricht einem Alter von 10—11 Jahren.

Ellbogen. 16 Jahre, 10 Monate. Das Bild ist sehr scharf und zeigt Andeutungen der Knochenstruktur. Aufnahme von vorn. Siehe Taf. XI, Fig. 11B.

Ellbogen. 17 Jahre. Das nämliche Gelenk, von der Seite zwei Monate später aufgenommen, weniger scharf. Da die beiden Aufnahmezeiten so nahe bei einander liegen und sich auf der späteren Aufnahme keine Veränderungen gegenüber der früheren zeigen, werden beide zusammen beschrieben.

Humerus: Der Knochenkern im Capitulum ist kurzoval, sein grösster Durchmesser — in der frontalen Axe — beträgt $^2/_5$ der maximalen Breite des unteren Endes der Humerusdiaphyse. Der Kern des Epicondylus internus ist ziemlich klein, auf der Ansicht von vorn doppelt so breit als dick, um die Hälfte seiner Dicke vom Humerus entfernt. In Trochlea und Epicondylus externus, ebenso im Olekranon ist kein Kern zu sehen. Der Knochenkern der Radiusepiphyse ist eine dünne Scheibe, kaum halb so breit als das Ende der Diaphyse. Diese Verhältnisse entsprechen dem Alter von 8—9 Jahren.

Knie (von vorn). 16 Jahre 10 Monate. Am Femur breite Epiphysenlinie, an der Tibia in der Mitte beginnende Synostose, Fibulaepiphyse getrennt. Alle Epiphysen gut entwickelt. Die Synostose ist bei einem 15jährigen Gesunden bedeutend weiter vorgeschritten.

Fuss. Breite Epiphysenlinien an Tibia, Fibula, Metatarsalia und Phalangen. Im Tuber Calcanei einige sehr kleine Knochenkerne. Fusswurzelknochen durch ziemlich breite Spalten getrennt. Entspricht einem Alter von ungefähr 10 Jahren.

24) **Bucher**, männlich, 20 Jahre, Kretin.

Hand. Siehe Taf. XI, Fig. 12. Die Epiphysen von Radius und Ulna sind gut entwickelt, die Epiphysenlinien noch angedeutet, besonders an den Randpartieen. Handwurzel gut ausgebildet. Die Epiphysen der Metacarpalia und Phalangen von normaler Grösse, aber überall vollständig isoliert, am Metacarpale I auch distal Spuren einer Epiphysenlinie. Entspricht dem Alter von 14—16 Jahren.

Knie (seitlich). Epiphysen gut ausgebildet. Epiphysenlinie an der Tibia ganz erhalten, an der Spina Tibiae in den unteren $^2/_3$, am Femur in der vorderen Hälfte. Fibula undeutlich. Patella nicht vollständig verknöchert. Das Ganze entspricht einem Alter nicht über 16 Jahren.

25) **Bürki, Ernst**, in der Armenanstalt Utzigen, geb. 1875 in Herrenbach (Bern). S. Fig. 7. Status vom Mai 1899. 134 cm, vollständig idiotisch. Nase unten breit, Wurzel nicht stark eingezogen, Lippen nicht auffällig dick, Behaarung am Gesicht und Genitalien spärlich, Hüft- und Kniegelenke in starker Flexion fixiert. Haut nirgends myxödematös, Extremitäten schlank, Hals kurz und dick, beidseitig knollige, derbe, mittelgrosse Struma. Kein ausgesprochener Kretin. Heftige Affekte.

Fig. 7.

***Grossen**, Jakob* (Fall 26) ***Bürki**, Ernst* (Fall 25)

Hand. 23 Jahre. Keine Andeutungen von Epiphysenscheiben. Handwurzelknochen und Metacarpalia im Vergleich zu den übrigen Knochen klein und dünn.

Ellbogen. Seitliche Aufnahme. Alle Synostosen vollendet.

Knie (seitlich). Im Winkel von 45° fixiert. Knochen gut entwickelt, auch Patella. An Stelle der Epiphysenlinien überall dunkle Streifen.

Fuss (seitlich). Alle Synostosen vollendet, Talus verkümmert.

26) **Grossen, Jakob**, geb. 1869 in Frutigen; in der Armenanstalt Utzigen. S. Fig. 7. Status vom Mai 1899. 152 cm. Sehr charakteristischer Kretin. Nase sehr breit, namentlich im unteren Teile, Wurzel stark eingezogen, Lippen wulstig. Behaarung im Gesicht sehr spärlich, an den Genitalien ziemlich gut. Beidseitig grosse knollige, derbe Struma. Haut faltig, nicht auffällig verdickt. Bewegungen langsam. Hände kurz und plump. Hochgradiger Idiot, von gutmütigem Charakter.

Hand. 29 Jahre. Die Metacarpalia sind plump, die Grundphalangen im Verhältnis zu den Endphalangen auffällig lang und dick. An Radius und Metacarpale I ist an Stelle der Epiphysenlinie ein deutlicher dunkler Streifen sichtbar. An der III.—V. Grundphalanx ist die Epiphysenscheibe als schmale Linie deutlich erhalten, was normal höchstens bis zum 19. Jahre vorkommt. An Ellbogen, Knie und Fuss sind alle Synostosen vollendet, die Knochen normal gebaut. Am unteren Ende der Tibia ist an Stelle der Epiphysenlinie eine deutliche, dunkle Linie zu sehen.

27) **Spätig, Ernst**, 29 Jahre, aus Lüscherz, in der Anstalt Worben. Sehr charakteristischer Kretin. 124.5 cm. Schädel stark gewölbt, Stirn verhältnismässig breit, Gesicht nach dem Kinn sich stark zuspitzend, so dass der Hirnschädel breiter erscheint als der Gesichtsschädel. Nase breit, Nasenwurzel breit und stark eingezogen, Gegend unterhalb der Nase auffallend schmal. Stirnhaut stark faltig, Haut des Gesichtes weniger, von fahler Farbe, nicht besonders dick. Lippen und Zunge normal. Thyreoidea: links nichts zu fühlen, rechts unter dem Sternocleido ein etwas verschieblicher, nicht deutlich abzugrenzender Knoten. Hände klein, schmal, kindlich, Nägel sehr kurz, rechter Arm 51.2 cm (Acromion bis Spitze des Mittelfingers), Haut an den Händen dünn und zart.

Radiogramme von Hand und Knie. Normaler Befund. An Radius und Ulna scharfe, dunkle Linie an Stelle der Epiphysenlinie.

28) **Hänni**, männlich, 35 Jahre, aus Rüeggisberg, in der Armenanstalt Worben. 132 cm, körperlich ausgesprochener Kretin, geistig weniger. Ohne Kropf.

Hand. Normaler Befund. Am Radius und den Phalangen ein deutlicher, dunkler Streifen an Stelle der Epiphysenlinie.

29) **Zwygart, Magdalena**, von Maikirch, in der Anstalt Worben. 37 Jahre, 128 cm. Charakteristische Kretine. Nase sehr breit, Nasenwurzel sehr stark eingezogen und breit, Haut an Wangen und Lippen dick, Hände klein, von kindlichem Bau. Thyreoidea: Seitenlappen nicht zu fühlen, medianer, haselnussgrosser Knoten im Jugulum.

Hand. Alle Epiphysenfugen verknöchert. An den Diaphysen von Ulna und Radius deutlich zu unterscheiden eine periphere helle und eine centrale dunklere Partie.

30) **Bracher**, männlich, 55 Jahre, aus Hasli, in der Anstalt Worben. 138 cm. Hochgradiger Kretin.

Handskelett. Durchaus normaler Befund.

---

Diese 30 Fälle lassen sich nach der äusseren Untersuchung in zwei Gruppen einteilen, von denen jede nach den Befunden der Diagramme wieder in zwei Abteilungen zerfällt.

I. Individuen, welche nach dem äusseren Habitus zu den Kretinen oder Kretinoiden gehören.

1. Mit Zurückbleiben der Verknöcherung. Fälle 1—5, 7—11, 15—17, 19, 21, 24, 26.
2. Mit normaler Verknöcherung. Fälle 25, 27—30.

II. Individuen, welche in der körperlichen und geistigen Entwickelung zurückgeblieben und deshalb in diese Untersuchungen mit einbezogen worden sind, aber keine auffälligen Symptome von Kretinismus aufweisen.

Tabelle III. **Körper- und Schädelmaasse** zu Fall 1—14, 16—18, 20—23, 25—26.

| | Fritz Schori Fall 9 | Rosa Schori Fall 10 | Emma Schori Fall 7 | Werner Nilli Fall 1 | Martha Nilli Fall 2 | Ernst Nilli Fall 5 | Fritz Nilli Fall 6 | Margrit Nilli Fall 8 | Wanzenried Fall 22 | Luise Schori Fall 8 | Bertha Nilli Fall 4 | Rosa König Fall 11 | Rosa Marti Fall 20 | Samuel Strahm Fall 12 | Fritz Jaussi Fall 16 | Ernst Wölfli Fall 14 | Fritz Wyss Fall 23 | Marie Ösch Fall 17 | Sophie Dubach Fall 21 | Fritz Gygax Fall 13 | Fritz Leisi Fall 18 | Jakob Grossen Fall 26 | Ernst Bürki Fall 25 |
|---|---|---|---|---|---|---|---|---|---|---|---|---|---|---|---|---|---|---|---|---|---|---|---|
| [1])Schädel: sagittaler Durchmesser (Stirn) | 18.5 | 18.9 | 18.5 | 17.7 | 17.5 | 17.8 | 18.5 | 18.4 | 17.6 | 19.1 | 17.7 | 17.2 | 17.4 | 18.1 | 18.1 | 18.9 | 18.7 | 17.6 | 17.5 | 17.6 | 18.5 | 19.9 | 17.0 |
| [2])Schädel: sagittaler Durchmesser (Nasenwurzel) | 18.1 | 18.3 | 17.5 | 17.5 | 17.4 | 17.8 | 18.3 | 18.3 | 17.5 | 18.6 | 17.6 | 17.2 | 17.1 | 17.6 | 17.8 | 18.5 | 18.6 | 17.2 | 17.8 | 17.5 | 18.0 | 19.3 | 17.0 |
| Schädel: frontaler Durchmesser (Tragus) | 11.8 | 12.2 | 13.3 | 12.4 | 10.8 | 12.6 | 12.7 | 12.0 | 11.5 | 13.2 | 11.4 | 12.1 | 12.2 | 12.0 | 12.1 | 11.8 | 12.2 | 12.9 | 11.9 | 11.4 | 11.9 | 13.5 | 13.8 |
| Schädel: Breite (Jochbogen) | 13.0 | 12.5 | 12.6 | 11.6 | 10.5 | 12.5 | 12.7 | 11.7 | 10.6 | 12.0 | 11.3 | 11.7 | 12.1 | 12.2 | 12.7 | 12.0 | 12.0 | 12.6 | 12.3 | 12.1 | 12.5 | 13.9 | 13.7 |
| „ „ (äusserer Orbitalrand) | 9.9 | 10.7 | 9.9 | 10.4 | 8.9 | 9.8 | 10.2 | 9.3 | 10.8 | 9.9 | 10.1 | 10.2 | 10.4 | 10.7 | 11.2 | 9.7 | 9.9 | 10.5 | 10.1 | 10.2 | 10.5 | 11.1 | 9.9 |
| Entfernung d. äusseren Augenwinkel | 8.6 | 8.8 | 9.4 | 9.3 | 8.2 | 8.5 | 8.6 | 8.3 | 8.7 | 9.2 | 8.6 | 8.8 | 8.6 | 8.9 | 9.0 | 8.4 | 8.5 | 9.1 | 9.5 | 9.1 | 9.4 | 10.6 | 9.7 |
| „ „ inneren Augenwinkel | 3.7 | 3.6 | 3.6 | 3.4 | 3.1 | 3.0 | 3.3 | 3.1 | 2.8 | 3.5 | 3.2 | 3.2 | 3.5 | 3.4 | 3.2 | 3.3 | 3.7 | 3.5 | 3.1 | 3.8 | 3.4 | 4.0 | 3.9 |
| „ der unteren Winkel der Jochbeine | 10.8 | 11.3 | 12.8 | 11.5 | 10.3 | 9.2 | 8.2 | 9.1 | 8.9 | 9.5 | 9.4 | 10.7 | 10.6 | 11.0 | 11.6 | 9.3 | 9.8 | 10.3 | 11.1 | 9.8 | 10.7 | 10.8 | 10.3 |
| [3])Schädel: sagittaler Umfang | 35.5 | 35.0 | 34.0 | 34.0 | 31.0 | 34.0 | 35.0 | 33.0 | 33.5 | 35.0 | 32.0 | 32.0 | 35.0 | 33.5 | 33.5 | 36.0 | 36.0 | 35.0 | 35.0 | 34.0 | 35.0 | 35.0 | 33.0 |
| [4]) „ horizontaler „ | 45.0 | 53.0 | 52.0 | 52.0 | 49.5 | 53.0 | 55.2 | 52.7 | 51.5 | 55.0 | 49.0 | 52.0 | 52.0 | 52.0 | 52.5 | 53.0 | 53.0 | 52.5 | 53.5 | 52.5 | 52.5 | 56.5 | 51.0 |
| [5]) „ frontaler „ | 35.5 | 34.0 | 37.0 | 33.0 | 31.0 | 35.0 | 35.0 | 32.8 | 32.5 | 33.0 | 31.0 | 35.0 | 33.5 | 33.5 | 33.0 | 30.5 | 31.0 | 34.0 | 36.5 | 35.0 | 33.0 | 36.0 | 33.5 |
| [6]) „ Höhe | 12.1 | 12.3 | 12.7 | 13.0 | 10.5 | 13.5 | 12.7 | 12.5 | 11.7 | 13.0 | 12.2 | 12.5 | 12.7 | 13.0 | 12.7 | 12.0 | 11.5 | 11.7 | 13.0 | 12.2 | 12.5 | 14.0 | 12.0 |
| Nase: grösste Breite (unten) | 3.8 | 3.8 | 3.3 | 3.4 | 3.1 | 3.0 | 3.0 | 2.8 | 3.1 | 3.2 | 3.0 | 3.2 | 3.5 | 3.6 | 2.9 | 2.8 | 3.2 | 3.4 | 3.1 | 2.9 | 3.1 | 4.3 | 3.9 |
| [7]) „ Länge | 4.0 | 4.5 | 3.8 | 3.3 | 3.4 | 3.6 | 4.0 | 3.0 | 4.3 | 4.0 | 2.9 | 3.8 | 3.3 | 4.3 | 4.0 | 4.2 | 3.5 | 3.6 | 4.3 | 3.7 | 3.6 | 4.0 | 3.7 |
| Kinnspitze bis unterer Rand der Unterlippe | 4.5 | 4.0 | 4.0 | 2.8 | 3.0 | 3.0 | 3.3 | 3.0 | 3.5 | 3.1 | 3.1 | 3.3 | 3.6 | 3.2 | 3.5 | 2.8 | 3.8 | 3.7 | 3.9 | 3.2 | 3.0 | 3.6 | 4.0 |
| Septum narium bis oberer Rand der Oberlippe | 1.8 | 1.7 | 1.4 | 1.3 | 1.2 | 1.3 | 1.3 | 1.2 | 1.1 | 1.6 | 1.6 | 1.5 | 1.6 | 1.9 | 1.5 | 1.3 | 1.8 | 1.5 | 1.5 | 1.5 | 1.5 | 1.4 | 1.7 |
| Körperlänge | 119.5 | 144.0 | 121.0 | 102.8 | 93.3 | 122.3 | 139.4 | 118.8 | 141.8 | 132.2 | 101.3 | 102.5 | 132.3 | 126.5 | 122.8 | 119.0 | 117.8 | 104.9 | 125.8 | 114.0 | 122.0 | 151.5 | 134.0 |
| Armlänge (Akromion — Spitze des Mittelfingers) | 51.0 | 63.5 | 47.5 | 44.0 | 39.0 | 51.0 | 59.0 | 51.0 | 62.4 | 57.0 | 44.0 | 41.0 | 55.0 | 52.0 | 49.0 | 50.0 | 50.0 | 47.0 | 53.0 | 48.0 | 50.0 | 65.0 | 54.0 |
| Handbreite (am Ansatz des Mittelfingers) | 6.2 | 6.9 | 5.7 | 5.8 | 5.3 | 6.1 | 6.8 | 5.9 | 6.8 | 6.2 | 5.6 | 5.7 | 6.7 | 7.5 | 6.6 | 6.6 | 6.5 | 6.4 | 6.3 | 5.9 | 6.5 | 9.0 | 7.5 |
| [8])Länge des Mittelfingers | 7.5 | 8.9 | 6.9 | 6.8 | 5.9 | 6.6 | 8.0 | 6.6 | 8.7 | 7.5 | 6.4 | 6.7 | 8.2 | 8.1 | 7.7 | 8.3 | 8.2 | 7.1 | 7.2 | 7.1 | 7.4 | 9.4 | 8.7 |
| [8]) „ „ Daumens | 4.0 | 4.8 | 4.2 | 4.1 | 3.8 | 4.5 | 4.6 | 4.5 | 4.7 | 4.5 | 3.8 | 3.9 | 3.4 | 3.4 | 4.9 | 4.6 | 4.8 | 4.1 | 3.8 | 4.8 | 5.5 | 6.0 | 4.7 |

[1]) Mittellinie, 1 cm über arcus superciliaris zum vorstehendsten Punkt des Occiput. [2]) Nasenwurzel bis Protuberantia occipitalis externa. [3]) Mittellinie, tiefster Punkt der Nasenwurzel zum vorstehendsten Punkt des Occiput. [4]) Über Glabella und vorstehendsten Punkt des Occiput. [5]) Je vom oberen Ende des Tragus. [6]) Vertikalabstand zwischen Gehörgang und Scheitel. [7]) Einspringende Kante ossis frontis zur Nasenspitze (Luftlinie). [8]) Gelenkspalte bis Fingerspitze.

1. Mit Zurückbleiben der Verknöcherung. Fälle 13, 14, 22, 23.
2. Mit normaler Verknöcherung. Fälle 12, 18, 20. Hierher gehört auch Fall 6, welcher in jeder Beziehung vollständig normal ist und nur als Angehöriger einer fast ganz kretinistischen Familie untersucht wurde.

Es springt gleich in die Augen, dass die Kretinen mit normaler Verknöcherung dem Alter von 23 Jahren an aufwärts angehören, dass somit alle Kretinen in oder dicht über der Wachstumsperiode in der Ossification zurückgeblieben sind.

Hier schliesst sich auch der von Hofmeister publizierte Fall[1]) eines 4jährigen Kindes an.

**Mayer, Martha.** 4 Jahr. 74 cm. Kretinistischer Habitus, Makroglossa, Myxödem, idiotisch. Schilddrüse nicht zu fühlen. Grosse und kleine Fontanelle offen, ebenso Kranznaht und Stirnnaht. Aus den genauen, auf das ganze Skelett ausgedehnten, mit Hilfe der Röntgenstrahlen ermittelten Angaben, greife ich nur die von der Norm abweichenden Befunde von Hand, Ellbogen, Knie und Fuss heraus.

Hand und Ellbogen: Es fehlen die Knochenkerne im Capitulum Humeri, Triquetrum und den Epiphysen der Metacarpalia und Phalangen. Die Kerne in der untern Radiusepiphyse, im Capitatum und Hamatum sind zu klein. Das Bild entspricht dem Alter von unter zwei Jahren.

Knie und Fuss. Es fehlen die Knochenkerne in der untern Epiphyse der Fibula, an den Metatarsalien und Phalangen; die vorhandenen Kerne (Femur unten, Tibia oben und unten) sind jedenfalls zu klein.

Das Ganze entspricht ebenfalls dem Alter zwischen 1 und 2 Jahren.

Im Anschluss an diesen Fall entwickelt Hofmeister die Streitfrage über das Knochenwachstum bei Kretinen und weist auf die grosse Bedeutung hin, welche die Röntgenstrahlen in dieser Frage gewinnen werden.

Blicken wir uns weiter in der Litteratur um, so finden wir eine ganze Anzahl von Skeletten mit verzögerter Verknöcherung, die mit mehr oder weniger Berechtigung bald dem Kretinismus zugewiesen, bald von demselben abgetrennt worden sind.

Die bekanntesten derselben sind: Fünf Fälle von Langhans, zwei von Bircher, je einer von Klebs und Langhans, Marchand, Hanau, Recklinghausen, Zagorski, Dolega, Krauss, Ziegler, Bernard, Schauta, Paltauf, His, Schaaffhausen, die letzteren geordnet nach dem Alter der betreffenden Individuen.

Von den meisten dieser Fälle sind nur spärliche Angaben vorhanden. Diejenigen Punkte, welche hier besonders in Betracht fallen, sind in den Tabellen IV und V, sowie in den Schlussbemerkungen enthalten.

Um die Übersicht über alle diese Fälle aus Litteratur und eigener Beobachtung zu erleichtern, habe ich sie in Tabelle IV und V, nach dem Alter geordnet, zusammengestellt. Dabei sind alle meine Fälle weggelassen, welche normale Verknöcherung zeigen. Diejenigen unter ihnen, welche erwachsene Kretinen darstellen, interessieren uns insofern, als sie beweisen, dass die Hemmung der Ossification bei Kretinen im allgemeinen nicht so hochgradig ist, wie man nach vereinzelten früheren Befunden glaubte. Diejenigen dagegen, welche schwachsinnige Kinder ohne kretinistische Symptome repräsentieren, haben hier weiter keine Bedeutung.

Tabelle IV enthält die Individuen mit den charakteristischen Merkmalen des Kretinismus in körperlicher und geistiger Beziehung. Von der Familie Nilli, deren ältere Kinder eine deutliche kretinistische Physiognomie aufweisen, habe ich allerdings auch die jüngeren Kinder als Kretinen angenommen, insofern sie erheblich in der geistigen und körperlichen Entwickelung zurückgeblieben sind, ohne dass sie typische kretinistische Merkmale zeigen, weil in den früheren Lebensjahren der kretinistische Typus meist wenig hervortritt, wie schon Maffei beobachtet hat und weil die Zugehörigkeit zu dieser Familie wohl genügt, um als Ursache der Entwickelungshemmung den Kretinismus erkennen zu lassen.

[1]) Fortschritte a. d. Geb. d. Röntgenstr. Heft 1, p. 4. 1897.

Tabelle IV. **Kretinen und Kretinoide mit verzögerter Verknöcherung aus Litteratur und eigener Beobachtung.**

| Nr. | Autor | Name u. Geschlecht | Alter | Körperlänge | Grad des Kretinismus körperlich | Grad des Kretinismus geistig | Befund am Skelett (bei den Fällen eig. Beob. Alter, welches dem Handskelett entspricht) |
|---|---|---|---|---|---|---|---|
| 1 | Langhans | männl. Kind | 14 Monate | | hochgradig | | wie neugeboren. |
| 2 | Hofmeister | Mayer, Martha | 4 Jahre | | hochgradig | | „ 1—2jährig. |
| 3 | eig. Beob. | Nilli, Werner | 7 J. | 102 | mittler | | „ 4jährig. |
| 4 | „ „ | König, Rosa | 7 J. 4 M. | 102 | mittler | | „ 4—6jährig. |
| 5 | „ „ | Nilli, Martha | 8 J. 2 M. | 93 | hochgradig | | „ 3—4jährig. |
| 6 | „ „ | Nilli, Margrit | 9 J. 4 M. | 118 | mittler | | „ 7—9jährig (Phalangen wie 5—6jährig). |
| 7 | „ „ | Nilli, Bertha | 10 J. 10 M. | 101 | hochgradig | | „ 5jährig (Phalangen wie 2—3jährig, Ulna wie 7jährig). |
| 8 | „ „ | Nilli, Ernst | 11 J. 10 M. | 122 | hochgradig | fast normal | „ 7—9jährig (Phalangen wie 5—6jährig). |
| 9 | Kocher (nicht publ.) | Reif, Margrit | 12 J. | | Kretinoid | | „ 6—7jährig. |
| 10 | eig. Beob. | Jaussi, Fritz | 12 J. 1 M. | 122 | mittler | | „ 9—10jährig (Phalangen wie 5—6jährig). |
| 11 | „ „ | Ösch, Marie | 12 J. 7 M. | 105 | hochgradig | mittler | „ 7—9jährig (Phalangen wie 4—5jährig). |
| 12 | „ „ | Schori, Emma | 13 J. 4 M. | 121 | hochgradig | | „ 6—8jährig. |
| 13 | Kocher (nicht publ.) | Kohli, männl. | 15 J. | | Kretinoid | | „ unter 10jährig (Kniegelenk). |
| 14 | eig. Beob. | Schori, Luise | 15 J. | 132 | mittler | | „ 13jährig. |
| 15 | „ „ | Dubach, Sophie | 15 J. 4 M. | 126 | mittler | | „ 7—9jährig (Phalangen wie 5—6jährig). |
| 16 | „ „ | Schori, Fritz | 16 J. 4 M. | 119 | hochgradig | fast normal | „ 9—10jährig. |
| 17a | „ „ | Schori, Rosa | 18 J. | 144 | mittler | | „ 14jährig. |
| 17b | „ „ | Schori, Rosa | 18 J. 9 M. | | mittler | | „ 14—15jährig. |
| 18 | Kocher (nicht publ.) | Bucher, Joseph | 20 J. | | Kretin | | „ 14—16jährig. |
| 19 | Klebs u. Langhans | männl. Schädel | 24 J. | | Kretin | | Synchondrosis spheno-occipitalis u. Knorpelfugen zwischen Corpus ossis Occipit. und partes laterales und zwischen diesen und der Schuppe erhalten, schwinden normal vor dem 4. Jahre. |
| 20 | Bircher | männl. | 24 J. | | Kretin | | Epiphysenscheibe im Caput Femoris erhalten, wie unter 22 Jahren. |
| 21 | Langhans | Santschi, männl. | 26 J. | 145 | Kretin | | Synchondr. spheno-occip. vollständig, einige Epiphysenscheiben partiell erhalten. |
| 22 | „ | Graber, weibl. | 27 J. | 148 | Kretinoid | | Synchondr. spheno-occip. vollständig und einige kleine Reste von Epiphysenscheiben erhalten. |
| 23 | eig. Beob. | Grossen, Jakob | 29 J. | 151 | hochgradig | | An den Fingern einige Epiphysenscheiben erhalten wie unter 20 Jahren. |
| 24 | Langhans | Klay, weibl. | 32 J. | 138 | Kretine | | Knorpel auf der Crista ossis Ilei erhalten. |
| 25 | „ | Ruch, weibl. | 45 J. | 130 | Kretine | | Knorpelreste in der Epiphysenscheibe des Caput Femoris erhalten. |
| 26 | Marchand | männl. | über 40 J. | | Kretin | | Synchondrosen und Epiphysenknorpel teilweise erhalten. |

Tabelle V.

**Verzögerte Verknöcherung aus Litteratur und eigener Beobachtung von Zwergen, Idioten und zweifelhaften Fällen.**

| Nr. | Autor | Name u. Geschlecht | Alter | Grösse | Allgemeiner Habitus körperlich | Allgemeiner Habitus geistig | Schilddrüse | Heimat | Befund am Skelett |
|---|---|---|---|---|---|---|---|---|---|
| 1 | eig. Beob. | Gygax, Fritz | 10 J. | 114 | klein | schwachsinnig | normal | Bern | Hand wie höchstens 3jährig. |
| 2 | „ „ | Wölfli, Ernst | 11 J. | 119 | „ | „ | Struma nodosa | „ | Hand wie 9—10jährig (Phalangen 5—6jährig). |
| 3 | Hanau | weibl. | 16 J. | | wie 2jährig | idiotisch | — | — | Alle Epiphysen ganz oder fast ganz knorpelig. |
| 4 | eig. Beob. | Wanzenried, männl. | 16J.9M. | 142 | gut entwickelt | Idiot | hyperplastisch | Bern | Hand wie 14jährig. |
| 5 | „ „ | Wyss, Fritz | 17 J. | 117.8 | klein | schwachsinnig | Struma nodosa | „ | Hand wie 10—11jährig. |
| 6 | Recklinghausen | männl. | 18 J. | 95 | klein | normal | normal | Taunus | Synchondrosis spheno-occip. und alle Epiphysenknorpel erhalten. |
| 7 | Bircher | männl. | 18 J. | 87 | wie 1—2jährig | idiotisch | — | — | Alle Synchondrosen und Epiphysenknorpel erhalten. |
| 8 | Zagorski | weibl. | 25 J. | 139 | unentwickelt | | — | St. Gallen | Synchondrosen des Beckens und Kreuzbeins erhalten. |
| 9 | Dolega | männl. | 28 J. | 85 | klein | idiotisch | kleine Reste | Leipzig | Epiphysen ganz knorpelig, nur im Femur Knochenkerne. |
| 10 | Krauss | — | 29 J. | 120 | unentwickelt | | — | Freiburg | Epiphysenscheiben zum Teil erhalten. |
| 11 | Ziegler | weibl. | 31 J. | 118 | Kretine | | — | „ | Epiphysenscheiben erhalten. |
| 12 | Bernard | weibl. | 32 J. | — | Kretine | | fehlt | Würzburg | Synchondr. spheno-occip. erhalten. |
| 13 | Schauta | weibl. | 37 J. | 107 | — | — | — | Böhmen | Synchondrosen und Epiphysen des Beckens knorpelig. |
| 14 | Paltauf | männl. | 49 J. | 112.5 | klein | normal | sehr klein, blass | Galizien | Fast alle Synchondrosen und Epiphysenscheiben erhalten. |
| 15 | His | männl. | 58 J. | 120 | Kretin | | sehr klein | Nähe von Basel | Epiphysenscheiben an Ellbogen, Knie und Femurkopf ganz oder teilweise erhalten. |
| 16 | Schaaffhausen | männl. | 61 J. | 94 | klein | normal | — | Koblenz | Fast alle Synchondr. und Epiphysenscheiben erhalten. |

Ferner habe ich einige Fälle dazu gerechnet, welche körperlich den kretinistischen Habitus darbieten aber geistig völlig oder nahezu normal entwickelt sind. Diese Individuen stammen aus einer Gegend, in der Kropf und Kretinismus endemisch ist, zum Teil sogar aus Familien, in denen typische Kretinen vorkommen, Umstände, die uns berechtigen, dieselben als Kretinoide im Sinne von Langhans zu betrachten. Langhans hat schon in einem Fall von Kretinoid nachgewiesen, dass sich hier die gleichen Störungen im Knochenwachstum finden, wie beim eigentlichen Kretinismus; auch die Verhältnisse der Schilddrüse sind nach Untersuchungen von Dr. Coulon dieselben, wie beim Kretinismns. Zu diesen Kretinoiden gehören auf Tab. IV Nr. 8 (11jährig), 16 (16jährig), 17 (18jährig), 22 (27jährig). Dazu könnten etwa noch Fall 4 und 10 gestellt werden (7 resp. 12jährig), bei denen indessen der Gegensatz zwischen geistiger und körperlicher Degeneration nicht so scharf ausgesprochen ist.

Tabelle V enthält, ebenfalls nach dem Alter geordnet, diejenigen Fälle aus der Litteratur, deren Stellung zur Zeit etwas zweifelhaft erscheint, sowie meine Fälle der Gruppe II 1, Nicht-Kretinen mit Hemmung der Ossification.

Überblicken wir dieses Material, so gestattet uns dasselbe schon jetzt ein Urteil zu fällen über die Art und den Grad der Wachstumstörung des Skelettes der Kretinen. Die früheren Beobachtungen bezogen sich wesentlich auf erwachsene Individuen. Vor dem Abschluss der Wachstumsperiode sind anatomisch bis jetzt nur vier Individuen untersucht, ein 14monatlicher Kretin von Langhans, ein 16jähriges Individuum von Hanau, zwei 18jährige Individuen von Recklinghausen und Bircher. Dazu käme noch das 4jährige Kind, das Hofmeister mit Röntgenstrahlen untersucht hat. Von diesen habe ich nur die Fälle von Langhans und Hofmeister in Tabelle IV aufgenommen, auf die übrigen werde ich später zurück kommen. Meine Untersuchungen beziehen sich nun, wie schon bemerkt, wesentlich auf Individuen aus der Wachstumsperiode.

Aus diesem gesamten Material lassen sich folgende Schlüsse ziehen:

1) Bei allen beobachteten Kretinen und Kretinoiden von den verschiedensten Altern und Graden ist nirgends eine Andeutung von vorzeitiger Verknöcherung zu bemerken, weder von vorzeitigem Auftreten von Knochenkernen noch von frühzeitiger Synostose.

2) Alle Individuen, die nach Herkunft und körperlichem und geistigem Befund zweifellos als Kretinen oder Kretinoide zu betrachten sind und die noch im Entwickelungsalter oder wenige Jahre darüber stehen, zeigen eine Hemmung in der Verknöcherung des knorpeligen Skelettes, die sich in späterem Auftreten der Knochenkerne und in langsamerem Verschwinden der Epiphysenfugen äussert.

3) Der Unterschied in der Ossification gegenüber der Norm beträgt in der Regel nur wenige Jahre, wenigstens für die makroskopische Untersuchung und die noch gröbere Methode der Röntgenstrahlen; es ist somit nur ausnahmsweise nach 25 Jahren noch ein abnormer Befund zu erwarten.

4) Die verlangsamte Ossification zeigt sich an den Handknochen, von denen ich die grösste Beobachtungsreihe besitze, in folgender Weise: a) Sie geht im Allgemeinen der normalen Ossification parallel d. h. die Knochenkerne erscheinen und synostosieren in derselben Reihenfolge wie beim Gesunden. b) Sie entspricht ungefähr der Hemmung des Längenwachstums des Individuums d. h. der Zustand der Verknöcherung entspricht annähernd dem gleichen Altersjahr wie die Körperlänge innerhalb der Wachstumsperiode, mit anderen Worten, die Knochen entsprechen in ihrer Entwickelung den Knochen des normalen Kindes von gleicher Länge. Dieser letzte Satz ist das Ergebnis von ausschliesslicher Vergleichung von Röntgogrammen. Wie ich schon in der Einleitung hervorhob, habe ich eine grosse Zahl von solchen Röntgogrammen normaler Kinder mit den von mir gewonnenen Röntgogrammen kretinistischer und kretinoider Kinder

vergleichen können. Freilich ist dabei zu berücksichtigen, dass Kinder vom gleichen Alter in ihrer Grösse nicht selten ziemlich stark differieren und es wäre daher möglich, dass bei weiterer Ausdehnung eines normalen Beobachtungsmaterials dieser Satz einige Einschränkung erfahren könnte, namentlich wäre es zur festen Begründung gerade dieses Satzes sehr wünschenswert, dass in nicht kretinistischer Gegend die Untersuchung des wachsenden Skelettes beim Gesunden mit Hilfe der Röntgenstrahlen in ausgedehntem Maasse vorgenommen würde. Auch schon die vorliegenden Beobachtungen zeigen gewisse Abweichungen von diesem Satze. So sehen wir, dass an dem Handskelett die Knochenkerne in den Epiphysen der Phalangen auffallend häufig relativ später auftreten und ebenso auch später mit der Diaphyse verwachsen als man nach dem Zustand der übrigen Handknochen erwarten sollte. Es scheint mir, dass diese Hemmung überhaupt bei den Extremitätenknochen nach dem distalen Ende hin zunimmt.

Ich muss bemerken, dass die Vergleichung mit normalen Individuen hinsichtlich der Körperlänge nicht auf ganz exakter Grundlage beruht, weil bei den normalen Röntgogrammen, die ich vergleichen konnte, nur das Alter, nicht aber die Körperlänge angegeben war. Der letzte Satz, den ich oben ausgesprochen, beruht nur auf dem allgemeinen Eindruck, den ich bei Vergleichung mit normalwüchsigen Individuen erhalten habe.

Die in Vierordt enthaltenen Tabellen auf S. 7 und 17, 2. Aufl. 1893 sind, wie mir scheint, auch nicht mit Sicherheit zu verwerten, da sie in ihren Zahlen nicht unerheblich voneinander abweichen, wenigstens sind die Zahlen Liharziks durchschnittlich bedeutend höher als die von Bowditch, Key, Erismann, Geissler und Uhlitzsch.

Es bleibt mir übrig, die Fälle der Tabelle V noch kurz in ihrer Beziehung zum Kretinismus zu besprechen. In erster Linie habe ich jene Fälle zu erwähnen die von den bisher besprochenen Kretinenskeletten sich wesentlich unterscheiden durch die ausserordentlich hochgradige Verspätung der Verknöcherung. Hierher gehören folgende Fälle:

1) 16jähriges Individuum (Hanau) Epiphysen ganz oder fast ganz knorpelig. Länge des Femur entsprechend einem 2jährigen Kinde.

2) 18jährig (Bircher) 87 cm Körperlänge. Persistenz sämtlicher Synchondrosen und Epiphysenknorpel.

3) 18jährig (Recklinghausen) Körperlänge 95 cm. Alle Epiphysenknorpel erhalten.

4) 28jährig (Dolega) Epiphysen der langen Röhrenknochen ganz knorpelig, nur im Caput und Trochanter major und minor Femoris kleine Knochenkerne und in der unteren Epiphyse des Femur ein grösserer Knochenkern. Körperlänge 85 cm.

5) 31jährig (Ziegler) Körperlänge 118 cm. Alle Epiphysenscheiben erhalten.

6) 49jährig (Paltauf) Körperlänge 112,5 cm. An den langen Röhrenknochen die Epiphysenscheiben fast überall erhalten.

7) 58jährig (His) Körperlänge 120 cm. Epiphysen der Extremitätenknochen nur an Hand, Fuss und oberem Humerusende mit den Diaphysen verwachsen, im übrigen Epiphysenscheiben noch erhalten oder in beginnender Synostose.

8) 61jährig (Schaaffhausen) Körperlänge 94 cm. Fast alle Epiphysen noch nicht mit den Diaphysen verwachsen, viele lassen sich noch leicht von denselben ablösen.

Alle diese Fälle zeichnen sich, abgesehen von der verspäteten Verknöcherung der Epiphysenscheiben, noch durch auffallend geringe Körpergrösse aus. Sie stellen also den höchsten Grad jener abnormen Entwickelung des Skelettes dar, welche wir bei den Kretinen und Kretinoiden kennen gelernt haben.

Sind dieselben nun ohne weiteres als Kretinen zu bezeichnen oder sollen wir sie von denselben absondern und zu den Zwergen stellen? Jede dieser Ansichten fand Anhänger. Paltauf stellt sie zu den Zwergen, ebenso Schaaffhausen und Bircher, der einen dieser Fälle während des Lebens für einen Kretin hielt und erst durch das Sektionsresultat bewogen wurde, ihn zu den Zwergen zu stellen, da nach seiner Ansicht die Skelette der Kretinen sich durch frühzeitige Synostose von den Skeletten der Zwerge unterscheiden. His und Dolega

dagegen bezeichnen ihre Fälle als Kretinen, obgleich letzterer hervorhebt, dass das betreffende Individuum in Leipzig geboren und aufgewachsen ist, also in einer nicht kretinistischen Gegend. Auch Langhans hat den Fall von Hanau als Kretinen angesehen und das auffallende Zurückbleiben des Knochenwachstums darauf zurückzuführen gesucht, dass die Folgen, welche durch mangelhafte Ausbildung der Schilddrüse bedingt sind, im Laufe der Entwickelungsjahre sich häufen. Dies kann nun nach den Ergebnissen meiner Untersuchungen nicht als allgemein gültig angesehen werden, wie im Vorhergehenden dargelegt ist. Damit, dass ich diese Fälle in einer besonderen Gruppe vereinige, will ich durchaus nicht sagen, dass sie von den Kretinen zu trennen sind. Um diese Frage mit Sicherheit zu entscheiden, ist das vorhandene Material zu klein und zum Teil zu unvollständig beobachtet. Die Schilddrüse wird von Paltauf und His als sehr klein geschildert, Dolega fand nur kleine Reste derselben, Recklinghausen findet sie normal, bei den andern Autoren fehlen Angaben über die Schilddrüse. Der kretinistische Ausdruck des Gesichts wird speziell nur von His hervorgehoben.

Wie mir scheint, ist es zur Zeit unmöglich, diese Frage ausführlich zu erörtern, mit Rücksicht auf die geringe Zahl der vorliegenden Beobachtungen, und es ist zu hoffen, dass durch weitere Ausdehnung der Untersuchung mit Röntgenstrahlen in den nächsten Jahren eine breitere Basis von Beobachtungen geschaffen werde. Nur das möchte ich hervorheben, dass eine scharfe Grenze zwischen Kretinen und Zwergen, wie sie Paltauf formuliert, infolge der Untersuchungen von Langhans und mir nicht existiert. In zweiter Linie weise ich auf jene an wirklichen Kretinen gemachte Beobachtungen hin, dass manchmal auch bei ihnen die Synostose gewisser Knorpelfugen nicht bloss um einige Jahre, sondern um mehrere Jahrzehnte verspätet sein kann. Ich erwähne hier den von Klebs und Langhans beschriebenen Schädel der Berner Sammlung (Nr. 19 Tab. IV) der einem 24jährigen Kretinen angehört und nicht bloss die Synchondrosis spheno-occipitalis sondern auch die Knorpelfuge zwischen corpus ossis occipitalis und partes laterales wie zwischen den letzteren und der Schuppe besitzt. Diese beiden letzteren schwinden normal im ersten bis zweiten beziehungsweise im zweiten bis vierten Lebensjahr.

Ich erinnere ferner an den Fall Ruch von Langhans (Nr. 25 Tab. IV) 45jährig, welcher noch im Femurkopf kleine aber deutliche Knorpelreste enthielt. Das sind Thatsachen, welche eine Verbindungsbrücke bilden zwischen der grossen Mehrzahl der Kretinen, die ich als eigentliche Kretinen bezeichnete und dieser kleinen Gruppe von hochgradiger Verspätung der Ossification. Was schliesslich die von mir beobachteten Fälle anbelangt, welche ich in Tabelle V eingereiht habe, so zeigen diese jugendlichen Individuen im Alter von 10—17 Jahren, alle männlichen Geschlechts, folgende gemeinsame Eigenschaften. In geistiger Beziehung ist eines derselben durchaus idiotisch (Nr. 4), nicht schulfähig trotz seiner 16 Jahre, die drei anderen sind nur schwachsinnig, zwei derselben werden in einer Anstalt für schwachsinnige Kinder erzogen, das dritte besucht eine Specialklasse für Schwachbegabte der öffentlichen Schule. Körperlich ist das idiotische Individuum am besten entwickelt, die drei andern dagegen sind im Längenwachstum zurückgeblieben, namentlich gilt dies von dem 17jährigen (Tab. V Nr. 5), der mit seinen 117 cm Körperlänge und seiner ganzen äusseren Erscheinung den Eindruck eines höchstens 10jährigen Knaben macht. (Fritz Wyss, Fig. 5, Fall 23.) Die Physiognomie bietet bei keinem derselben deutliche Zeichen des Kretinismus dar, die bei dem 16 und 17jährigen jedenfalls stärker ausgesprochen sein müssten. Der Gesichtsausdruck entspricht nur ihren geringen geistigen Fähigkeiten aber Einziehung der Nasenwurzel, breite Nase, dicke Lippen, dicke faltige Gesichtshaut u. s. w. zeigen sie nicht. Ich kann diese Kinder also nur als mehr oder weniger in der geistigen und körperlichen Entwickelung zurückgebliebene Individuen bezeichnen, jedoch ohne kretinistischen Habitus. Ich möchte sie daher nicht zu den Kretinen stellen. Damit stimmt auch, dass die Schildrüsse bei einem normal, bei einem anderen hyperplastisch ist, bei den zwei anderen enthält sie Knoten von geringer Grösse, erst bei Betastung bemerkbar. Auch bei diesen Individuen ist das Skelett in der

Verknöcherung zurückgeblieben, zum Teil sogar hochgradig, sodass das Handskelett des zehnjährigen die Verhältnisse des dritten Jahres darbietet, die Hand des 17jährigen die des 10. bis 11. Lebensjahres. Diese geringe Zahl von Beobachtungen eignete sich natürlich noch nicht zu bestimmten weiteren Schlüssen, aber sie dürften doch immerhin eine starke Anregung darbieten, die geistig schwach entwickelten Kinder noch in grösserer Ausdehnung auf ihre körperlichen Verhältnisse hin zu untersuchen und namentlich auch bei schwachsinnigen Kindern, die aus nicht kretinistischen Gegenden stammen, die Verknöcherung des Skelettes mit Hilfe der Röntgenstrahlen zu studieren. Dadurch würde die Frage klar gelegt, ob dieses Krankheitsbild, bestehend aus Schwachsinn, Kleinwuchs und entsprechender Hemmung der Verknöcherung, ohne andere kretinistische Symptome, immer auf die Einwirkung des Kropfgiftes zurückzuführen ist oder ob auch andere Schädlichkeiten demselben zugrunde liegen können.

Zwar steht nach statistischen Zusammenstellungen von Dr. Ganguillet in Burgdorf fest, dass der Schwachsinn bei Kindern in den vom Kretinismus betroffenen Gegenden ungleich häufiger ist als anderswo. Aber es wäre doch möglich, dass auch andere Ursachen als das endemische Kropfgift, wie schlechte hygienische Verhältnisse, hereditäre Belastung körperlicher oder geistiger Natur, Alkoholismus der Eltern u. s. w., ähnliche Krankheitszustände hervorbrächten.

Sollte sich diese Vermutung durch die oben angedeuteten Untersuchungen bestätigen, wäre also diese Verzögerung der Verknöcherung kein charakteristisches Merkmal für Kretinismus, dann hätte sich die Hoffnung nicht im gewünschten Umfange erfüllt, dass die Röntgenstrahlen auch auf dem Gebiete des Kretinismus eine eminente, praktische Bedeutung gewinnen werden. Sie würden nämlich im anderen Falle im Kindesalter und in leichteren Graden eine sichere Diagnose ermöglichen, also gerade in denjenigen Fällen, wo die übrigen diagnostischen Hilfsmittel nicht ausreichen und wo zugleich eine rationelle Therapie die besten Erfolge erzielen würde. Immerhin bleibt der Röntgenschen Untersuchungsmethode der grosse Vorteil gewahrt, in zweifelhaften Fällen die Erfolge oder Misserfolge der spezifischen Therapie objektiv festzustellen und damit nachträglich die Diagnose zu sichern.

Ich habe noch zu dem Kapitel der eigentlichen Kretinen einen Nachtrag zu geben. Bekanntlich wird auch die Form der Knochen der Kretinen in verschiedener Weise geschildert. Nach Klebs haben sie ein abnorm starkes Dickenwachstum, welches ihnen in Verbindung mit Zurückbleiben des Längenwachstums eigentümliche plumpe Formen verleiht. Auch Paltauf und Kaufmann schildern die Knochen in ähnlicher Weise. Dem gegenüber findet Langhans die ihm vorliegenden Knochen von Kretinen im Grossen und Ganzen wohl proportioniert, zum Teil sogar eher schlank als plump. Aus den vorliegenden Röntgogrammen lässt sich natürlich die Form der langen Röhrenknochen der Extremitäten nicht beurteilen, da dieselben nur zum kleinsten Teil sichtbar sind, aber die Befunde an den Handknochen, speciell an den Metacarpalia und Phalangen, stimmen vollständig mit dem überein, was Langhans an macerierten Knochen gefunden hat. Allerdings erscheinen, wenigstens bei den Erwachsenen, die Hände manchmal ausserordentlich breit und tatzenartig, aber die Knochen sind trotzdem relativ schlank, sie unterscheiden sich in ihrer Form nicht von den normalen, sie sind also nicht, wie Paltauf sagt, ein Abbild des Äusseren der Extremität. Die plumpe Form der letzteren beruht offenbar auf der Veränderung der Weichteile.

Langhans fand sehr häufig bei erwachsenen Kretinen an Stelle der Epiphysenscheibe einen Knochenbalken, welcher mehr oder weniger kontinuierlich die sonst normale Architektur der Spongiosa durchsetzt und unterbricht, während derselbe bei nicht kretinistischen älteren Individuen bei weitem nicht so deutlich ausgesprochen ist. Er führt die längere Persistenz dieses Knochenstreifens auf die mangelhafte Muskelbewegung zurück, durch welche die Ausbildung der normalen Architektur der Spongiosa hintangehalten wird. Meine Röntgogramme ergeben das gleiche Resultat, indem diese Knochenlamelle bei erwachsenen Kretinen häufig noch deutlich sichtbar ist in Form eines dunklen Streifens an

Stelle der Epiphysenscheibe, während derselbe bei Gesunden bald nach Abschluss der Wachstumsperiode verschwindet.

Von anderen abnormen Befunden wäre noch zu erwähnen eine häufig beobachtete, auffallend unscharfe Begrenzung der Knochen, besonders der Diaphysen der langen Knochen der Extremitäten im Vergleich mit Aufnahmen von Gesunden, die unter denselben Bedingungen gemacht waren. Zahlreiche Knochenbilder machen den Eindruck, als ob die Durchlässigkeit für Röntgenstrahlen nach der Peripherie hin allmählich so zunähme, dass die Grenze zwischen Knochen und Weichteilen undeutlich wird. Ferner ist die Struktur der Spongiosa oft völlig verwischt, bei Kindern z. B. an den Handwurzelknochen nur eine homogene Masse zu sehen, während gleichaltrige Gesunde eine deutliche Zeichnung aufweisen. Es ist freilich möglich, dass die Beschaffenheit der Weichteile, namentlich das Myxödem der Haut und Unterhaut bei dieser Verwischung der Zeichnung eine Rolle spielt, indem bekanntlich der Flüssigkeitsgehalt der Gewebe ihre Durchlässigkeit für Röntgenstrahlen sehr beeinflusst. Doch war bei Kindern die Haut gewöhnlich nicht pathologisch verändert, wenigstens für die äussere Untersuchung. Ich betone nochmals, dass derselbe Apparat unmittelbar vorher und nachher bei Gesunden tadellose scharfe Bilder lieferte. Diese Befunde sind jedoch zu wenig gleichmässig und die Versuchsbedingungen zu wenig genau beobachtet, als dass ich daraus bestimmte Schlüsse auf pathologische Veränderungen in der chemischen Zusammensetzung oder im anatomischen Bau der Kretinenknochen ziehen könnte.

Ich mache schliesslich noch aufmerksam auf die Angaben hinsichtlich der Entwickelung der Zähne, welche sich bei der Beschreibung der einzelnen Individuen finden. Bei den Familien Schori und Nilli wurde mir von den Müttern mitgeteilt, dass die Zähne der Kinder sich auffallend spät entwickelt hätten, doch konnten mir dieselben keine genauen Angaben machen.

Das Material, welches zu diesen Beobachtungen gedient hat, ist folgendes. Herr Professor Langhans hatte schon, bevor er mir dieses Thema zur weiteren Verfolgung vorschlug, die Kretinen, welche sich in den Armenanstalten des Kantons Bern befinden, einer Besichtigung unterworfen. Dieselben sind untergebracht für das Oberland im Schloss Utzigen, für das Mittelland in Frienisberg, für das Seeland in Worben bei Lyss. Indessen sind dies alles erwachsene Kretinen und die ersten Röntgogramme, welche Herr Professor Forster in Bern auf Wunsch von Herrn Professor Langhans von diesen anfertigte, ergaben keine Spuren von Epiphysenscheiben. Gleichwohl habe ich diese Individuen in meine Arbeit aufgenommen (Fall 27—30), weil sie gerade beweisen, dass die Verzögerung der Verknöcherung im allgemeinen nicht so hochgradig ist, wie man nach den Fällen von Langhans, Hanau, Bircher, His, Dolega hätte glauben können.

Ich habe daher nur noch die zwei jüngsten Kretinen aus der Anstalt Utzigen von 23 und 29 Jahren mit Röntgenstrahlen untersucht und nachher ausschliesslich Kretinenkinder aus Bern und nächster Umgebung, so namentlich aus der Anstalt für schwachsinnige Kinder Weissenheim, untersucht. Allen Herren, die Herrn Professor Langhans und nachher mich beim Aufsuchen dieses Materials mit grösster Bereitwilligkeit unterstützt haben, sage ich hier meinen besten Dank, den Herren Dr. Scheurer in Worb, Dr. Stähli in Schüpfen, Dr. Dick in Lyss, Dr. König in Bern, den Ärzten der Anstalten Utzigen, Frienisberg, Worben und Weissenheim.

Ebenso bin ich Herrn Dr. Kürsteiner in Bern zu grossem Dank verpflichtet, da er mir die Familien Nilli und Schori zugeführt hat.

Eine sehr wertvolle Bereicherung meines Materials erhielt ich von Herrn Professor Kocher durch gütige Uberlassung von drei Fällen aus der chirurgischen Klinik nebst den betreffenden Röntgogrammen, für die ich hier meinen besten Dank ausspreche. (Fall 15, 19, 24.)

Ferner bin ich zu grossem Dank verpflichtet den Herren Professor Forster und Dr. Schenkel, die mir ihr gesamtes, sehr reichhaltiges Material von Röntgogrammen aus dem physikalischen Institut der Hochschule und aus dem Röntgeninstitute des Inselspitals zur Verfügung stellten, behufs Untersuchung der normalen Knochenentwickelung auf Radiogrammen.

In gleicher Weise unterstützte mich Herr Professor Strasser, indem er mir Einblick verschaffte in eine Serie von Gelenkaufnahmen aus verschiedenen Altersstufen von C. Wüest in Aarau und mir zugleich bei Zusammenstellung der anatomischen Angaben behülflich war.

Meinen besonderen Dank schulde ich noch Herrn Dr. Schenkel, Vorsteher des Röntgeninstituts des Inselspitals für die grosse Bereitwilligkeit, mit der er die zahlreichen und oft sehr mühsamen Aufnahmen machte.

Die Photographie von Fritz Schori hatte mein Kollege, Herr Dr. Linser, die Güte aufzunehmen, die übrigen sind von Photograph J. Martin aufgenommen.

Endlich gereicht es mir zu einem ganz besonderen Vergnügen, nochmals meinem hochverehrten Chef, Herrn Professor Langhans, meinen verbindlichsten Dank auszusprechen, dafür, dass er mich auf dieses interessante, durch seine Arbeiten angebahnte Thema aufmerksam machte und mich bei Verfolgung desselben durch Mitteilung von Material und Litteratur und durch Anleitung mit seinem äusserst wertvollen Rat fortwährend in der liebenswürdigsten und zuvorkommendsten Weise unterstützte.

## Litteratur.

Bircher: Ergebnisse der allgem. Pathologie. 1886.
Dolega: Zieglers Beiträge. Bd. 9.
Ewald: Spezielle Pathologie u. Therapie von Nothnagel. XXII. 1.
Henle: Systemat. Anatomie.
His: Virchows Archiv. Bd. 22, p. 104.
Hofmeister: Fortschritte auf d. Gebiet d. Röntgenstr. I. 1, p. 4.
Kocher: Deutsche Zeitschrift f. Chirurgie. B. 34.
Kölliker: Entwickelungsgeschichte. 2. Aufl.
Langhans: Virchows Archiv. Bd. 149.
Maffei u. Rösch: Kretinismus. Erlangen 1844.
Marchand: Sitzungsbericht d. Gesellsch. z. Befördg. d. ges. Naturwiss. Marburg. Nr. 3. März 99. p. 58.
Paltauf: Zwergwuchs. 1891.
Rambaud et Renault: Origine et développement des os. Paris 1864.
v. Ranke: Ossification der Hand unter Röntgenbeleuchtung. Münchn. medizin. Woch. 1898. Nr. 43. p. 1365.
M. B. Schmidt: Ergebnisse der allgem. Pathologie von Lubarsch u. Ostertag. 1897. IV. 617.
L. Testut: Traité d'Anatomie humaine. Lyon 1899.
C. Toldt: Anatomischer Atlas. Wien 1896.
Quain-Hoffmann: Lehrbuch der Anatomie. 1870.
Vierordt: Daten und Tabellen. 2. Aufl. 1893.
Ziegler: Spezielle pathol. Anatomie. 8. Aufl. p. 165.

---

# Uber Moment-Röntgenaufnahmen.

Von

Prof. **H. Rieder** und Dr. phil. **Jos. Rosenthal** in München.

(Hierzu Tafel XII Fig. 1 u. 2.)

In Nummer 32 der Münch. medic. Wochenschrift des Jahres 1899 konnten wir berichten, dass es gelungen ist, Thorax-Aufnahmen — selbst bei Erwachsenen — in weniger als einer Sekunde zu machen.

Anknüpfend an diese Mitteilung möchten wir zwei derart hergestellte Bilder, die in verschiedenen Richtungen Interesse bieten, bekannt geben.

In dem einen Falle handelt es sich um einen kräftigen Mann von 27 Jahren, dem während seiner militärischen Dienstzeit in Strassburg durch Unvorsichtigkeit ein 5 mm Geschoss eines Zielgewehres in die Brust geschossen wurde. Bei früher, d. h. vor mehreren Monaten, ausgeführten Zeitaufnahmen, welche bei einer Expositionszeit von ca. 6 Minuten vor-

genommen wurden, war dieses kleine Geschoss in Rückenlage gar nicht, in Bauchlage unscharf und verzerrt zu sehen, da durch die Atmungsbewegungen die in der Lunge sitzende Kugel zu grösseren Exkursionen veranlasst wurde. Wenn man hingegen das in Fig. 1 dargestellte, in Bauchlage des Mannes aufgenommene Momentbild betrachtet, so sieht man die äusserst scharfen Kontouren des Geschosses in der Nähe des rechten Herzrandes etwas oberhalb des Zwerchfelles. Dieses Bild illustriert gleichzeitig die scharfen Grenzen der Zwerchfellskuppen und des Herzens, wie sie am Lebenden nur bei Momentaufnahmen denkbar sind, ferner — und zwar in prägnanter Schärfe — sowohl die sternalen (der Platte während der Aufnahme zunächst gelegenen) Partien der Rippen als auch die vertebralen, wie dies bisher nur bei Zeitaufnahmen von Leichen zu erreichen möglich war. Über die in den Lungen bei derartigen Momentaufnahmen besonders deutlich sichtbaren Verzweigungen wird später berichtet werden.

Das zweite Bild (Fig. 2) zeigt den Thorax eines jungen (15jährigen) Mannes, aufgenommen in Rückenlage. Hier findet sich eine Anzahl kleinerer, offenbar tuberkulöser Herde in den Lungen, die bei dem anämischen Patienten durch Perkussion und Auskultation nicht eruiert werden konnten. Das Herz ist natürlich auf dem Bilde etwas vergrössert projiziert. Auch hier treten die Kontouren der Zwerchfellskuppen, von denen die linke etwas tiefer steht als die rechte, scharf hervor.

Wenngleich die Momentaufnahmen für die röntgographische Darstellung des Thorax wegen seiner in steter Bewegung befindlichen Organe ganz besonders wichtig sind, so haben wir doch auch andere Körperteile in das Bereich unserer Untersuchung gezogen, und es gelingt in der That, unter Umständen selbst Becken-Aufnahmen in einer Sekunde oder in noch kürzerer Zeit zu machen.

Was nun die Methode der Herstellung von Momentbildern betrifft, so wurde zu denselben ein Voltohm-Apparat mit einem Induktor von 60 cm Funkenlänge, eine Voltohm-$\beta$Röhre und ein elektrolytischer Unterbrecher benutzt. Ausserdem wurde die Expositionszeit noch wesentlich verkürzt durch Verwendung von zwei Verstärkungsschirmen und eines, nur auf einer Seite mit lichtempfindlicher Emulsion belegten Films. Die Anordnung bei derartigen photographischen Aufnahmen ist folgende: Die Schichtseite des an Stelle der gewöhnlichen photographischen Platte zur Verwendung kommenden Films ist dem zu photographierenden Objekte zugekehrt und über und unter diese Filmplatte wird je ein Verstärkungsschirm (die Schichtseiten der beiden Schirme dem Film zugewendet) gelegt. Der Film[1]) mit den beiden Verstärkungsschirmen ist in dreifaches, lichtdichtes Papier gewickelt. Der Patient liegt mit der Bauch- oder Rückenseite auf der Filmplatte, oder der Film (mit den beiden Verstärkungsschirmen) wird einfach an den betreffenden Körperteil angelegt oder sonstwie in zweckmässiger Weise an demselben fixiert. Hierauf wird der Strom einen Moment geöffnet und sofort wieder geschlossen[2]), worauf die photographische Platte entwickelt und weiterbehandelt wird. Aber auch in sitzender Stellung des Patienten kann nötigenfalls eine photographische Momentaufnahme vorgenommen werden, so dass demselben Unbehaglichkeit oder Schmerzgefühl erspart bleibt — ein Umstand, der besonders bei Schwerkranken ins Gewicht fällt.

Auf die Vorzüge der Moment-Röntgenaufnahmen gegenüber Zeitaufnahmen wurde in der oben erwähnten Mitteilung der Münch. medic. Wochenschrift schon im wesentlichen hingewiesen; ein Punkt aber verdient noch besonders hervorgehoben zu werden, der dort nicht erwähnt wurde — nämlich der, dass durch die jetzt bestehende Möglichkeit, Momentaufnahmen zu machen, die früher in einzelnen Fällen zu beobachtende Dermatitis bei photographischen Aufnahmen nunmehr ausgeschlossen ist.

[1]) Wir verwendeten bisher nur Moment-Röntgen-Films von Schleussner (Frankfurt a./M.).

[2]) Dieses Öffnen und Schliessen des primären Stromes geschieht mit Hilfe eines Moment-Drehschalters, wie solcher bei elektrischen Licht- und Kraftanlagen üblich ist. Es kann damit sehr schnell ein- und ausgeschaltet werden.

# Zur Bedeutung der Röntgenstrahlen für die Erkenntnis krankhafter Veränderungen an den Gelenkknorpeln.

Von

Oberarzt Dr. **Carl Lauenstein** in Hamburg.

(Hierzu Tafel XII, Fig. 3.)

Wenngleich die Gelenkknorpel für die Röntgenstrahlen durchlässig sind, so bedingt doch der Umstand, dass sie direkt dem Knochen aufliegen resp. benachbart sind, die Möglichkeit, mit Hilfe der X-Strahlen ihre Dickenverhältnisse beurteilen zu können. Ich nehme um so eher Veranlassung, an der Hand eines beweisenden Falles, auf diese Thatsache hinzuweisen, als bisher in der Litteratur der Radiographie Mitteilungen über dieses nicht unwichtige Thema nicht vorzuliegen scheinen. Von meinem Assistenten, Herrn Dr. Sigmund Haffner höre ich freilich, dass er glaube, Herr Geh. Rat Bäumler in Freiburg habe bereits ähnliche Beobachtungen gemacht.[1])

Der hier in Frage kommende Fall ist kurz folgender:

Der 48jährige Arbeiter P. wurde am 3. Okt. a. c auf die chir. Abt. Bethesda's aufgenommen mit einem Leiden des rechten Kniegelenks. Dasselbe hat angeblich Mitte November 1893 an einem bestimmten Tage begonnen. Patient, der an diesem Tage pflügte, stiess mit dem rechten Fusse stundenlang das harte Erdreich zur Seite. Am nächsten Morgen konnte er nicht auftreten, und sein Knie war stark geschwollen. Nach einer 3wöchentlichen ärztlichen Behandlung — mit Eis, Extension und Wasserglasverband — konnte er wieder leichte Arbeit thun. Jedoch blieben immer bestimmte Beschwerden von wechselndem Charakter bestehen. Seit einem halben Jahre Verschlimmerung infolge erneuter Überanstrengung bei der Arbeit. Es traten Schmerzen, Unsicherheit und Beschränkung der Beweglichkeit auf. Erbliche Anlage zu Tuberkulose und Zeichen früherer Lues fehlen.

Der Befund am rechten Knie war folgender: Schwellung, bedingt durch einen Flüssigkeitserguss. Umfang 37 : 34,5 cm links. Keine Kapselverdickung. Deutliche recht starke Knochenwucherungen auf beiden Condylen Seitliche Festigkeit des Gelenks herabgesetzt. An der vollen Streckung fehlen 15 Grad, aktive Beugung nur bis 90 Grad möglich. Geringe Atrophie der Muskulatur des rechten Beines. Allgemeinzustand des übrigens eher mageren Patienten gut zu nennen.

Der Mann, der auf seiner Hände Arbeit angewiesen ist, war bereit, sich einer Operation zu unterziehen, denn sein wackeliges, schwaches und schmerzhaftes Knie hinderte ihn bei der Arbeit, während er glaubte, dass er mit einem steifen, aber nicht mehr schmerzenden Knie wesentlich besser würde arbeiten können, als in dem jetzigen Zustande.

[1]) Dies verhält sich in der That so und bezieht sich auf die Fingergelenke. Siehe: Bäumler, der chronische Gelenkrheumatismus und seine Behandlung. Referat, erstattet auf dem Kongress für innere Medicin, Berlin 1897.

Die Durchleuchtung mit Röntgenstrahlen ergab nun den sehr interessanten Befund, dass auf der Profilansicht des Gelenks zwischen der ein wenig nach hinten subluxierten Tibia und den Femurcondylen keinerlei Spalt, wie er normaler Weise vorhanden zu sein pflegt, bestand und dass ferner die Patella an ihrem oberen und unteren Ende gleichfalls so dicht dem Femur an seiner vorderen Fläche auflag, dass ich auf Grund ihrer Beweglichkeit, ebenso wie der bestehenden Beweglichkeit zwischen Tibia und Femur die Diagnose auf einen Knorpelschwund sowohl am oberen als unteren Rande der Patella als auch auf den Femurcondylen und dem Tibiakopfe stellte. Da nun die Knochenverdickungen der Condylen auf dem Röntgenbilde sich als deutliche pilzförmige Wucherungen zu erkennen gaben, so stellte ich die Diagnose mit Wahrscheinlichkeit auf eine chronische nicht tuberkulöse Monarthritis mit Usur resp. Abschliff der Knorpel und Atrophie resp. Lockerung des Bandapparates.

Diese Diagnose wurde durch die am 10. Oktober von mir ausgeführte Excision des Gelenks, bei der ich genötigt war, sowohl das Gelenkende des Femur als des Tibiakopfes abzutragen, vollkommen bestätigt. Der Condylus internus sowie der innere Tibiakopf waren vollkommen ohne Knorpelüberzug und zeigten eine in Form mehrerer sagittaler Streifen (siehe die Textfigur) in die Erscheinung tretende Abschleifung der eburneierten Knochenoberfläche. Der Knorpelüberzug der Patella war in seiner peripheren Zone auf 1—1½ cm Breite hochgradig atrophisch.

So erklärte sich also das Ergebnis der Röntgenstrahlen-Durchleuchtung ohne weiteres durch den anatomischen Befund, und ich glaube daher, dass man in ähnlichen Fällen berechtigt ist, aus dem Fehlen des normalen Spaltes zwischen zwei Gelenkenden bei vorhandener Beweglichkeit die Diagnose auf einen Schwund des Gelenkknorpels zu stellen.

In Fällen von Ankylose eines Gelenks wird man ja oft genug dasselbe Röntgenbild erhalten; bei bestehender Beweglichkeit jedoch kommt als Deutung dieses Befundes nur der Knorpelschwund in Frage.

---

# Fall von Fractura olecrani. Heilung durch Knochennaht. Zwei Fälle von isolierter Talusfraktur.

Von

Stabsarzt Dr. **Vollbrecht** in Breslau.

(Hierzu Tafel XIII.)

## I. Fractura olecrani.

Patient, 26 Jahre alt, fiel am 22. 6. d. J. beim Abspringen von der Pferdebahn auf den linken Ellenbogen. Anfangs geringe Schmerzen und geringe Beweglichkeitsstörung. Am nächsten Morgen sehr starke Gelenkschwellung, so dass sich Patient krank meldete.

Aufnahmebefund: Sehr starke Schwellung des linken Oberarms und Ellenbogengelenks, namentlich an der Streckseite. Dunkelblaurote Verfärbung der Haut. Die Konturen des Gelenks sind vollkommen verwischt; Epicondylen und Olecranon lassen sich nicht abtasten. Das Gelenk wird in leichter Beugestellung fixiert, Schmerzen bei passiven Bewegungen gering.

Die sofort vorgenommene Durchleuchtung mit Röntgenschen Strahlen ergab einen Querbruch des Olecranon mit breiter Diastase der Bruchenden. (Fig. I.) Dass diese Diagnose so frühzeitig gestellt werden konnte, war mir für die weitere Behandlung von grosser Wichtigkeit. Nach meiner Erfahrung war es mir von vornherein klar, dass es bei dem bestehenden starken Bluterguss niemals gelingen würde, eine knöcherne Vereinigung der Bruchenden ohne Knochennaht zu erzielen. Letztere bald zu ermöglichen, musste die Aufgabe der Behandlung sein. Daher wurde das Ellenbogengelenk und der Oberarm täglich massiert, mit einem hydropathischen Umschlag versehen und in Aluminiumsblechschienen, welche durch ein Charniergelenk einen Stellungswechsel des Gelenks zuliessen, fixiert.

Am 12. Tage nach dem Unfall war das Gelenk fast ganz abgeschwollen, nur an der Bruchstelle, die sich übrigens gut abtasten liess, bestand ein umschriebener Bluterguss. Auch bei gestrecktem Arm gelang es nicht, die Bruchenden aneinander zu bringen.

5/7. Operation in Chloroformnarkose unter Esmarchscher Blutleere. Längsschnitt über die Höhe des gebrochenen Olecranon. Das Gelenk war mit dicken zähen Blutgerinseln ganz vollgepfropft. Dieselben wurden ausgelöffelt, die Gelenkhöhle mit steriler Kochsalzlösung ausgewaschen und mit sterilen Tupfern sorgfältig wieder getrocknet. Die Bruchenden wurden durch zwei Silkwormnähte vereinigt. Hautnaht mit Aluminiumbronzedraht, kleiner Jodoformgazestreifen in der Mitte der Wunde. Aseptischer Verband. Fixation in gestreckter Stellung mittelst dorsaler Gypsschale. Suspension.

14/7. Verbandwechsel. Prima intentio. Aluminiumbronzenähte und Tampon entfernt. Streckstellung wird noch beibehalten. Täglich Massage der Oberarmmuskulatur.

20/7. Zweite Röntgenaufnahme. Bruchenden liegen tadellos aneinander. Callus zu fühlen. Die Dorsalschiene wird fortgelassen und Patient übt an orthopädischen Apparaten.

8/8. Dritte und letzte Röntgenaufnahme zu einer Zeit, wo die Funktion des Gelenks vollständig wieder hergestellt ist. Die Vereinigung der Bruchenden ist absolut fest. Im Röntgenbilde erkennt man die Bruchlinie deutlich. Patient wird geheilt entlassen, seinem Dienst — er ist Unteroffizier — ist er vollkommen gewachsen.

Zur Wahl des Materials für die Knochennaht noch einige Worte. Ich hatte mir überlegt, was wohl am geeignetsten sein könnte. Catgut, was ja von manchen Seiten z. B. bei Kniescheibenbrüchen empfohlen wird, war mir nicht sicher genug, da es zu schnell resorbiert wird. Silber- oder Aluminiumbronzedraht mochte ich auch nicht wählen, da ihr Verbleib unter der fettlosen Haut später beim Aufstützen u. s. w. Beschwerden machen konnte. So schien mir das Silkworm das Beste, gegen seine Haltbarkeit ist nichts einzuwenden, steril ist es auch, wenn es 15 Minuten lang in einer 1% Sodalösung gekocht wird. Den Vorwurf, es knote sich schlecht und der Knoten halte nicht, kann ich nicht bestätigen; macht man einen richtigen Schifferknoten, so hält er auch.

## II. Isolierte Talusfraktur.

Die beiden Fälle, welche kurz besprochen werden sollen, kamen fast gleichzeitig zur Beobachtung, die Diagnose war anfangs auf Verstauchung resp. Quetschung des Fussgelenks gestellt worden. In der Anamnese und nach dem gewöhnlichen Untersuchungsbefunde deutete nichts auf eine Fraktur hin, das Bestehen einer solchen ergab erst die Röntgenphotographie.

Ich gebe zunächst die beiden Krankengeschichten wieder:

1. Unteroffizier M. stürzte am 3. 6. d. J. mit dem Pferde, von welchem er, da er im linken Bügel hängen blieb, noch eine kurze Strecke geschleift wurde. Es gelang ihm, den Fuss frei zu machen, doch war es ihm unmöglich, aufzutreten.

Aufnahmebefund: Linker Fussrücken und namentlich die Knöchelgegend sind stark geschwollen und verfärbt, ein Bluterguss reicht bis zur Mitte des Unterschenkels, an dessen Aussenseite hinauf. Bewegungen im Fussgelenk sind beschränkt und schmerzhaft. Beim Auftreten spannende Schmerzen in Gegend der Achillessehne.

Diagnose: Verstauchung des linken Fussgelenks.

Unter geeigneter Behandlung trat Rückgang aller akuten Erscheinungen ein. Als M. am 23. 7. d J. in diesseitige Beobachtung trat, hatte das linke Fussgelenk normales Aussehen, beim Gehen und festem Niedersetzen der Ferse wurde nur noch über Schmerzen in der Gegend der Achillessehne geklagt. Anfangs August waren auch diese Beschwerden beseitigt. Es bestehen nun folgende geringfügigen Beweglichkeitsstörungen: Die Dorsalflexion im linken Talo-Cruralgelenk ist, verglichen mit rechts, um ein Weniges beschränkt, ebenso die Pronation (Erhebung des äusseren Fussrandes) und die Supination (Erhebung des inneren Fussrandes). Der Kranke wurde geheilt und dienstfähig entlassen.

2. Kanonier P. wurde am 25. 6. d. J. nachts, während er in der Stallgasse auf Stroh schlafend lag, von einem Pferde auf die innere Seite des nackten linken Fusses getreten. Wegen lebhafter Schmerzen meldete er sich zwei Tage darauf krank.

Aufnahmebefund: Oberflächliche Hautabschürfung am inneren Knöchel. Ziemlich starke Schwellung des Fussgelenks. Der Kranke kann nur mit der Fussspitze auftreten.

Diagnose: Quetschung des linken Fussgelenks.

Am 15. 7. war die Schwellung vollkommen geschwunden, Patient klagte aber immer noch über Schmerzen, sobald er die Ferse fest auf den Boden aufsetzte.

Am 19. 7. in diesseitige Beobachtung übernommen, wurde folgender Befund erhoben: Umrisse des linken Fussgelenks vollkommen deutlich, keine Schwellung. Der Fuss befindet sich in Equino varus-Stellung. Der Talus springt auf der äusseren Seite stärker hervor, als rechts bei gleicher Fussstellung und ist sehr druckempfindlich. Patient geht auf dem Kleinzehenballen und dem äusseren Fussrande, es ängstlich vermeidend, die Ferse niederzusetzen.

Ich stellte die Diagnose auf Subluxatio tali, wahrscheinlich durch Bänderzerreissung verursacht. Gewitzigt durch den ersten Fall, zog ich die Möglichkeit einer isolierten Fraktur des Talus in Betracht. Die Röntgenphotographie bestätigte dies, wie wir weiter sehen werden. Behandlung: Gipsverband in starker Valgusstellung, später Lagerung in Volkmannscher Schiene, täglich Massage und Elektrisieren der atrophisch gewordenen Peronei. Anfang September ist Patient ausser Bett und tritt schmerzlos mit dem ganzen Fusse auf. Die Varusstellung ist noch nicht ganz beseitigt, doch ist von der Behandlung an medico-mechanischen Apparaten ein voller Erfolg zu erwarten.

Interessant ist nun das durch die Röntgenphotographie gewonnene Ergebnis. In beiden Fällen besteht dieselbe isolierte Talusfraktur, Absprengung des Tuberculum posticum tali, im ersten Falle durch indirekte, im zweiten durch direkte Gewalteinwirkung verursacht.

Der erste Fall kam in meine Beobachtung zu einer Zeit, als der Krankheitsprozess schon so gut wie abgelaufen war, die einzige Röntgenaufnahme zeigt also das Endresultat. Im zweiten Falle habe ich den Krankheitsverlauf von Stufe zu Stufe verfolgen können.

Die Aufnahmen sind derart gemacht, dass der äussere Fussrand auf der Platte lag.

Expositionszeiten 1—1½ Minuten.

Ich gehe zunächst auf den ersten Fall ein. Auf der Röntgenphotographie (Fig. IV) findet sich folgendes: Unter und hinter dem äusseren Knöchel, welcher vollkommen intakt ist, liegt ein haselnussgrosser, runder Schatten, durch welchen die Gelenklinie des hinteren Talo-Calcanealgelenkes verwischt wird. Das Tuberculum tali posticum erscheint verlängert und verdickt und liegt mitten in dem runden Schatten. Ich sehe diesen letzteren als Callus an, welcher sich um das bei dem Unfall abgerissene Tuberculum tali gebildet hat. Der bestehende, oben beschriebene Funktionsausfall (Behinderung der Dorsalflexion, Pronation und Supination) erklärt sich daraus, dass der Callus als Knochenhemmung wirkt und dass vielleicht im hinteren Talo-Calcanealgelenke Ankylose eingetreten ist. Der Mechanismus der Verletzung ist so zu denken: plötzliche starke Dorsalflexion und extreme Varusstellung des Fusses. Das ligament. tali-fibulare posticum wird heftig gezerrt, hält aber Stand und reisst seinen Ansatz am tuberculum tali ab. In Übereinstimmung hiermit steht die Angabe des Verletzten, dass er den linken Fuss stark im Bügel ausgetreten und bei dem Bemühen, sich vom Bügel los zu machen, den inneren Fussrand kräftig gehoben habe.

Der Verletzungs-Mechanismus wird vielleicht noch klarer durch die Anschauung eines skelettierten Fusses mit erhaltenem Bandapparat (Fig. V u. VI). Die Hemmung der Dorsalflexion im Talo-Cruralgelenk erfolgt vorzugsweise durch das ligament. tali fibulare posticum, welches mit den anderen Bändern

Fig. V.

Fig. VI.

des Fussgelenks — übrigens auch mit denen des Kniegelenks — die Eigenschaft teilt, seine Insertionspunkte eher abzureissen als selbst einzureissen. Die Hemmung extremer Bewegung im hinteren Talo-Calcanealgelenke erfolgt fast lediglich durch Knochenhemmung. Es wirken also bei forcierter Dorsalflexion, verbunden mit starker Supination zwei Gewalten auf den hinteren Talusteil d. h. auf das Tuberculum posticum ein: eine, welche dasselbe nach oben zieht — das ligament. tali fibulare posticum — und eine, welche von unten und aussen nach oben drückt — der Calcaneus.

Es hat sich also um eine isolierte Fractur des Talus gehandelt, um eine sogenannte Verstauchungsfraktur, ein mir sehr passend scheinender Name, denn derartige Fälle imponieren gewöhnlich als Verstauchungen.

Im zweiten Krankheitsfalle liegt genau dieselbe Fraktur vor. In dem zuerst aufgenommenen Röntgenbilde (Figur VII) sieht man unter und hinter dem äusseren Knöchel in der Verlängerung des Talus nach hinten ein rundes Knochenstück von der Grösse einer Erbse. Man könnte versucht sein, es als normal anzusehen, aber Vergleiche mit gesunden Fussgelenken liessen es mich an diesen letzteren vermissen. Oder man könnte auch daran denken, dass hier eine anatomische Abnormität vorliegt. In der That hat Gruber beobachtet, dass das an der hinteren Fläche des Talus befindliche Tuberculum als selbständiger Knochen auftreten kann. Ob das wirklich der Fall ist oder ob Grubers os tali secundarium auch nichts weiter war als das abgesprengte Tuberculum posticum, lasse ich dahingestellt.

In unserem Falle handelt es sich wohl zweifellos um eine Abreissung des Tuberculum posticum. Die zweite Röntgenaufnahme vom 2. 9. 99, am Ende der Behandlung, lässt das erbsengrosse Knochenstück nicht mehr isoliert erkennen, ein Schatten führt verbindend zum Talus und Calcaneus herüber. Die Gelenklinie des hinteren Talo-Calcanealgelenkes ist wie in dem ersten Falle verwischt (Fig. VIII). Der Verletzungsmechanismus ist einfach: Durch den Huftritt von oben und innen ist der Talus nach unten und lateralwärts gegen den Calcaneus gequetscht und das Tuberculum posticum ausgebrochen.

Nach dem überraschenden Ergebnis der Röntgenphotographie in beiden Fällen liegt es nahe, zu fragen, ob wir mit den gewöhnlichen diagnostischen Hilfsmitteln die Diagnose nicht auch, wenigstens mit Wahrscheinlichkeit stellen können. Ich glaube ja. Zunächst kommt es auf eine genaue Anamnese an, dann besteht ein subjektives Krankheitssymptom, der fixe Schmerz, welcher hinter die Achillessehne, aber mehr in den inneren Fuss hineinverlegt wird.

Objektiv halte ich den Gang in Equino-Varusstellung mit ängstlicher Vermeidung des Niedersetzens der Ferse für sehr charakteristisch. Ebenso eigenartig ist der protrahierte Verlauf, es dauert lange, ehe die Kranken wieder schmerzlos gehen können.

Ich brauche nicht darauf hinzuweisen, wie wichtig die richtige Diagnosenstellung in solchen Fällen für die einzuleitende Behandlung ist. Nur auf eins möchte ich hier noch eingehen: auf die Begutachtung der Unfallfolgen. Gerade in solchen Fällen, wo äusserlich nichts oder wenig Krankhaftes zu konstatieren ist, keine Schwellung, keine Gewebshyperglasie, nur ein mässiger Funktionsausfall, ist man nur zu leicht geneigt, die Beschwerden der Kranken als übertrieben anzusehen. Dr. Georg Müller, Spezialarzt für Orthopädie, weist auf diesen Punkt schon hin.[1]) Auf Seite 227 seines Buches betont er die Wichtigkeit der Röntgenphotographien für diese Art von Talus-Verletzungen, welche nach ihm in Abblätterung des Knorpels, in Fissuren, Infraktionen, Abreissungen und Absprengungen kleinerer Teile bestehen.[2])

[1]) Kurzgefasstes Lehrbuch der Nachbehandlung von Verletzungen nebst einer Anleitung zur Begutachtung von Unfallfolgen. Berlin 1898. Verlag von Otto Enslin.

[2]) Leider ist die Wiedergabe der Figur 10 in dem Müllerschen Buche so undeutlich, dass ich mir vergeblich Mühe gegeben habe, die Fissur des Talus zu finden.

Über die Häufigkeit solcher isolierter Knochenverletzungen des Talus sich ein Urteil zu bilden, dürfte wohl jedem schwer fallen. Der anatomische Bau dieses Knochens, die Rolle, welche ihm beim Aufbau des ganzen Skeletts zufällt, prädisponieren wie für gröbere, so auch für feinere Verletzungen. Nicht wenig mag hierzu beitragen, dass der Talus, da an ihm weder ein Muskel entspringt, noch inseriert, stets nur mittelbar bewegt wird; er muss sich hineinschicken in jede Bewegung des ganzen Fusses. Dazu kommt der straffe Bandapparat, welcher ihn in seiner Lage fixiert, ein Apparat, dessen Festigkeit grösser als die des Knochens selbst ist, so dass, wie schon erwähnt, eher die Insertionspunkte der Bänder ausreissen, als dass diese selbst zerreissen. Es ist das eine Beobachtung, welche schon ein so feiner Diagnostiker wie Dupuytren machte und welche für die Erklärung des Entstehungsmechanismus und für die Behandlung der Frakturen des Fussgelenks und Fusses zum grossen Teil noch heute massgebend ist. In letzter Linie muss man sich klar machen, dass jede Gewalt, welche auf dem Talus einwirkt, an einem sehr langen Hebelarm arbeitet, dem Unterschenkel oder dem Fuss; für beide ist der Talus das Hypomochlion.

### Erläuterung der Figuren.

Figur I. Frische Fractura olecrani 23. VI. 99.
Figur II. Dieselbe Fraktur in Streckhaltung nach Knochennaht 20. VII. 99.
Figur III. Dieselbe Fraktur in Beugestellung geheilt. 8. VIII. 99.
Figur IV. Geheilte Talusfraktur. Absprengung des Tuberculum posticum 3. VII. 99.
Figur V. Skelett des Fusses.
Figur VI. Bandapparat des Fussgelenks.
Figur VII. Frische Talusfraktur. Absprengung des Tuberculum posticum 20. VII. 99.
Figur VIII. Dieselbe Fraktur geheilt. 2. IX. 99.

---

## Eine Kassette für Aufnahme mehrerer Röntgenbilder hintereinander.

Von

Dr. **Levy-Dorn** (Berlin).

Bei einzelnen Untersuchungen mit Röntgenstrahlen ist es nötig, zwei oder mehr Aufnahmen hintereinander zu machen, ohne dass das Objekt seine Lage zur Platte ändert. Es sei nur an die stereoskopischen Röntgenbilder und die Ortsbestimmung von Fremdkörpern mittels Verschiebung des Rohrs erinnert.

Wer sich im Besitze eines Durchleuchtungstisches befindet, wird in solchen Fällen die Platte von oben her an den zu radiographierenden Körperteil bringen; wer mit einer Chaiselongue oder gewöhnlichen Tisch auszukommen sucht, muss grössere Kunst anwenden.

Er kann sich allenfalls dadurch helfen, dass er den Ort der Platte genau markiert, ein Blatt Papier über die Platte breitet und die Umrisse des Objekts auf demselben zieht. Durch die Marken und Umrisse lassen sich Platte und Objekt immer wieder einigermassen auf den gleichen Platz bringen.

Besser erreicht man seinen Zweck, wenn man die Platte in eine Art Schubfach, d. h. einen seitlich offenen Kasten bringt. Das Objekt liegt dann oben auf dem Kasten, die in Papier gewickelten Platten können durch die offene Seite hinein- und herausgeschoben werden, ohne dass der Körper irgendwie bewegt wird. Die Aufnahme geschieht also durch die obere Wand, gleichsam den Deckel des Schubfachs hindurch.

Es ist dringend nötig, die Platte dabei der unteren Seite des Deckels glatt anzulegen.

Ich benutzte früher dazu gewöhnliche Holzkeile, gebe aber nunmehr einer Einrichtung den Vorzug, welche der Leser an den beigegebenen Bildern erläutert sieht und welche jeder Tischler oder Drechsler leicht ausführen kann.

Die Gestalt der abgebildeten Kasette wird nach den vorhergehenden Bemerkungen leicht verständlich sein, nur muss man sich die Skizzen in umgekehrter Lage vor Augen halten, als sie, um das Innere der Kassette zu zeigen, ausgeführt sind. Der Patient liegt also natürlich bei richtiger Stellung oben.

Der zur Aufnahme der Platte dienende Kasten hat nur drei Wände, die drei übrigen Seiten sind offen.

Die Kassette wird mit den beiden schmäleren Wänden auf das Lager für den Patienten gestellt. Benutzt man dazu wie in meinem Laboratorium eine Chaiselongue oder andere Möbel

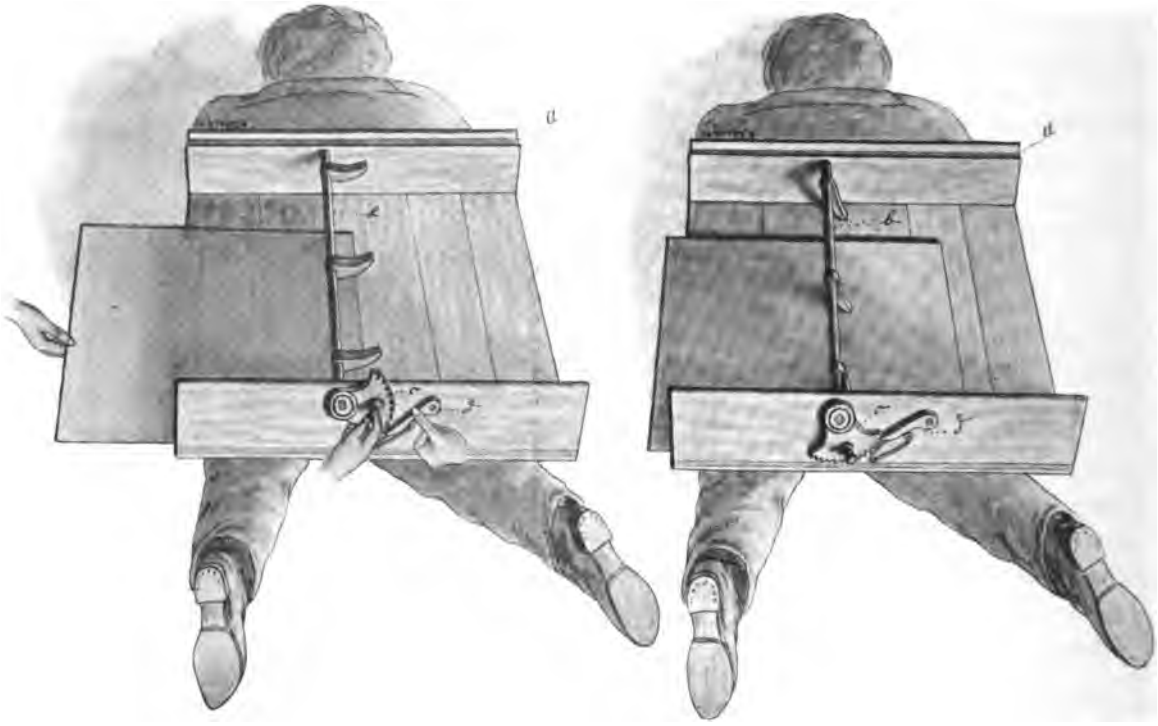

mit nachgiebigem Polster, so thut man gut daran, ein Brett unterzulegen, die Schmalseiten der Kassette unten auszuschienen (vgl. a), damit sie die Kanten des Brettes übergreifen und Verschiebung der Kassette auf dem Brette verhindern können.

Im Innern der Kassette befindet sich eine um ihre Längsaxe drehbare Walze (vgl. b), welche drei senkrecht zu ihr gerichtete Stifte trägt. Die Drehung der Walze kann leicht von aussen durch einen Hebels (c) ausgeführt werden. Dieser ist an seinem Rande gezahnt und kann mittels der einschnappenden Feder (d) in verschiedenen Lagen festgestellt werden.

Will man eine photographische Platte in die Kassette hinein- oder aus ihr herausbringen, so dreht man den Hebel, wie Skizze 1 angiebt. Die Spitzen der an der Axe befestigten Stifte stehen dann von der Decke des Kastens ab.

In Skizze 2 sieht man, wie bei geeigneter Drehung der Walze die Platte durch die Stifte an den Deckel gepresst wird.

Aus dem Institut für Radiographie und Radiotherapie in Wien.

# Weitere Anwendungsgebiete der Radiotherapie.

Von

Dr. **L. Freund** und Dr. **E. Schiff.**

(Hierzu Tafel XIV.)

Die folgende Darstellung bezweckt durchaus nicht auf die allgemeinen Prinzipien und die Details der Radiotherapie in ihrer Anwendung bei Hautkrankheiten nochmals einzugehen; da dies von uns bereits wiederholt geschehen (s. Wiener medic. Wochenschr. 1898, No. 22—24, Deutsche Medizinal-Zeitung 1899, No. 82, Wiener mediz. Presse 1899, 31.) und wir verweisen auf unsere diesbezüglichen Publikationen; sie soll nur als Erläuterung der beifolgenden Illustrationen dienen, welche einige Stichproben unserer jüngsten therapeutischen Resultate bilden.

Wie aus den Bildern ersichtlich, dehnen wir jetzt die Radiotherapie vor allem auf solche Dermatosen aus, bei denen bisher die Epilation als Vorbereitungskur auf mechanischem Wege vorgenommen wurde, und zwar insbesondere bei Sycosis und Favus.

Der theoretische Gedanke, der uns bei der Inangriffnahme dieser Dermatosen leitete, war zunächst die Absicht, die Haare, die wir uns als Fremdkörper vorstellen, welche die Entzündung im Follikel unterhalten und in die Länge ziehen, zu entfernen und dadurch jede Anregung zur Entzündung des interfolliculären Gewebes, der Cutis und der Papillen zu eliminieren. In der That sahen wir nach der Entfernung der Haare bei den Fällen mit Sycosis keine neuen Pusteln aufschiessen; Sekretion und infolge dessen Krustenbildung hörten vollständig auf. Aber wir machten die interessante Beobachtung, dass schon v o r dem Effluvium der Haare die akuten Entzündungserscheinungen wesentlich nachliessen und die am meisten in die Augen fallenden entzündlichen Infiltrate im Bereiche der affizierten Bartpartien sich abflachten und verschwanden. In diesen Stadien erschienen die ausgezogenen Haare, welche sich früher von einer glasig infiltrierten Wurzelscheide umhüllt präsentiert hatten, an ihrer Wurzel ganz trocken ohne jede bulbäre Anschwellung. Gleichzeitig liessen die subjektiven Beschwerden von Spannung und Hitze, welche die Kranken stark belästigt hatten, nach. Bei Favus gingen wir besonders energisch vor. Die ganze behaarte Kopfhaut wurde, ob favös affiziert oder scheinbar nicht, der Bestrahlung exponiert und die Behandlung nicht früher als abgeschlossen erklärt, bevor der Schädel nicht vollständig epiliert war. Dies geschah aus dem Grunde, um jeden noch so verborgenen Parasitenherd, von dem aus eventuell noch eine Infektion der Nachbarschaft möglich war, wo möglich zu zerstören. (Da eine Nachbehandlung d. h. eine wiederholte Bestrahlung zur Verhinderung des Nachwachsens der Haare nicht beabsichtigt war, durften wir ein Nachwachsen des Kopf- und Barthaares bei beiden Dermatosen nach Beendigung der Behandlung erwarten, was thatsächlich in vollem Umfange eingetroffen ist.

Wir bemerken gleich hier ausdrücklich, dass wir durch Einhaltung der gleich zu schildernden Methode bei keinem unserer Fälle jemals in der Lage waren, irgend eine Dermatitis zu beobachten. Unser Vorgehen war ein derartiges, dass wir beim Auftreten einer Rötung, die auch nur im geringsten von dem Charakter der schon vorher bestehenden Hyperämieröte abwich, mit der Bestrahlung sofort aufhörten. Nach 7—11 Sitzungen wurden die Haare locker und fielen spontan oder auf leichtes Ziehen mit den Fingern aus. Die Rötung und mit ihr alle vorhandenen krankhaften Erscheinungen schwanden im Verlaufe der nächsten 10—12 Tage.

Die Methode war folgende: Als Apparat diente ein Ruhmkorffsches Inductorium aus der Fabrik von Max Kohl mit 30 cm Schlagweite. Dasselbe wurde von einer 6zelligen Akkumulatorenbatterie von 12 V. Spannung mit Elektrizität beschickt. Als Entladungsröhre diente eine grosse Vaccuumröhre von Max Levy. Die eingeschaltete Funkenstrecke zeigte nie grössere

Schlagweiten als 10—15 cm. Die Unterbrechungen des Stromes erfolgten nicht in allzurascher Aufeinanderfolge, so dass man noch ein deutliches Flackern des Kathodenlichtes wahrnehmen konnte. Als Abstand der Röhre von der behandelten Hautpartie nahmen wir zu Beginn 15 cm, gingen aber dann successive bis auf 5 cm herab. Ebenso verlängerten wir die anfängliche Sitzungsdauer von 5 Minuten bis auf 15 Minuten. Die gesunde Haut in der Umgebung des Krankheitsherdes schützten wir mit Pappendeckellamellen, die mit $^1/_2$ mm dicken Bleiplatten überzogen waren.

Fig. 1a. F. S., 26 Jahre alt, Schmied. Sycosis barbae bilateralis. Krankheitsdauer 4 Jahre. An beiden Wangen im Bereiche der behaarten Haut zahlreiche, dichtgedrängt stehende an ihrer Spitze von einem Haare durchbohrte Knötchen und Pusteln, die oft mit umfangreichen Krusten besetzt sind. Die Haut uneben von plaqueartigen, elevierten, entzündlichen Infiltraten durchsetzt. Die Wurzelscheide der ausgezogenen Haare eitrig gequollen. Oberlippe frei. Beginn der Behandlung 18. April 1899; bereits am 25. April sind die Haare gelockert und folgen leichtem Zuge. Geringe Hyperämie. Nach einer weiteren Woche ist jede Reaktion geschwunden. Die sycotisch affizierten Stellen glatt und weiss. Fig. 1b. Ansicht derselben Seite am 30. Mai 1899.

Fig. 2a. Die linke Seite desselben Patienten vor der Behandlung aufgenommen. Fig. 2b. Dieselbe nach der Behandlung.

Fig. 3a. J. H. Diurnist. Eczema chronicum barbae, Blepharitis bilateralis. Krankheitsdaner über 15 Monate. Das hier dargestellte Krankheitsbild ist ganz ähnlich dem beim vorigen Patienten beschriebenen. Nach Abheben der Krusten diffuse nässende Flächen. Zahlreiche schmerzhafte Rhagaden. Das Ausziehen der Haare ist sehr schmerzhaft.

Behandlung begonnen am 18. Mai 1899 links. Nach 11 Sitzungen fallen die Haare an dieser Seite spontan aus. Schon nach 5 Sitzungen hat das Nässen vollständig aufgehört. Die Blepharitis schwand gleichzeitig mit der Sycosis. Leichtes Erythem, das sich nach 6 Tagen verliert. Am 7. Juni wird die Behandlung der rechten Seite begonnen; dieselbe ist am 19. beendet.

Fig. 3b zeigt diesen Patienten nach der Behandlung am 19. Juni. Am 2. Oktober stellt sich der Patient mit dichtem schwarzen Vollbarte wieder vor. Derselbe ist vollständig gesund.

Fig. 4a. J. H., 28 Jahre, Schlosser, Sycosis der Oberlippe und des Kinns. Krankheitsdauer $^1/_2$ Jahr. Ansicht des Patienten vor der Behandlung am 28. Febr. 1899.

Fig. 4b. Photographie dieses Kranken nach Abschluss der Behandlung am 17. März 1899: Am 4. September 1899 stellt sich der Patient wieder vor. Die Haare sind vollständig nachgewachsen. Im Bereiche des Kinnbartes einzelne isolierte entzündete Haarfollikel. Nach 3 Sitzungen sind dieselben wieder ganz normal.

Fig. 5a. J. H., 10jähriger Schulknabe aus der Bukowina. Favus scutularis capillitii mit 7jähriger Krankheitsdauer. In den Scutulis und den Haarschäften mikroskopisch Achorionpilze nachweisbar. Es wird zunächst die linke Hälfte des Hinterkopfes bestrahlt (Beginn am 8. April 1899). Daselbst erfolgt am 22. April der Haarausfall; daran schliesst sich die Bestrahlung der Stirnscheitelregion, deren Behandlung am 5. Mai beendet ist. Zuletzt wird die rechte Hälfte des Hinterkopfes bestrahlt. Die ganze Behandlung ist am 26. Mai beendet.

Fig. 5b zeigt den Knaben Ende Juni 1899. An der zuerst behandelten Kopfpartie sind sämtliche Haare nachgewachsen. In den ausgezogenen einzelnen Haarschäften sind keine Pilze mehr nachweisbar. Dem Kranken wird eine prophylactische Einreibung mit einer $1\%$ Carbollanolinsalbe durch 14 Tage empfohlen. Am 2. Oktober präsentiert sich der Knabe mit allseitig gut entwickeltem Haarnachwuchse und ganz gesunder Kopfhaut.

# Dritter Bericht über die Anwendungen der Röntgenstrahlen auf dem Gebiete der Medizin[1]) in Frankreich.

1. April 1898 bis 1. Oktober 1899.

Von

Dr. **F. Dollinger** in Strassburg.

Überblickt man die Arbeiten, welche in dem Zeitraum vom 1. April 1898 bis 1. Oktober 1899 über die Verwertung der Röntgenstrahlen in der Medizin erschienen sind, so gewinnt man den Eindruck, dass einerseits der Gebrauch dieses wertvollen Hilfsmittels der Diagnostik nunmehr ärztliches Allgemeingut geworden ist, anderseits die Zahl der Veröffentlichungen von Anwendungen des Röntgenverfahrens in der inneren Medizin im Verhältnisse zu den das Gebiet der Chirurgie betreffenden wesentlich zugenommen hat. Wenn diese Thatsache auch in erster Linie wohl dahin zu erklären ist, dass die Chirurgen die Benutzung der Strahlen nunmehr als selbstverständlich erachten und deshalb ihre Beobachtungen nur dann veröffentlichen, wenn dieselben ein besonderes oder auch ein allgemeines Interesse beanspruchen, so ist nicht zu verkennen, dass auch den inneren Klinikern, dank der fortschreitenden Technik und der zunehmenden Erfahrung, die Verwertung der Röntgenstrahlen immer mehr als fruchtbringendes Feld der Forschung erscheint. Von verschiedenen Hospitälern liegen bereits Jahresberichte über die Thätigkeit der Röntgenlaboratorien vor (z. B. 48, 59, 71): Eine mustergültige Einrichtung weist, der Beschreibung durch Wort und Bild nach, das Krankenhaus der alten Universitätsstadt Montpellier auf (71); in Paris ist es vornehmlich die Salpêtrière, in welcher ja schon zu Charcots Zeiten auf die Verwertung der Photographie in der Medizin grosses Gewicht gelegt wurde, deren Leistungen hervorgehoben zu werden verdienen. Von dem schon mehrfach in früheren Berichten genannten Leiter der photographischen Abteilung dieser Anstalt, Londe, liegt ein Lehrbuch vor (92), das ohne Eingehen auf theoretische Erörterungen ein praktischer Wegweiser für den Arbeiter im Röntgenlaboratorium zu sein sich die Aufgabe stellt. Von allen bis jetzt in Frankreich erschienenen Werken dieser Art halten wir dieses für das brauchbarste. Als ein Kapitel, in welchem besonders eigene Erfahrungen des Verfassers niedergelegt sind, möchten wir das die Verstärkungsschirme betreffende nennen (pag. 103 ff.), in welchem Londe zu dem Schlusse gelangt, dass da, wo es nicht auf grosse Feinheit der Details, dagegen auf möglichst kurze Expositionsdauer ankommt, die Schirme als wertvolles Hilfsmittel anzuerkennen sind.

Nicht länger unterlassen wollen wir die Erwähnung einer Monatsschrift „La Radiographie" (93), die bereits seit Anfang des Jahres 1897 erscheint; jede Nummer enthält einen oder mehrere Originalartikel, von denen mancher nachstehend im Auszug wiedergegeben ist, sodann kurze Referate über Sitzungen und Pressstimmen; die bildlichen Leistungen sind nicht hervorragend.

Auf dem Gebiete der inneren Medizin widmet sich der Eifer der Forscher besonders der Diagnostik der Erkrankungen der Lungen und des Brustfells. Über diesen Gegenstand wurde lebhaft auf dem vierten „Kongress zur Erforschung der Tuberkulose" verhandelt, wobei alle Redner darüber einig waren, dass die Röntgenstrahlen ein wesentliches Hilfsmittel für die Frühdiagnose der Lungenphthise darstellen. Als hauptsächlich zu verwertende Zeichen bei beginnender Lungenschwindsucht geben Bouchard und Claude (31) an: eine nebelartige Verdunkelung, welche die scharfen Umrisse der Knochen, besonders des Schlüsselbeins, verwischt, ferner Herabsinken des Zwerchfells im ganzen und geringeres Emporsteigen desselben bei der Ausatmung. Bei vorgerückteren Fällen rühmen die beiden Redner die Sicherheit, mit welcher sich Ausbreitung der Erkrankung, sowie Zahl und Grösse der Kavernen feststellen lassen: Oberflächlich gelegene Kavernen ergeben einen Halbschatten, der von einem dichten schwarzen Ring umlagert ist. Wertvoll sind die Strahlen ferner zur feineren Diagnose der pleuritischen Exsudate, der Pleuraverwachsungen, der Pleuritis diaphragmatica, wobei zur Bestimmung des Krankheitsbildes die abnormen Verdunkelungen und ihre Ausdehnung, die Verlagerung des Herzschattens, die Einengung des Mediastinums gegeneinander abzuwägen sind. Das interlobäre Empyem und der Lungenabscess kennzeichnen sich durch einen ganz isolierten dunkeln Abschnitt, der zwischen zwei hellleuchtende Bezirke gelagert erscheint. Bei Pneumothorax sind die Lungenverwachsungen, der Stand des Ergusses, sowie, bei Schütteln des Kranken, wellenförmige Bewegungen des Flüssigkeitsspiegels sichtbar. Bei Lungenemphysem heben sich die Knochen undeutlich ab und bietet der Lungenschein ein eigentümlich gesprenkeltes Aussehen dar, das wahrscheinlich auf gleichzeitig bestehende sklerotische Prozesse im Lungengewebe zurückzuführen ist. Das Zwerchfell steht bei dieser Erkrankung gewöhnlich tief. — In dem-

[1]) Dem Wunsche der Redaktion gemäss ist dieser Bericht auf die praktischen Anwendungen auf dem Gebiete der Medizin beschränkt worden, da die theoretischen und technischen Forschungen und Resultate in den physikal.-technischen Mitteilungen dieser Zeitschrift Berücksichtigung finden.

selben Sinne sprach sich auf dem Kongresse Béclère (32) aus, und zu ähnlichen Ergebnissen gelangen in ihren Mitteilungen Garrigou (5) und Mignon (39). — De Bourgade (36) betonte hauptsächlich, wie leicht die beginnende Phthise dem ungeübten Diaskopiker entgehen könne, der nicht mit der nötigen Umsicht verschiedene Fehlerquellen auszuschalten wisse. Zu solchen gehört vor allen die Gepflogenheit, eine möglichst intensive Erleuchtung des Fluorescenzschirmes zu erstreben: gerade hierdurch werden leichte Schatten zum Verschwinden gebracht und so der Beobachtung entzogen. Ferner dürfe man nicht vergessen, dass die Röhre, die zur Aktinoskopie die besten Leistungen aufweise, zur Aktinographie weniger geeignet sei, und umgekehrt: dem Leeregrade der Röhre habe man also stets die gebührende Beachtung zu schenken. — Auch Béclère (32,50) erkennt den Wert der Röntgenuntersuchung für die Frühdiagnose an, erinnert aber wiederholt daran, dass sie nur als Unterstützungs- und Kontrollmittel zu den bisher üblichen Methoden der physikalischen Diagnostik hinzuzutreten habe, keinesfalls aber dieselben entbehrlich machen könne. Als Beweis, wie leicht die Aktinographie sonst zu Irrtümern führen könne, erwähnt er zwei Fälle, bei denen die diagraphischen Befunde sich beinahe vollkommen deckten; der eine Kranke litt an interlobärem Empyem, beim andern ergab die bald danach möglich gewordene Autopsie ein grosses Aneurysma der Aorta descendens. De Bourgade (8) hinwiederum berichtet über einen Fall, bei dem die Diagnose Phthisis incipiens nur durch den Allgemeinzustand des Kranken einige Wahrscheinlichkeit bot, da die Lungenuntersuchung nur eine ganz geringe Verkürzung des Perkussionsschalles über und unter dem Schlüsselbein, die Auskultation nichts als eine Verlängerung des Exspiriums ergab und die Untersuchung auf Bacillen negativ ausfiel; wider alles Erwarten aber enthüllte die Durchleuchtung eine Infiltration des ganzen Lungenlappens.

Wie wenig zuverlässig Perkussion und Auskultation zur Lokalisation des Lungenabscesses sich erweisen, hat Tuffier (50) oft bei Operationen erfahren müssen. Dieser Unsicherheit sind wir fortan durch die Röntgenstrahlen enthoben. In einem Falle von gangränösem Abscess im rechten untern Lappen hat der genannte Chirurg durch die Diaskopie genauen Aufschluss über Sitz und Ausdehnung des Eiterherdes erhalten, so dass die Therapie in sichere Bahnen geleitet war.

Bei der croupösen Pneumonie ist die Aktinographie für die Diagnose oft wertvoll, besonders bei centralem Sitze des pneumonischen Herdes, solange der charakteristische Auswurf fehlt (Fall von Béclère, 74). Da nun Sputa bei Kindern überhaupt kaum zu gewinnen und bei ihnen oft die örtlichen Zeichen geringfügig sind, dagegen Allgemeinsymptome das Krankheitsbild beherrschen und — verdunkeln, so werden die Röntgenstrahlen bei dieser Krankheitsform dem Kinderarzte nicht selten erwünscht, zuweilen unentbehrlich sein. Zu dieser Erkenntnis gelangten Variot und Chicotot (74) auf Grund einschlägiger Untersuchungen: In einer Reihe von Fällen, in denen die Diagnose feststand, fanden diese Autoren alle ihre Schlüsse durch die Diaskopie bestätigt; in drei zweifelhaften Fällen brachte die Durchleuchtung Bestätigung der Wahrscheinlichkeitsdiagnose; in drei Fällen endlich, in denen gar keine lokalen Symptome vorhanden waren, wurde die Erkennung erst durch die Aktinoskopie ermöglicht. Béclère (74) widmete in Fällen, die übrigens der Diagnose keine Schwierigkeit geboten hatten, dem Stadium resolutionis nähere Aufmerksamkeit; er sah die Lunge öfters für die Strahlen noch undurchlässig bleiben, nachdem der Perkussionsschall bereits wieder normal geworden war und die übrigen Erscheinungen verschwunden waren: also vermag nur die Durchleuchtung den Zeitpunkt der wiedergekehrten restitutio in integrum zu bestimmen!

Bouchard und Guilleminot (75) stellten vergleichende Beobachtungen an über den Neigungswinkel der Rippen im gesunden und kranken Zustande. Sie fanden, dass dieser Winkel, sowie die respiratorische Erweiterung des Thorax bei Gesunden auf beiden Seiten annähernd gleich sind, ungleich dagegen bei Kranken mit Pleuritis sicca; bei solchen Patienten ist der Neigungswinkel der Rippen auf der kranken Seite viel ausgesprochener, die respiratorische Erweiterung dagegen sehr herabgesetzt; auch beim Weibe wiegt in letzterem Falle der abdominale Atmungstypus vor. — Bouchard (46) beobachtete einen Fall von situs inversus des Herzens. Das diaskopische Bild zeigte Fehlen des Herzschattens an der normalen Stelle, Anwesenheit desselben in einer der normalen symmetrischen Stellung auf der rechten Seite, ausgesprochene relative Verdunkelung der ganzen rechten Thoraxhälfte, stark accentuierten Neigungswinkel der rechtsseitigen Rippen, Unbeweglichkeit des Zwerchfells auf der rechten Seite und Hervorspringen des Aortenbogens links. Diese Zeichen sind pathognomonisch für alte Pleuritis mit Verwachsungen, auf welche denn auch im vorliegenden Falle die Verlagerung des Herzens zurückzuführen ist.

Guinon (49) rühmt den Nutzen der Strahlen für die Erkennung des interlobären Empyems; bei dieser Erkrankung lassen Perkussion und Auskultation sowie Probepunktion oft genug ganz im Stiche, so in einem von diesem Autor beobachteten Falle, in welchem die Diaskopie allein zur Diagnose verhalf und die Indikation zur Thorakocentese begründete.

Über die Verwertung des Röntgenverfahrens beim pleuritischen Exsudate liegt ferner, als Fortsetzung und Ergänzung früherer Arbeiten über denselben Gegenstand, eine umfangreiche Abhandlung von Bergonié und Carrière vor (81). Die Beobachtung erstreckt sich auf 11 Fälle und hat zu folgenden Schlüssen geführt: Die eitrigen Ergüsse geben etwas weniger dunkle Schatten als die serösen. Die untere

Grenze des Exsudates hebt sich nicht deutlich ab, besonders auf der rechten Seite; dagegen ist die obere Grenzlinie gewöhnlich sehr scharf und verläuft entweder, und zwar am häufigsten, horizontal, oder nach oben konvex (Damoiseau'sche Kurve), oder endlich was der seltenste Fall ist, nach oben konkav. Die Damoiseau'sche Kurve ist auf Atelektase des über dem Flüssigkeitsspiegel gelegenen Lungenabschnittes zurückzuführen und lässt sich meist durch Husten oder einige tiefe Atemzüge in eine Horizontale verwandeln. In einzelnen Fällen ergab die Perkussionsgrenze die Damoiseau'sche Kurve, während bei der Diaskopie der Flüssigkeitsspiegel horizontal erschien. In den seltenen Fällen, wo die obere Grenzlinie des Exsudates sich nach oben konkav erwies, konnten Verwachsungen als Ursache angesprochen werden. Nicht selten sieht man den Flüssigkeitsspiegel mit der Atmung sich heben und senken. Im Gegensatze zu anderen Autoren (s. oben) konnten Bergonié und Carrière niemals sichtbare Wellenbewegung an der Oberfläche des Ergusses erzeugen. Die Lage des Kranken ist von grossem Einfluss auf das Spiegelbild der Exsudate: bei Rücken- und Bauchlage ist von oberer Grenze keine Rede mehr, und die ganze Brusthälfte ist verdunkelt.

Am lehrreichsten erwies sich die Diaskopie für das Studium der Verdrängung des Herzens, auch da, wo Perkussion und Phonendoskop undeutliche Ergebnisse lieferten. Bei geringfügigen rechtsseitigen Ergüssen zeigt die Herzspitze in der Rückenlage keine Veränderung; lässt man dagegen den Kranken sich aufsetzen oder auf die linke Seite legen, so rückt die Herzspitze um 3—5 cm nach links. (Beim Gesunden dagegen rückt wohl bei gewaltsamer Inpiration die Herzspitze um 2—3 cm abwärts, aber die blosse Lageveränderung der Versuchsperson hat keine seitliche Verschiebung des Herzens zur Folge.) Bei linksseitigen Exsudaten ermöglicht die Diaskopie die Entscheidung der früher viel umstrittenen Frage, ob das Herz zugleich mit der Verschiebung eine Umdrehung erfahre. Diese Frage wird entschieden verneint. Endlich gestattet die Durchleuchtung eine genauere Prognose der exsudativen Pleuritis: Ist Tuberkulose die Ursache der Erkrankung, so sieht man in dem Lungenparenchym oberhalb des Ergusses dunkle Stellen von wechselnder Gestalt und Ausdehnung, die durch tiefes Atmen nicht zum Verschwinden gebracht werden; bei gutartiger Erkrankung hingegen ist der dem Flüssigkeitsspiegel anliegende Lungenteil gleichmässig durchsichtig.

Der Mechanismus der Verdrängung des Herzens durch reichliche linksseitige Pleuraexsudate hat auch Béclère beschäftigt (25), der zu ähnlichen Schlüssen gelangt ist wie die vorerwähnten Forscher. Das Herz, meint er, wird in toto verschoben, ohne dass hierbei die Richtung der Achse eine Änderung erfahre: was rechts vom Sternum pulsiert, ist die Herzbasis, nicht die Herzspitze. Auch hatte Béclère Gelegenheit, einen linksseitigen Pyopneumothorax mittels Durchleuchtung zu studieren: hierbei ist, seiner Beschreibung gemäss, die linke Brustseite in dem obern Teile hell, im untern dunkel; die Scheidungslinie der hellen und der dunkeln Zone ist genau wagerecht und bleibt auch so bei langsam erfolgenden Lageveränderungen des Kranken; durch plötzliche Bewegungen entsteht an dieser Grenze Wellenbewegung — die sichtbar gewordene Erscheinung der Succussio Hippocratis! Auch zeichnen sich die Umrisse des zusammengeschrumpften untern Lungenlappens ab, der auf der Flüssigkeit schwimmt, einem kleinen Ballon vergleichbar.

Über den Nutzen des Röntgenverfahrens zur Erforschung krankhafter Vorgänge in der Bauchhöhle und ihren Organen sind die Mitteilungen immer noch dünn gesäet. Immerhin ist es Garrigou (27) gelungen, ein scharfes Aktinogramm der Leberumrisse zu gewinnen, indem er durch eine besondere Vorrichtung, von der an anderer Stelle noch die Rede sein wird, die Strahlen nur in dem Augenblicke einwirken liess, in welchem die Leber eine der beiden Grenzen ihrer respiratorischen Verschiebung erreicht hatte. Auf diese Weise lässt sich auch eine Grössenanomalie dieses Organs erkennen; ferner konnte Garrigou Lageveränderungen der Nieren deutlich machen; in 3 Fällen gelang ihm die Aktinographie des Rectum, einmal die einer Geschwulst im kleinen Becken.

Albarran und Contremoulins (83) stellten bei einem 26jährigen Manne, der seit 2 Jahren an Cystitis, seit 10 Jahren an Hämaturie litt, die Anwesenheit zweier Steine in der linken Niere als Krankheitsursache mittels Aktinogramms fest. Der Kranke konnte daraufhin operiert werden und genas. — Hannecart (52) verhalf ebenfalls dem Chirurgen zur Diagnose Nephrolithiasis bei einem 9jährigen Knaben. — Foveau de Courmelles (73) versuchte die Grenzen des Magens diaskopisch dadurch festzustellen, dass er seinen Patienten 10 Gramm Bismuth. subnitric. einverleibte, doch konnte er mit dem Resultate nicht viel anfangen. — Bouchard und Claude (31) beobachteten bei Echinococcuscysten auf dem Aktinogramm eine dunkle Zone, die durch eine deutlich erkennbare Membran von genau kugelförmiger Gestalt umgeben ist.

Diagnostische Irrtümer pflegt man nicht gern zu veröffentlichen, und doch sind dieselben oft lehrreicher für den Leser und den Untersucher als die Prunkfälle. Diese Erwägung veranlasste Béclère (72) zur ausführlichen Darlegung folgender interessanter Beobachtung. Es handelt sich um einen Kranken, den Béclère 3 Jahre nach Beginn seines Leidens in Behandlung bekam. Die Krankheit hatte eingesetzt mit den Zeichen einer Pneumonie, die eine ausgesprochene Dyspnoe hinterlassen hatte. Zwei Jahre später plötzliches Aushusten einer grösseren Menge übelriechenden Eiters. Auf Grund der Unter-

suchung wurde damals interlobäres Empyem mit Durchbruch in einen Bronchus angenommen und öfters probepunktiert, jedoch ohne Erfolg. Béclère bestätigte anfangs diese Diagnose, für die aber dann die Durchleuchtung keinen Anhalt bot, da sie normalen Lungenbefund ergab. Fast ein Jahr lang blieb der Kranke nun in Beobachtung und wurde öfters diaskopiert, stets ohne Erfolg. Zeitweise hustete er reichlichen Eiter aus. Da wollte es eines Tages der Zufall, dass die Durchleuchtung zu einer ungewohnt frühen Morgenstunde vorgenommen wurde, und sie ergab nun gegen sonst ein ganz verändertes Bild: Statt dass auf der rechten Seite unmittelbar unterhalb des Zwerchfells das Schattenbild der Leber sich ausdehnte, sah man an dessen Stelle eine helle Zone, so dass rechts und links das Bild annähernd gleich war; erst unterhalb dieses abnormen hellen Bezirkes bot sich das Schattenbild der Leber in regelrechter Grösse und Gestalt dar. Das Zwerchfell war also von der Leber durch einen gashaltigen Hohlraum getrennt. Bei der Perkussion war die Leberdämpfung verschwunden. Von nun an war das Bild verschieden, je nachdem der Kranke früh morgens, bevor er die gewohnte beträchtliche Menge eitrigen Auswurfes entleert hatte, oder an einer spätern Tagesstunde durchleuchtet wurde: in letzterm Falle wurden die normalen Verhältnisse, in ersterem der oben beschriebene Befund beobachtet. Lufteinblasung in Magen und Rectum änderten nichts an dem Bilde. Mit Rücksicht auf Anamnese und Status glaubte Béclère nunmehr die — sehr eingehend motivierte — Diagnose: „subphrenischer Abscess zwischen Leber und Zwerchfell, in Verbindung stehend mit einem Bronchus" stellen zu müssen. Die Atmung bot noch die Eigentümlichkeit, dass der untere Thoraxumfang während der Einatmung ab-, während der Ausatmung zunahm, während die Diaskopie keine entsprechende Umkehrung der Bewegungen des Zwerchfells zeigte. — Kurze Zeit danach starb der Kranke plötzlich. Die Autopsie brachte eine nicht geringe Überraschung. Es bestand nämlich kein subphrenischer Abscess: eine Verlagerung des dilatierten Colon, das zeitweise zwischen Leber und Zwerchfell sich legte, hatte jene Täuschung bewirkt. Es fanden sich ausserdem Spuren einer alten Pleuritis diaphragmatica, die zur Verwachsung beider Pleurablätter geführt hatte, sowie Bronchiektasien. Das Höhertreten des dilatierten Colon fand besonders während des Schlafes statt und wurde durch abnorme Länge des Mesocolon begünstigt. Der Morgenhusten hatte die zweifache Wirkung, die bronchiektatischen Kavernen zu entleeren und das Colon wieder an seinen Platz zu drängen. Vielleicht steht die durch die Verwachsung der Pleurablätter bedingte Änderung des Atmungstypus in ursächlichem Zusammenhang mit der Verlagerung des Colon.

Guilloz und Henriot (51) studierten die Atmung bei einem an fortgeschrittener progressiver Muskelatrophie leidenden 35jährigen Manne. Trotz gänzlichen Schwundes der meisten Atmungsmuskeln war der Patient nicht sonderlich durch Atemnot an der Verrichtung seiner Arbeit behindert. Auf dem Leuchtschirme sahen die Beobachter die Exkursionen des Zwerchfells an Umfang verdoppelt, während der obere Teil des Thorax bei der Atmung stillstand. — Merklen (79) hebt den Nutzen der Aktinographie bei der Feststellung der Ätiologie hartnäckiger Neuralgien des Rumpfes und der Extremitäten hervor. Denselben liegt fast immer ein organisches Leiden zu Grunde, besonders Quetschung der Wurzeln oder der vorderen Zweige der Rückenmarksnerven infolge von Spondylitis, Mediastinaltumoren, Aortenaneurysmen. Verfasser berichtet über einen Fall von spondylitischer Erkrankung des 3. und 4. Brustwirbels mit Senkungsabscess, die dem Träger heftige, nur durch liegende Haltung zu lindernde Interkostalneuralgie verursachte. Ein zweiter Fall betraf eine Frau, die durch heftige Neuralgien des Rumpfes und der Extremitäten gepeinigt war, gegen welche alle Mittel versagten. Die Kranke bot die Zeichen der Arteriosklerose und der Myocarditis dar; ausserdem zeigte die Aktinographie das Vorhandensein eines umfangreichen Aortenaneurysma an, das durch Druck auf Nervenstämme jene Sensibilitätsstörungen verursachte.

Oudin und Barthélemy (13) gewannen lehrreiche Aktinogramme in Fällen von Arthropathie tabétique, bei denen Fuss- und Sprunggelenke erkrankt waren. — Thibierge (53) konnte einen 33jährigen Patienten, der die Symptome des infantilen Myxödems darbot, aktinographieren; charakteristisch waren die erhaltenen Zwischenräume zwischen Diaphysen und Epiphysen der Röhrenknochen, die durchaus an das kindliche Skelett erinnerten. — Erwähnenswert ist noch, dass Imbert (17) zwei deutliche Aktinogramme von Atheromatose, das eine Mal an der Arteria radialis und ulnaris, das andere Mal an der Arteria dorsalis pedis aufnehmen konnte.

Wir haben es für angezeigt erachtet, über die dem Gebiete der innern Medizin angehörenden Arbeiten ausführlicher zu berichten; über die chirurgischen Mitteilungen können wir uns kürzer fassen.

Zuerst das Kapitel der Fremdkörper. Monnier (14) stellte die genaue Lage einer Münze, die seit einem Jahre im Oesophagus eingekeilt war, mittels der Durchleuchtung fest und konnte daraufhin mit gutem Gewissen die Osophagotomie unternehmen, zu der er sich andernfalls schwerlich würde entschlossen haben. Durch die gleiche Operation entfernte Segond (88) ein verschlucktes Bruchstück eines Gebisses und ersparte dank der Durchleuchtung sich und der Patientin die lästigen Sondierungen, — Adenot (88) entfernte unter Leitung eines Aktinogramms eine Revolverkugel, die die linke Niere verletzt hatte, und erhielt seinem Patienten das Organ. — Boisson und Marcus (41) stellten die topographische Diagnose einer alten Schussverletzung, bei der die Kugel dicht am Zungenbein sass. — Hannecart (52) fand bei einem Selbstmordkandidaten, der sich in den Mund geschossen hatte, die Kugel

im Körper des 4. Halswirbels eingekeilt und konnte sie auf demselben Wege entfernen. — Bazy (61) setzte die Durchleuchtung der Tibia in den Stand, ein Stück Blei zu exstirpieren, das so in den Knochen eingegraben war, dass der Operateur das Kniegelenk eröffnen und von hinten den Knochen mit dem scharfen Löffel aushöhlen musste. — Tuffier (65) suchte eine Kugel, die in der Hinterhauptsgegend eingedrungen war, und fand sie in der mittlern Halsgegend. In allen diesen Fällen wäre der Fremdkörper, der Störungen im Gefolge hatte, wohl schwerlich ohne die Strahlen gefunden worden.

Dass die ursprüngliche Ansicht, die Medien des Auges seien für die Röntgenstrahlen undurchlässig, eine irrige war, beweisen die immer mehr sich häufenden Beobachtungen von Auffindung metallischer Fremdkörper im Auge mit Hilfe der Aktinographie. Hierher gehören die Mitteilungen von Valençon (7), Wuillomenet (10), Buguet und Rocher (10). Diese rühmen einstimmig den grossen praktischen Nutzen des Röntgenverfahrens in Fällen, wo der Augenspiegel infolge von Trübung der durchsichtigen Medien keinen Aufschluss über Anwesenheit und Sitz des Fremdkörpers zu geben vermag.

Noch immer wird nach Methoden gesucht, um die Lage eines Fremdkörpers stereometrisch genau zu bestimmen, obgleich oder vielmehr weil deren schon mehrere beschrieben sind. Allen haftet eben irgend ein Nachteil an, wenn auch die Erfinder in der Regel von der Vorzüglichkeit ihres jeweiligen Vorschlages überzeugt, aber nicht imstande sind, von dieser Vorzüglichkeit diejenigen ganz zu überzeugen, die sich der Nachprüfung unterziehen. Derartige Verfahren ersannen und empfahlen neuerdings Londe (63, 64, 92), Roumillies und Lacroix (67), sowie Ch. Brandt (90). Wir müssen auf die nähere Beschreibung verzichten und auf die Originalien verweisen. (Fortsetzung folgt.)

## Correspondenz.

In dieser Rubrik werden Anfragen technischer und medizinischer Art, soweit dieses möglich ist und im Interesse der Leser dieser Zeitschrift liegt, Beantwortung finden.

Zuschriften sind direckt an die Redaktion zu richten.

### 1. Wie verhält man sich bei Anlage eines Röntgenlaboratoriums in dem Falle, wo nur Wechselstrom zur Verfügung steht?

Die direkte Anwendung des Wechselstromes zum Betriebe eines Induktoriums ist zwar nicht unmöglich; indessen unterliegt es keinem Zweifel, dass die für diesen Fall konstruierten Unterbrecher schwieriger zu handhaben und deshalb auch unzuverlässiger im Betriebe sind, als die auf dem gleichen Prinzipe beruhenden Gleichstromunterbrecher. Ausserdem geben die letzteren auch, besonders in Verbindung mit einem grösseren Induktionsapparate, eine erheblich höhere Leistung als die ersteren.

Was ferner den Wehnelt-Unterbrecher im besonderen betrifft, so ist zwar der Betrieb desselben mit Wechselstrom ebenfalls nicht unmöglich; indessen nutzt sich dabei der Platinstift dieses Instrumentes so schnell ab, dass ein geregeltes Arbeiten schon deswegen ausgeschlossen ist.

Aus allen diesen Gründen raten wir Ihnen daher, falls Sie ein zu den höchsten Leistungen befähigtes Röntgenlaboratorium zu besitzen wünschen, sich vor allen Dingen den Wechselstrom Ihrer Zentrale zunächst in Gleichstrom umformen zu lassen, welch' letzterem Sie am besten die übliche Spannung von 108—112 Volt geben, wobei Sie dann, soweit sich heute übersehen lässt, mit einer maximalen Stromstärke von 30 Ampère für alle Fälle auskommen.

Die Umformung des Wechselstromes in Gleichstrom geschieht durch einen sog. „Umformer", eine Maschine, die Sie am besten durch Vermittelung Ihrer Wechselstromzentrale beziehen, die dann damit zugleich auch die Garantie für ein sicheres Funktionieren dieses Teiles Ihrer Anlage zu übernehmen hat. Walter (Hamburg).

### 2. Welcher Unterbrecher ist der beste?

Diese Frage wird uns so häufig vorgelegt, dass wir mit der Beantwortung derselben an dieser Stelle nicht mehr zurückhalten wollen. Nach unserer Ansicht ist nun für ein Röntgenlaboratorium, dem eine genügende Spannung (110 Volt) zur Verfügung steht, unbedingt der Wehnelt-Unterbrecher an erster Stelle zu empfehlen, und zwar nicht bloss seiner weitaus grössten Leistungsfähigkeit, sondern auch besonders der Einfachheit und Sicherheit seines Betriebes wegen.

Man wirft demselben zwar vor, dass er in kürzester Frist alle Röhren zerstöre, indessen kann demjenigen, der diese üble Erfahrung gemacht hat, nur angeraten werden, künftighin bei der Ausschaltung des Widerstandes etwas vorsichtiger zu sein, oder, wenn das keinen Erfolg hat, sich einen grösseren und besser abgeteilten Widerstand anzuschaffen. Man muss sich eben stets der Thatsache bewusst sein, dass man mit einer grösseren Kraft, wenn sie nicht gehörig im Zügel gehalten wird, auch grösseres Unheil anrichten kann, als mit einer kleineren.

Andererseits ist aber bei Anwendung eines richtig dimensionierten Widerstandes selbst die Leistung des grössten Induktoriums in Verbindung mit dem Wehnelt-Unterbrecher so leicht und sicher einzuschränken, dass man beispielsweise mit einem 60 cm Apparat selbst die weichste Röntgenröhre beliebig lange Zeit im Gange erhalten kann. Im übrigen kann auf die in Bd. II, S. 181 enthaltenen Darlegungen verwiesen werden. Walter (Hamburg).

Wenn über die Überlegenheit des elektrolytischen Unterbrechers wohl kaum ein Zweifel bestehen kann, so dürfte es sich doch empfehlen, einige Worte über seine praktische Anwendung in einem ärztlichen Zwecken dienenden Röntgeninstitut zu sagen.

Es ist nicht zu bestreiten, dass dem neuen Unterbrecher Fehler anhaften, die wiederholt hervorgehoben und im folgenden zusammenzufassen sind. 1) Der erhebliche Lärm während der Arbeit, 2) der starke Ozongeruch, 3) das Verdampfen von Schwefelsäurelösungen, 4) die Erhitzung der Flüssigkeit im Gebrauch. Den drei ersten Übelständen kann man in einfachster Weise dadurch abhelfen, dass man den Unterbrecher in einem Nebenraum unter einen Abzug, der sich mit Leichtigkeit in jedem Zimmer herstellen lässt, stellt. Das Erhitzen der Lösung kommt bei Wahl eines praktischen Modelles überhaupt nicht in Frage. Ein praktisch eingerichteter Unterbrecher, am geeigneten Platz aufgestellt, kann Jahre lang im Gebrauch bleiben, ohne einer Reinigung oder Reparatur zu bedürfen. Als das zweckmässigste der mir bekannten Modelle hat sich das nach den Vorschriften von Walter konstruierte bewährt.

In einem quadrat. Glashafen (15 l Inhalt) wird eine die ganze Breite und Tiefe einnehmende, mit angelötetem Kupferdraht versehene Bleiplatte, die, um fester zu stehen, etwas gebogen ist, an der einen Längsseite aufgestellt und dort durch eine Klemmschraube am Glase befestigt. Mittels eines gewöhnlichen neben dem Glashafen stehenden Stativs wird der Platte gegenüber die Anode der Zelle angebracht. Die Herstellung der letzteren bedarf einiger Sorgfalt, da durch elektrolytische Vorgänge der Draht derselben an der Löthstelle und an der Wassergrenze leicht aufgelöst wird Ich habe bei meinem Unterbrecher die Anode folgendermassen konstruieren lassen. Ein ca. 10—12 cm langer und $1^1/_2$ mm dicker Platindraht wird mit einem Kupferdraht hart verlötet. Dieser zusammengelötete Draht wird in einGlasrohr eingeschmolzen, so dass sich die Einschmelzstelle ca. 1—2 cm unterhalb der Lötstelle befindet. Der Platindraht wird an seinem unteren Ende auf eine Strecke von ca. 20 mm auf 1 mm Dicke abgefeilt. Das Glasrohr mit dem eingeschmolzenen Draht wird nun in ein zweites weiteres Glasrohr geschoben, das unten spitz ausläuft und eine so enge Öffnung besitzt, dass der 1 mm dicke Draht gerade eben auf und nieder geschoben werden kann. Durch eine Klemmschraube am oberen Kupferdrahtende kann man das Hervorstehen des unteren Plantinstiftes aus dem Glasrohr beliebig weit, bis zu 20 mm, regulieren. Durch diese Vorkehrung wird bewirkt, dass weder die Lötstelle, noch der Kupferdraht in Wasserspiegelhöhe mit der Schwefelsäure in Verbindung kommen, einer Schädigung des Drahtes durch Elektrolyse ist also vorgebeugt. Das Hochlegen der Lötstelle ist wegen der am unteren Ende während des Gebrauches erfolgenden Wärmeentwickelung nötig. Legt man die Lötstelle tief, benutzt also nur ein kurzes Stück Platindraht, so springt stets das Glas an der Einschmelzstelle in Folge der Ausdehnung des Platins. Der Querschnitt von $1^1/_2$ mm ist wiederum erforderlich, um dem Strom keinen zu grossen Widerstand entgegen zu setzen und um der Erwärmung vorzubeugen. Das Abfeilen auf 1 mm Dicke ist im Interesse der Induktoren; man schiebe den Draht ca. $^3/_4$ cm weit heraus und kontrolliere mit Hilfe des Ampèremetre die Ampèrezahl, die nach Ausschaltung allen Widerstandes im Interesse des Induktors die durch den Fabrikanten anzugebende für jeden einzelnen Induktor zulässige Maximalbelastung nicht überschreiten sollte. Erhält man nach Ausschaltung allen Widerstandes mehr als die zulässige Maximalampèrezahl, dann ziehe man den Draht weiter in das Glas zurück. Ein guter 50 cm-Induktor z. B. wird mit einer Drahtlänge von $^3/_4$ cm bei 1 mm Querschnitt, mit ca. 26 Ampère arbeitend, die volle Funkenlänge geben. Sehr wichtig ist die untere Glasröhrenöffnung, die das 1 mm dicke Platinende möglichst genau umschliessen muss. Bei zu weiter Öffnung geht die Funkenlänge zurück, die Ampèrezahl schwankt in weiten Grenzen und die Exaktheit der Unterbrechungen leidet. Bei zu enger Öffnung springt das Glas sehr leicht. Das beste Zeichen für die richtige Beschaffenheit der unteren Glasröhrenöffnung giebt die, unter richtigen Verhältnissen während des Arbeitens nur minimale Schwankungen ausführende Ampèremetrenadel. Die Einschmelzung des Drahtes ist ausserordentlich schwer und muss unbedingt vom Glasbläser unter Berücksichtigung der Wahl richtiger Glassorten vorgenommen werden. Dieses so konstruierte Doppelglasrohr wird durch einen Gummipfropfen gesteckt und durch das Stativ in der Lösung gehalten. Die untere Platinspitze soll ca. 6—7 cm oberhalb des Bodens des Glashafen sich befinden; ihre Entfernung von der Bleikathode der Zelle ist ziemlich irrelevant.

Die erforderliche Lösung besteht aus 500 Schwefelsäure und 8000 Leitungswasser; das ganze Gefäss wird mit einem Hartgummideckel versehen.

Wenn man mit einem Unterbrecher dieser Konstruktionen arbeitet, wird man so leicht keine Störungen durch Heisswerden der Lösungen haben, da das Flüssigkeits-Quantum recht gross ist und die Benutzungszeit nur nach Sekunden zählt. Selbst bei vier Minuten langem, unausgesetztem Betrieb habe ich keine Störungen durch Heisswerden der Flüssigkeit erlebt. Dass der Preis für dieses Modell gering ist, versteht sich von selbst.

Glashafen Mk. 5,—, Bleiplatte ca. Mk. 1,50, Platindraht ca. Mk. 12,—, Glasröhren Mk. 1,— = Mk. 18,—. Dazu Lösungen, Arbeitslohn, p. p.

Die Firma C. H. F. Müller-Hamburg liefert den Apparat nach Walters und meinen Angaben in praktischer und sachgemässer Ausstattung. Einer der grössten Vorteile dieses Unterbrechers

besteht darin, dass er keiner Beaufsichtigung bedarf, mithin in einem fernen Zimmer zur Ausschaltung des lästigen Lärms auf Sägespähne gestellt, wirken kann. Man arbeitet also im eigentlichen Untersuchungszimmer völlig geräuschlos und hat nur eine Einschaltung zu machen, um die Röhre in Betrieb zu setzen.

Ein Nachteil des Unterbrechers besteht darin, dass man über vorzügliche Röhren mit guter Regeneriervorrichtung, die bis jetzt noch schwer zu bekommen und meist sehr teuer sind, verfügen muss. Röhren für Wehnelt ohne Regeneriervorrichtung sind meines Erachtens wenig zu empfehlen, da wenigstens die Exemplare, die mir vorgelegen haben, im Folge der enormen Beanspruchung sehr schnell so hart geworden sind, dass sie nicht mehr zu gebrauchen waren. Die Technik der Röntgographie mit Wehnelt ist sehr viel schwerer als diejenige mit den anderen Unterbrechern, muss also erst durch Übung erlernt werden. Ein Aufsatz über dieses Thema wird in einem der nächsten Hefte erscheinen. Ich möchte meine Ratschläge dahin zusammenfassen mit Motor- und Wehnelt-Unterbrecher abwechselnd zu arbeiten und allmählig bei wachsender Übung den Motor durch das ungleich bessere Verfahren mit Wehnelt zu ersetzen. Zum Schlusse füge ich eine Schaltungsskizze für einen grösseren Betrieb mit beiden Unterbrechern an, dieselbe entspricht der durch die Firma Rich. Seifert & Co. in Hamburg hergestellten Einrichtung meines Institutes und hat sich bis jetzt gut bewährt.

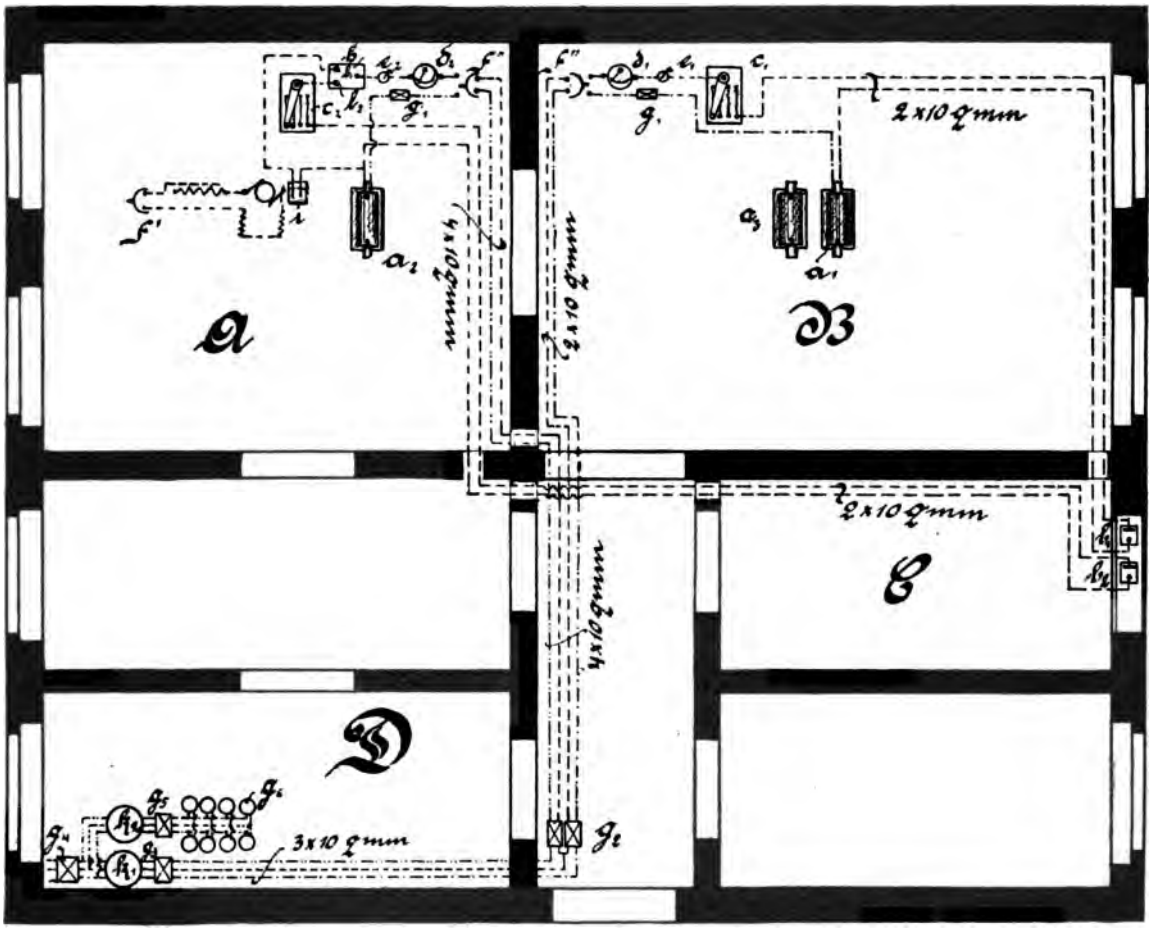


a = Funkeninduktor, b = elektrol. Unterbrecher, c = Widerstand, d = Ampèremeter, e = Ausschalter, f = Anschlussdosen, g = Sicherung, h = Umschalter, i = rotierenden Unterbrecher, k = Elektricitätszähler.

Zimmer A ist das Behandlungszimmer für Lupus und andere Hautkrankheiten, Zimmer B das Zimmer für diagnostische Untersuchungen etc. Im Raume C stehen in einem als Abzug eingerichteten Doppelfenster zwei elektrolytische Unterbrecher der oben angegebenen Konstruktion. Vom Raume D, welcher gleichzeitig als Wartezimmer dienen kann, geht die elektrische Zuleitung für Behandlungs- und Untersuchungszwecke und für elektrische Zimmerbeleuchtung aus. g bedeuten die Sicherungen. Es tritt bei g4 der Strassenstrom, welcher in Hamburg 220 Volt Spannung hat und eine sogenannte Dreileiteranlage ist ein, verteilt sich von da aus in k1 und k2 in zwei Zähler. k2 ist Zähler für elektrisches Licht, k1 ist der Zähler für Gebrauchselektricität, welche zu herabgesetzten Preisen geliefert wird und für die betreffenden Apparate des Instituts verwendet wird. Es liegen bei g2 zwei Sicherungen von 30 Amp. Von

hier gehen die Leitungen getrennt mit einem Querschnitt von 10 □mm nach je einer Ansteckdose f", von wo der Strom durch die Sicherung g1 zur Primärspule, dann nach dem elektrolytischen Unterbrecher b1 zurück durch Regulierwiderstand c1, Ausschalter e1, Ampèremeter d1 nach der Ansteckdose geht. Das Induktorium a1 ist nur mit elektrolytischem Unterbrecher b1 versehen. Anders ist das Induktorium im Behandlungszimmer A eingerichtet. Hier geht der Strom von Ansteckdose f" durch Sicherung g1 und die Primärspule, das einemal nach dem elektrolytischen Unterbrecher b2, das anderemal nach dem rotierenden Unterbrecher. Letzterer und der elektrolytische Unterbrecher b2 stehen mit dem Umschalter h in Verbindung. Steht Umschalter h auf 11, so geht der Strom durch den rotierenden Unterbrecher, Ausschalter e2, Ampèremeter d2 zurück in die Ansteckdose. Selbstverständlich ist vorher der Elektromotor mit Ansteckdose f' zu verbinden. Stellt man den Umschalter h auf 12, so geht der Strom durch den elektrolytischen Unterbrecher b2, von da aus durch den Regulierwiderstand c2 nach Umschalter h, durch Ausschalter e2 Ampèremeter d2 nach der Ansteckdose zurück.

In der Verbrauchs-Elektricitätsanlage sind die Querschnitte der Leitungen alle gleich 10 □mm ausgeführt worden, um einer Erwärmung der Leitung vorzubeugen.

Aus dem Leitungsschema ersieht man deutlich, dass der eine Aussenleiter, nennen wir ihn +, (gezeichnet - . . - . .) nach der einen Ansteckdose im Zimmer A, der andere Aussenleiter, nennen wir ihn —, (gezeichnet - . - .) nach der anderen Ansteckdose im Zimmer B geht. Der Mittelleiter, welcher - - gezeichnet ist, geht nach den Ansteckdosen in Zimmer A und B.

Selbstverständlich ist es auch leicht möglich, dieselbe Anlage für eine Spannung von 110 oder 65 Volt auszuführen, und hat man dann die beiden Zweige bei g2 einfach von der Hausleitung abzuzweigen. Nach Fertigstellung der Anlage ist nun bei der Einschaltung der Ansteckdosen f" zunächst darauf zu achten, dass der Strom in der richtigen Richtung durch den elektrolytischen Unterbrecher hindurchgeht, was daraus erkannt wird, dass dann der Unterbrechungsfunke in der Zelle nur ein schwaches gelbliches Licht aussendet, während er bei verkehrter Schaltung in f" eine intensive, blendend weisse Farbe besitzt. Sodann ist darauf zu sehen, dass der Strom auch die Primärrolle des Induktors in der richtigen Richtung passiert, was in bekannter Weise aus der grösseren Schlagweite, die man dann zwischen Spitze und Platte erhält, erkannt wird. Die entsprechende Umschaltung kann natürlich, da ja f" schon durch die Polarität der Unterbrecherzelle festgelegt ist, nur an den Enden der Primärrolle selbst geschehen.

Albers-Schönberg.

## Vereine und Kongresse.

**Auszug der XXX. Wanderversammlung der ungarischen Ärzte und Naturforscher in Szabadla (Maria Theresiopel), am 28. August 1899.**

Jutassy: **Mit Röntgenstrahlen behandelte Fälle von Lupus vulgaris, Lupus erythematodes, Ekzema chronicum, Naevus vasculosus und Hypertrichosis, mit Vorführung der Kranken.** Die Röntgenstrahlen wurden zu praktischen Zwecken bisher ausser in der chirurgischen Diagnostik zumeist in der Dermatologie verwendet. Die Haut wird nämlich direkt von den Strahlen getroffen und deren Einwirkung auf die Körperdecke daher zuerst bemerkt. Diese Wirkung offenbart sich in einer Hautentzündung. Kurze und schwache Bestrahlung verursacht Hyperaemie und Erythem; dauernde und intensive Bestrahlungen rufen Geschwüre hervor. Die Wirkung äussert sich jedoch nicht im Augenblick der Bestrahlung, sie tritt zufolge einer kumulativen Eigenschaft der X-Strahlen erst nach kürzerer oder längerer Zeit ein, sie ist daher sozusagen sekundär. Die R.-Dermatitis hat besondere Ähnlichkeit mit den Brandwunden. Der Schmerz ist jedoch zumeist unverhältnismässig gering, überdies heilt sie ziemlich rasch und lässt eine schöne glatte Narbe zurück, ausgenommen bei die Cutis durchdringenden tiefen Geschwüre, welche leicht nekrotisieren und ungemein schwierig heilen, daher torpiden specifischen Geschwüren ähnlich sind. Diese Nekrose unterscheidet sich nach den Untersuchungen Gassmanns von sonstigen Nekrosen darin, dass sie auch die Struktur der Blutgefässe stört, übrigens sind neben den degenerierten Gewebselementen die zwar zerfallenen, jedoch intakt gebliebenen Elemente in der Mehrzahl. Die schwächeren Grade der R.-Dermatitis zeigen mikroskopisch dasselbe Bild, wie die Dermatitiden anderer Provenienz, bloss Unna, der Gelegenheit hatte, die menschliche Haut im Stadium der durch Radiographie verursachten Dermatitis erythematosa zu prüfen, fand das Elastin verändert und die Collagenbalken aufgequellt, woraus er schliesst, dass die R.-Strahlen eben die resistentesten Gewebebestandteile der Haut tangieren, und hierdurch erklärt er auch die lange dauernde Cumulativwirkung derselben. — Von den sonstigen histologischen Veränderungen verdienen die Atrophie der Schweiss- und Talgdrüsen, sowie der Haarpapillen (Kibbe, Jutassy), ferner die Obliteration der Capillaren (Gassmann, Jutassy) Erwähnung. Die pathologischen Veränderungen wurden anfangs teilweise der hohen Spannung der elektrischen Zone, teilweise dem sich entwickelnden Ozon zugeschrieben, bald wurden als Grund die thermischen und elektrochemischen Elemente der X-Strahlen betrachtet. Auf Grund geeigneter Untersuchungen wurden jedoch diese Faktoren ausgeschlossen, und es erscheint wahrscheinlich, dass die biologischen Wirkungen durch bisher unbekannte Eigenschaften der X-Strahlen verursacht werden, mit deren Erkenntnis wir warten müssen, bis die Optik der X-Strahlen aufgeklärt sein wird. Destot erklärt diese Veränderungen auf trophoneurotischem Wege, Kaposi sucht den Grund in der Parese der Blutgefässe,

Bordier will neustens den Grund in der Ernährungsstörung der Gewebe finden, da er die Erfahrung machte, dass sich unter der Einwirkung der R.-Strahlen sowohl in animalischen als in pflanzlichen Geweben die Osmose verlangsamt. Die Anwendung der R.-Strahlen zu Heilzwecken — die Radiotherapie — erfreut sich heute bereits einer grossen Verbreitung. Die neuen Versuche erfolgen in vielen Richtungen; auf Grund der bisher erzielten übereinstimmenden Erfolge früherer Versuche halten Fachmänner die Radiotherapie für indiziert bei den meisten Krankheiten, die ihren Sitz in den tieferen Schichten der Haut haben, um so mehr, da sie mit der mässigen Anwendung der Radiotherapie viel schönere, bessere und anhaltendere Erfolge erzielten, als mit den bisher bekannten sonstigen Heilverfahren. In der Litteratur nimmt bisher die Radiotherapie des **Lupus vulgaris** die hervorragendste Stelle ein. Seitdem Schiff in der Wiener dermatolog. Gesellschaft am 2. Juni 1897 einige mit R.-Strahlen behandelte Lupuskranke vorstellte, haben viele in dieser Richtung Versuche gemacht. Mit ihm vereint arbeitete Freund; dann Kümmell, Albers-Schönberg, Gocht, Ziemssen, Mühsam, Holland, Neisser, Gassmann und Schenkel veröffentlichten und stellten nahezu ein halbes Hundert Fälle vor; ich hatte in den letzten zwei Jahren drei Fälle zu behandeln, wovon ich das Glück hatte, zwei wahrscheinlich vollständig zu heilen. Die Einwirkung der R.-Strahlen ruft Entzündung der lupösen Gewebe hervor, sie schwellen gleichsam an, die Knoten fallen mit dem zerstörten Gewebe aus — als wären sie Fremdkörper — und an deren Stelle entsteht ein rotes, leicht blutendes Geschwür mit granulierendem Grunde, welches von den Rändern einwärts rasch mit glatter Narbe in dem Falle heilt, wenn das Geschwür von geringerer Ausdehnung — sagen wir von der Grösse einer Kinderhandfläche — ist. Ist aber das Geschwür gross, hat es z. B. die Ausdehnung einer Gesichtshälfte, dann musste in den meisten Fällen zur Transplantation gegriffen werden. Bezüglich der Erfolge wurden ungefähr 50 Prozent der älteren Fälle recidiv, jedoch sind von Schiff, Gocht, Kümmell und Albers-Schönberg Fälle bekannt, welche seit zwei Jahren nicht recidiv wurden. Die Radiotherapie einer zweiten hartnäckigen Hautkrankheit, des **Lupus erythematodes** wurde zuerst ebenfalls von Schiff versucht; der zweite Fall der Weltlitteratur ist der meinige, welchen ich vorstelle. Mit diesem habe ich, unabhängig von Schiff, den Versuch gemacht und es ist ersichtlich, dass es mir wahrscheinlich gelungen ist, diese, zwischen den Capillaren des Corium und Corpus papillare eingenisteten infiltrierten Zellanhäufungen vollkommen zu entfernen, soweit, dass nur teilweise Recidive eintrat und zwar in geringer Ausdehnung dort, wohin die Strahlen weniger dringen konnten. Bezüglich der rein **tuberkulösen Hautleiden** schreiben Rieder und Dollinger (Paris) den R.-Strahlen eine specifische Wirkung auf die Tuberkel-Bazillen zu, Kirmissen ist es sogar gelungen, eine Tuberkulose des Handgelenkes durch — mit Massage kombinierte — Radiotherapie zu heilen.

In der Radiotherapie des **Ekzema chronicum** gebührt Hahn die Priorität. Seitdem habe auch ich nach Albers-Schönberg, Schiff, Ziemssen etc. mehrere Fälle zu verzeichnen; den ältesten derselben — bei welchem ein 13monatliches Resultat vorliegt — stelle ich vor. In der Radiotherapie der durch **pathologische Veränderungen der Blutgefässe** der Haut entstehenden Hautkrankheiten gehört die Priorität meiner Wenigkeit an, indem ich bereits Ende 1897 den ersten Versuch bei einem Angioma teleangictodes (Naevus vasculosus s. flammeus) unternahm, dessen schönen Erfolg wir an dem hier vorgestellten Kranken sehen können. Gleichzeitig will ich hier meine Priorität bezüglich der Radiotherapie der **Acne rosacea** wahren, die gegenwärtig in meinem Laboratorium vorgenommen wird.

Von der Radiotherapie der **Psoriasis vulgaris** finden wir in der Litteratur nur sporadische Erwähnung. Die Ablösung dieser Läsion unter Einwirkung der X-Strahlen ist zweifellos. Über zwei meiner Versuche in dieser Richtung werde ich später referieren. Am eklatantesten sind jene Erfolge, welche sich aus der Radiotherapie der **kranken** oder **überflüssigen Behaarung** ergeben. Die X-Strahlen üben die rascheste und energischste Wirkung auf den empfindlichsten Adnex der menschlichen Haut, auf die Haarpapillen, aus. Eine hochgradige oder wiederholte geringere erythematöse Dermatitis involviert die vollständige Degeneration der papilla pili. Bei diesem Leiden — da deren Heilung in den meisten Fällen vom kosmetischen Standpunkte aus erwünscht ist — werden zur Vermeidung von narbigen Komplikationen die betreffenden Hautpartien natürlich nur solange bestrahlt, bis ein schwaches Erythem hervorgerufen wird; dies wiederholen wir zwei bis dreimal, wonach die Alopecie dauernd, ständig, und die Haut intakt bleibt. Auf dem Gebiete der Radiotherapie der gesunden doch überflüssigen Behaarung, der **Hypertrichosis** gehört Freund die Priorität, doch habe ich mit 44 Fällen die grösste Zahl erreicht. Einen lehrreichen Fall habe ich zur Vorführung mitgebracht. Bezüglich der **Haarkrankheiten** hat Ziemssen im vorigen Jahre bei einem **Favus,** Schiff und Freund bei **Favus** und **Sycosis parasitaria,** Gassmann und Schenkel bei einer **Sycosis non parasitaria** die Radiotherapie mit Erfolg versucht und darüber Bericht erstattet. Über Erkrankungen sonstiger Adnexa der Haut wurden bisher keine direkten Versuche gemacht. Die Heilung von **Acne vulgaris** in Fällen, wo die Haut aus anderen Gründen mit R.-Strahlen behandelt wurde, haben gleich mir viele andere beobachtet, Schiff und Freund halten sogar bei hartnäckiger Acne und **Comedones** die Radiotherapie für indiziert. Meine — zur Vorstellung mitgebrachten — Kranken sind die folgenden: 1. **Lupus vulgaris faciei.** Frau, 24 Jahre

alt. Auf der linken Wange disseminierter Lupus in der Grösse eines Markstückes. Sie wurde am 6. bis 10. Oktober 1897 durch $2^1/_2$ Stunden, dann am 20. und 21. Oktober durch $1^1/_2$ Stunden, insgesamt 4 Stunden intensiven R.-Strahlen ausgesetzt. Ende Oktober begann die Ausscheidung der Läsion und es entstand am 10. November eine reine, blutende Wundfläche, welche bei antiseptischer Behandlung anfangs Dezember glatt vernarbte. Seitdem erblasste auch die Narbe und ist kein Recidiv zu konstatieren. 2. **Lupus erythematodes nasi et faciei.** Mann, 28 Jahre alt. Krankheitsdauer 8 Jahre; wurde erfolglos behandelt und sein Hautleiden breitete sich nach Anwendung des Paquelins noch mehr aus, der Lupus wurde disseminiert. Bestrahlt von 4. bis 10. Oktober 1898 insgesamt $5^1/_2$ Stunden, so dass auf die Gesichtspartien der schmetterlingsförmigen Läsion je 2 2stündige, auf den Nasenrücken $1^1/_2$-stündige Bestrahlung entfiel. Anfang November löste sich der Belag in grossen, dicken Lamellen ab, er verblieb jedoch unter den Augenlidern auf einem schmalen Streifen (den die Bleimarke verdeckte) und auf dem Nasenrücken. Auf den Rat des Herrn Professors Róna wurde der Patient vom 14. bis 29. Nov. in sechs Sitzungen insgesamt durch drei Stunden aufs neue exponiert, so dass die Peripheriestrahlen auch die bereits reinen Stellen beschienen. Hierauf löste sich auch der verbliebene Belag ab und seitdem — nahezu seit zehn Monaten — ist das Gesicht grösstenteils rein. Ein Recidiv stellte sich im März dieses Jahres bloss auf dem Nasenrücken und auf der rechten Gesichtshälfte an einigen linsengrossen Stellen ein, verbreitete sich jedoch nicht weiter. Die bisherigen Erfolge berechtigen zu der Prognose, dass die Heilung bei neuerlicher Anwendung der Radiotherapie gründlich sein wird. 3. **Ekzema chronicum manus.** Mann, 29 Jahre alt. Auf beiden Handrücken mit sieben Jahren Ekzem; hat Zink und Theer in allen Formen nutzlos verwendet. Die Radiotherapie wurde vom 25. Juli bis 3. August 1898 in acht Sitzungen insgesamt $2^1/_2$ Stunden verwendet, wonach auf den intakten Hautpartien ein rotbraunes Erythem erschien, und die vom Ekzem herrührenden Läsionen abfielen. Bloss über dem metakarpo-phalangealen Gelenke des rechten Handrückens erhielt sich hartnäckig eine grössere — kinderhandtellergrosse — Kruste, weshalb ich diesen Teil am 8. August einer neuerlichen halbstündigen Bestrahlung zu unterziehen für indiziert hielt. Es erwies sich dies jedoch als überflüssig, denn es trat dort eine eitrige Dermatitis ein, und während die Haut der linken Hand und die übrigen Partieen der rechten Hand sich in einigen Tagen regenerierten, heilte die Komplikation erst in circa einem Monat mit flacher, glatter, weisslicher Narbe. Seitdem — seit 13 Monaten — hat sich nirgends ein Recidiv eingestellt und der Patient findet sich mit der teilweisen Vernarbung viel besser, als mit dem früheren Leiden ab. 4. **Hypertrichosis totalis faciei et colli.** Dame, 25 Jahre alt. Die Wangen, das Kinn, den Hals bedeckte dichtes, dickes, schwarzes Haar; auf der Oberlippe ist der Haarwuchs unbedeutend. Das Gesicht wurde vom 3. bis 14. November 1898 in zehn Sitzungen durch $3^1/_2$ Stunden bestrahlt. Am 2. Dezember stellte sich mit einem braunrotem Erythem das vollständige Defluvium ein. Pat. reiste mit der Weisung in die Provinz, dass sie nach Schwinden des Erythems sich sofort zur Fortsetzung der Kur melde. Das Erythem verschwand zwar bereits zu Neujahr 1899, Pat. meldete sich dennoch erst im Februar, wo sich das Recidiv bloss um die Mundwinkel zeigte, auch dort nur in einem Fünfteile des ursprünglichen Quantums. Kinn und Hals war rein. Die Radiotherapie wurde wiederholt am 5., 6. und 7. Februar durch $1^1/_2$ Stunden, worauf sich das Erythem — jetzt bereits rascher — zeigte. Nach dem neuen Defluvium zeigt sich ein Recidiv bloss in der Gegend des linken Mundwinkels in solch geringem Masse, dass die weitere Wiederholung der partiellen Radiotherapie überflüssig erscheint, um so mehr, als diese wenigen Haare mittels Elektrolyse leicht in 1—2 Stunden entfernt werden können. Der deglabrierte Teint — glaube ich — ist als vollkommen normal zu betrachten. 5. **Angioma teleangiectodes seu Naevus vasculosus s. flammeus.** 22jähriger Mann. Seine rechte Gesichtshälfte ist von der Stirne bis zum Kinn und $2^1/_2$ cm vor dem Ohre bis zur Mitte des Nasenrückens von einem angeborenen, roten, an vielen Stellen lividen, und zufolge vieler kleiner Angiome eine ungleiche Oberfläche zeigenden Flecken bedeckt. Nachdem eine, auf einer kleineren Partie unternommenen Probe im Oktober 1897 das Blauwerden des Naevus ergab, exponierte ich am 20. bis 30. November 1897 die ganze Oberfläche durch 14 Stunden, mit Ausschluss der orbitalen Gegend und der Oberlippe derart, dass auf das Gesicht und auf die Stirne eine je 5, auf die Nase eine 4stündige Bestrahlung entfiel. Diese energische Bestrahlung reagierte mit eitriger Dermatitis, welche im Beginn mit Burow-Umschlägen, dann im Rochusspital mit Borvaselinverbänden behandelt wurde. Der Erfolg ist — wie wir sehen — gut. Der Naevus ist verschwunden und an dessen Stelle ist eine glatte, weissliche, nur teils rosarote Narbe getreten, welche von der normalen Haut kaum abweicht. Seitdem wird die Narbe fortwährend heller, und ist bloss durch die, infolge der Dermatitis aufgetretenen Hyperpigmentation der Ränder auffallend. Dieser hyperpigmentierte Rand widersteht jeder Behandlung, denn — wie Unna nachgewiesen — hat sich das Pigment nicht in der Malpighischicht, sondern im Bindegewebe der Cutis aufgesammelt. (Autoreferat.)

**Röntgenvereinigung in Berlin.**

In der letzten Sitzung der Röntgenvereinigung in Berlin sprach Sträter-Berlin über **neuere Röntgenröhren.** Zunächst erwähnt Vortragender die Ansprüche, die man an eine gute Röntgenröhre stellen muss und fasst diese dahin zusammen, dass eine Röhre dem Induktorium angepasst sein muss,

durch welches sie in Thätigkeit gesetzt wird d. h. sie muss bei voller Ausnutzung die besten Bilder geben, dass sie ferner eine möglichst lange Zeit konstant bleibt, d. h. ihren Luftgehalt möglichst wenig ändert. Nachdem St. über die Schwierigkeiten der Regulierbarkeit der Röhren gesprochen und die bisher gebräuchlichen Methoden der Regulierung erwähnt hat (Müller-Hamburg, Volt-Ohm, Levy etc.), demonstriert er eine neue Art der Regulierung von Gundelach, die auf der bekannten Thatsache der Diffusion des Wasserstoffes beruht. Ein kleines Platinröhrchen, das an dem nach aussen ragenden Ende zugeschmolzen ist, durchdringt die Wand der Röhre. Erhitzt man nun den ausserhalb der Röhre gelegenen Teil des Platinröhrchens in der Bunsen- oder Spiritusflamme, so diffundiert der in der Flamme enthaltene Wasserstoff in das Innere der Röhre und der Luftgehalt der Röhre ist beliebig zu vermehren. Sodann kommt Vortragender auf die neueren Röhren zu sprechen; er versteht darunter diejenigen, welche imstande sind, den grossen Ansprüchen zu genügen, die der elektrolytische Unterbrecher an die Röhren, beziehungsweise an die Widerstandsfähigkeit der Antikathode stellt. Er demonstriert die Waltersche Röhre, bei welcher die Überhitzung der Antikathode durch Wasserkühlung vermieden wird, ferner die Gundelachsche, deren Antikathode durch einen Eisenkern verdickt ist, der sich in einen Eisencylinder fortsetzt. Sodann zeigt Str. die Röhre von Ehrhard, bei der die Antikathode durch fliessendes Wasser gekühlt wird, welches aus einem isolierten Gefäss zur Antikathode geleitet wird. Zum Schlusse erwähnt der Vortragende seine Versuche mit den Gundelachschen Röhren, die bei sorgsamer Pflege gute Resultate geben. Immelmann, Schriftführer.

**Ärztl. Verein Hamburg.** 18. IV. 99.

Lauenstein demonstriert eine im Anschluss an ein Trauma entstandene **Caries sicca** des Schulterkopfes und das dazu gehörigen Röntgenbildes, das erst die Diagnose stellen liess.

Alsberg stellt einen 23jährigen Tischler vor, bei dem er vor sechs Jahren die Diagnose auf Schenkelhalsverbiegung gestellt hat und bei dem das jetzt aufgenommene Röntgenbild die damals gestellte Diagnose bestätigt. Es handelt sich dem klinischen Befund und dem Röntgenbild nach um einen typischen Fall von **Coxa vara**. Sie ist im Anschluss an ein Trauma entstanden.

**Berliner medizinische Gesellschaft.** 8. XI. 99.

Lassar berichtet über einen Besuch des Laboratoriums von Schiff und Freund in Wien und von den unbestreitbaren Erfolgen, die dieselben in der Behandlung von **Dermatomykosen** und **Trichosis** vermittels der Röntgenstrahlen erzielt haben. Auch die Lichttherapieanstalt von Finsen in Kopenhagen hat Lassar besucht und kann auch dessen Erfolge nur bestätigen. In der Diskussion erkennt Lassar die Verdienste Finsens um die **Lupusbehandlung** in vollem Masse an. Letztere bietet aber zwei Schwierigkeiten, 1) die lange Dauer, 2) die Wirkung der Lichtstrahlen nimmt mit der Tiefe des Lupus ab; je oberflächlicher die Krankheit ist, desto schneller tritt die Heilung ein. Finsen wendet daher bei Fällen von tief in die Gewebe eindringenden Lupus Pyrogallus zur Entfernung der oberen Gewebsschichten an. Rubinstein hat einen Fall von **Psoriasis** mit Röntgenstrahlen behandelt. Er konnte zunächst eine auffallende Besserung konstatieren, der jedoch bald wieder ein Recidiv folgte. Hahn (Hamburg).

**Verein deutscher Ärzte in Prag.** 28. IV. 99.

Pietrzikowsky demonstriert zwei Fälle von **Wirbelverletzungen.** Die Stellung der Diagnose sofort nach der Verletzung ist häufig sehr schwer oder unmöglich, auch die Narkose und Durchleuchtung mit Röntgenstrahlen ist ein mehr gefürchtetes als sicheres Hilfsmittel. Erst bei den geheilten Fällen bietet der Skiaskopie ein sehr schätzenswertes Auskunftsmittel. Durch zwei Röntgenaufnahmen wurde die Diagnose bestätigt. Es handelte sich einmal um eine Kompressionsfraktur des sechsten und siebenten Halswirbels, die mit Kyphose im unteren Halsteil und kompensatorischen Krümmungen im oberen Hals- und Brustteil ausheilten und um eine Kompressionsfraktur des dritten Halswirbels kombiniert mit einseitiger vollkommener Abduktionsverrenkung links.

**K. k. Gesellschaft der Ärzte in Wien.** 27. X. 99. — **Dermatologische Gesellschaft in Wien.** 18. I. 99.

Kaposi wies zunächst auf die erfreulichen Resultate hin die Schiff und Freund bei **Favus, Lupus, Hirsities etc.** erzielt haben. (In dem Blatte referiert.) Auf der anderen Seite betont er die Gefahren der Röntgenisierung, die besonders darin liegen, dass uns vorläufig der Massstab für die event. schädliche Dosis fehlt, da er oft beobachtet hat, dass schädliche Nachwirkungen noch nach ganz langer Zeit aufgetreten sind, ohne dass unmittelbar Reizungen sich zeigten. Er berichtet dann über Fälle von ganz schwerer Gangrän, die gar keine Tendenz zur Heilung zeigt. Gassmann hat Ähnliches beobachtet und auch den Grund gefunden, indem sich bei mikroskopischer Untersuchung schwerste Schädigung der Gefässe, namentlich Vacuolenbildung der Endothelien fand. Diese Röntgenschädigungen können sogar an Stellen auftreten, die gar nicht direkt bestrahlt sind. K. schliesst mit der Aufforderung, Röntgenbehandlung von Hautkranken nur solchen Arzten zu übergeben, die grosse Erfahrung über die zulässigen Dosen haben. In der Diskussion weisen Schiff, Benedikt und Freund darauf hin, dass diagnostische einmalige Untersuchungen unschädlich seien. Freund betont, dass es für den Geübten feine Kennzeichen (Lockerung der Haare, feine Pigmentierung etc.) gäbe, die auf Einstellung des Verfahrens hinwiesen.

Jessen (Hamburg).

## Druckfehlerberichtigung.

**Zur Technik von Dr. Albers-Schönberg.**

Das auf Seite 31 angegebene Rezept enthält Druckfehler und ist folgendermassen zu **korrigieren**:

Lösung I.

Glycin 30,00 **statt** 30,09.

Preis beider Lösungen: **M. 3,30 statt M. 1,65.**

Lösung I und Lösung II werden in einer Flasche zusammengegossen, dazu **6 statt 4 Liter** Leitungswasser gesetzt und gemischt.

---

# Journallitteratur.

**New York Medical Journal 1899.** September 9. und 23.

C. Beck: **Fracture of the lower end of the radius.** Verfasser hat das schon mehrfach von ihm besprochene Thema in einem im April 1899 vor der County Medical Association gehaltenen Vortrage einer neuen Bearbeitung unterzogen. Er untersucht seit mehr als drei Jahren jede Unterarmfraktur mit Röntgenstrahlen und konnte dadurch eine Reihe interessanter und wichtiger Thatsachen aufdecken, die bei anderen Untersuchungsmethoden nicht erkannt werden konnten. In einer grossen Zahl von Radiusbrüchen findet man eine Fissur des distalen Ulnaendes; in anderen existiert gleichzeitig eine Absprengung des processus styloides ulnae. Letzteres Ereignis, früher als selten angesprochen, scheint nach Verfassers Untersuchungen eine häufige Komplikation. Betont wird die Wichtigkeit der Röntgographie für die Entscheidung, ob die Fraktur intra- oder extracapsulär sitzt. Sehr instruktiv sind die hierfür beigefügten, recht gut reproduzierten Abbildungen. Verf. überzeugt sich, wenn angängig, nach der korrigierenden Reposition von der richtigen Lage der Bruchteile aneinander und verfolgt die Callusbildung. Dadurch war er in einzelnen Fällen im stande, störenden Calluswucherungen durch neue Verbände in anderer Richtung oder durch aktiveres chirurgisches Vorgehen vorzubeugen und erhielt daher die bestmögliche Gebrauchsfähigkeit der gebrochenen Gliedmassen nach erfolgter Heilung. Die Röntgensche Entdeckung entlastet die Verantwortlichkeit des behandelnden Arztes, sie ist nach jeder Richtung hin ein „entschiedener Verbündeter." 15 Illustrationen.

April 15. C. Beck: **An extra ordinary case of aortic aneurysm.** B. beschreibt ein ungemein grosses Aortenaneurysma des Arcus bei einem 39jährigen Manne, der fünf Jahre zuvor im Anschluss an das Heben eines schweren Gegenstandes die Entstehung einer kleinen Anschwellung an der linken Halsseite bemerkt hatte. Schluckbeschwerden und eine später wieder verschwindende Heiserkeit waren die weiterhin auftretenden Beschwerden. Der Kranke suchte das Hospital auf mit einer ganz enormen, pulsierenden Geschwulst, die das Sternum, die sternalen Abschnitte der Clavikeln und die ganze Vorderseite des Halses in einer Ausbreitung von $7^1/_2$ Zoll umfasste. Es bestand Hypertrophie des linken Ventrikels, Differenzen zwischen den Radialpulsen, Doppelgeräusche, bisweilen Dyspnoe. Die Röntgenaufnahme bestätigte die Diagnose, gab aber erst die richtige Vorstellung von der intrathoracischen Ausdehnung des Aneurysma und den enormen Knochenusuren, die dasselbe veranlasst hatte. Der Fall wird mit Laucereaux'schen Gelatineinjektionen behandelt. Eine augenfällige Besserung ist erzielt, die sich nicht nur auf das subjektive Befinden des Kranken bezieht, sondern sich auch durch weitere Röntgenuntersuchungen in einem Stillstand des Aneurysma und der Bildung fester Coagula konstatieren liess. 3 Abbildungen illustrieren den Fall.

**The American X-ray Journal.** Bd. 4. 1899. No. 4. April.

H. O. Pratt: **The value of the X-ray from a diagnostic and therapeutic standpoint.** Der erste Teil der Arbeit umfasst physikalische Bemerkungen über Zustandekommen und Natur der Röntgenstrahlen. Verfasser nennt die X-Strahlen „ein elektrostatisches Phänomen, eine Anhäufung von magnetischen Kraftlinien von höchster Potenz und kurzer Wellenlänge in einem Kreisstrome." — Der diagnostische Wert ist nach Verfasser jetzt derart allseitig anerkannt, dass jeder Arzt seinen Kranken gegenüber die Verpflichtung hat, sich dieses Hilfsmittels zu bedienen, schon um den häufigen Klagen und Reklamationen der Patienten aus dem Wege zu gehen. Er plädiert dafür, dass die Untersuchungen aber in jedem Falle von Fachleuten gemacht würden. Schädlichen Einfluss von der Anwendung der X-Strahlen hat er nur selten gesehen. Von Interesse ist die zweimalige Beobachtung von teilweiser Knochenzerstörung am Kinnbacken nach langdauernder, intensiver, von Laien ausgeführter Bestrahlung des Gesichtes ohne Folgeerscheinungen seitens der Haut. Verfasser glaubt an eine starke parasiticide Kraft der Strahlen und verspricht sich gute Erfolge von der Behandlung Phthisiker.

Southgate Leigh. **Therapeutic Effect of the Roentgen ray.** Vorstellung von drei Kranken in der Seabord Medical Association. Bei einem Jüngling, der eine Kugel in den Oberschenkel erhalten hatte, bestand eine starke Schwellung des Kniegelenkes, die ungemein schmerzhaft war, sodass die leiseste Be-

rührung unmöglich war. Der Arzt, der nur im Besitze eines unvollkommenen Instrumentariums war, exponierte, um eine photographische Aufnahme zu erzielen, vier Stunden. Anderen Tages war Patient schmerzfrei und konnte am dritten Tage wieder gehen. Im zweiten Falle handelte es sich um eine zur Operation bestimmte Ellenbogengelenks-Tuberkulose. Zwei- bis dreimal wöchentlich wurde zwei Stunden lang bestrahlt. Nach im ganzen zwölfstündiger Exposition war die Entzündung geschwunden, und der Kranke ist jetzt 18 Monate recidivfrei. Der dritte Fall betrifft ein schmerzhaftes Gallensteinleiden. Nach der Bestrahlung, die zu diagnostischen Zwecken stattfand — Steine wurden nicht entdeckt — war Patient schmerzfrei und blieb ohne weitere Gallensteinkoliken.

No. 5. Mai 1899. J. Lynn Thomas. **Styloid Process and Colles' fracture.** Der gleichzeitige Bruch des processus styloides ulnae bei Frakturen des unteren Endes des Radius ist eine sehr häufige Komplikation und keineswegs ein so seltenes Ereignis, als welches es in den gangbaren Lehrbüchern hingestellt wird.

J. T. Morehouse. **Object lessons in radiography.** Illustrierte Kasuistik, meist Handgelenksbrüche, die diagnostische Schwierigkeiten machten.

Dudley Tait: **Radiography of arteries in the living subject.** Verfasser macht darauf aufmerksam, dass in Fällen von Arteriosklerose durch die Röntgenaufnahme interessante Aufschlüsse über den anatomischen Verlauf der Gefässe und über den Grad der sklerotischen Veränderungen zu erzielen sind.

No. 6. Juni 1899 — Jnhaltsangabe. Referate.

**The american Journal of the medical sciences**, März 1899.

Joseph A. Blake: **The relation of the Trachea and Bronchi to the thoracic walls, as determined by the Roentgen rays.** Die Arbeit ist eine eingehende, interessante, topographisch-anatomische Studie über die Lage der Luftröhre und der grösseren Bronchialäste. Verfasser hat an durch Formalininjection fixierten und konservierten Leichen gearbeitet. In die unteren Luftwege hat er unter mässigem Druck später erstarrende flüssige Metalllösungen gebracht, in ähnlicher Weise, wie bei der Anfertigung von Korrosionspräparaten verfahren wird. Der so erhaltene feste, metallische Bronchialbaum gab bei der Durchstrahlung von hinten und vorn brauchbare Projektionsbilder, die bei der Beurteilung von Brustaufnahmen manchen wichtigen Anhaltspunkt ergeben. Im übrigen sei auf die Illustrationen des Originals verwiesen.

**Proceedings of the association of american anatomists**, elfter Sitzungsbericht. 20. bis 28. Dezember 1898.

E. R. Corson: **An X-ray study of the normal movements of the carpal bones and wrist.** Verfasser kommt in dieser anatomischen Studie der komplizierten Bewegungsvorgänge im Handgelenk zu ähnlichen Schlüssen, wie Hans Virchow sie der Gesellschaft naturforschender Freunde in Berlin Anfang des Jahres 1899 vorgelegt hat. Referiert in dieser Zeitschrift Juni 1899.

**Archives of the Roentgen ray.** 1899 August.

J. Lynn Thomas: **An Inquiry into the condition of the styloid process of the ulna in Colles' Fracture.** Verfasser giebt in dieser Arbeit; die ausführlichen Belege für seine früheren Mitteilungen (siehe oben). An der Hand einer grossen Zahl von eigenen Aufnahmen und durch Verwertung von Fragebögen erörtert er die Häufigkeit des gleichzeitigen Bruchs des processus styloides ulnae bei Collesscher Fraktur, die er auf 50—60%, also in mehr als der Hälfte aller Fälle, beziffert. Häufig findet sich dieser Bruch bei einfachem Schrägbruch des unteren Radiusendes, oft auch als Kombination eines höher gelegenen Doppelbruches der Unterarmknochen, ferner bei Ablösung der unteren Radialepiphyse, bei Handgelenksluxation und endlich noch als einzig nachweisbare Knochentrennung. Für alle diese Varietäten sind der Arbeit treffliche Skiagramme beigefügt. Wichtig ist, was namentlich auch in der auf den Vortrag folgenden Diskussion betont wird, die Aufnahme des Handgelenkes in richtiger Stellung vorzunehmen, um ein richtiges Bild der ganzen distalen Ulnaepiphyse zu erhalten und zu verhüten, dass das Schattenbild eines eventuell abgesprengten Styloidfortsatzes sich mit dem eines Handwurzelknochens deckt.

A. Apps und W. H. Cox: **Notes on the Wehnelt interrupter.** Der Wehneltsche Unterbrecher mit dem die Autoren zufriedenstellende Resultate erzielt haben, ist ein elektrolytischer Stromunterbrecher. Seine Vorzüge, besonders die Präcision, mit der er arbeitet, die Einfachheit, die geringe Abnutzung u. s. w. werden eingehend besprochen. Die Verfasser haben die besten Bilder erzielt, wenn sie Röhren benutzten, deren Vacuumgrad nicht besonders hoch war, in denen also der Widerstand ein höherer war. Als weiterer Vorzug wird gerühmt, dass der Strom leicht abgestellt und eine neue Röhre eingeschaltet werden kann, wenn die erstbenutzte zu heiss geworden ist. In der folgenden Diskussion wurden fast von allen Rednern Apparate, die nach dem Prinzipe der elektrolytischen Unterbrecher konstruiert wurden, gelobt.

In der **Sitzung der Londoner Roentgen-Society** vom 12. Juni 1899 wurde ein neues transportables Instrumentarium für Röntgenaufnahmen von Beevor, Low und Cox beschrieben und auf ihre Zweckmässigkeit im Kriegsfalle hingewiesen. Gregory liess einen von ihm erfundenen Apparat zur Aufnahme von stereoskopischen Röntgenbildern demonstrieren und eine Reihe von damit aufgenommenen Bildern ausstellen.

**The Bristol medico-chirurgical Journal 1899 September.**

W. Cotton: **A simple form of influence machine for X-ray Work.** Die angegebene Maschine ist ein modifizierter Wimshurstapparat, dessen genauere Konstruktion im Original nachgelesen werden muss.

**The scottish medical and surgical Journal 1897 Mai.**

J. Brunton Blaikie: **Note on effect of X-rays on tubercle bacillus and Diphtheriatoxine.** Die Untersuchungen des Verfassers haben das Ergebnis gehabt, dass ein merklicher Einfluss des Röntgenlichtes auf Tuberkel-Bazillenkulturen und Diphtherietoxin durchaus nicht besteht. Die zur Bazillenkultur dienenden Nährboden wurden anstatt in gläserne Petrischalen in sterile Aluminiumschalen gebracht, um ein für Kathodenstrahlen besser als Glas durchgängiges Medium zu haben. Die Expositionszeit der frisch geimpften Platten betrug acht Stunden. Gleichwohl liess sich nach 14 Tagen kein Unterschied im Wachstum zwischen den bestrahlten und nicht bestrahlten Kulturen erkennen. Zur Prüfung der Veränderung des Diphtherietoxins durch Röntgenbestrahlung (gleichfalls acht Stunden Expositionszeit) wurde das Thierexperiment herangezogen. Doch lebten die Meerschweinchen, die mit bestrahltem Toxin geimpft waren, nicht länger als die Kontrolltiere.

**Wiener klinische Rundschau 1899. No. 45.**

Holzknecht: **Ein neues radioskopisches Symptom bei Bronchialstenose und Methodisches.** In dem beschriebenen und illustrierten Falle handelt es sich um einen 24jährigen Mann, der wegen Atemnot und stridorösen Atmens die Nothnagelsche Klinik aufsuchte. Die physikalische Untersuchung machte eine rechtsseitige Bronchialstenose wahrscheinlich. Bei der Durchleuchtung ergiebt das Schirmbild im Exspirium normale Verhältnisse. Inspiriert der Patient tief, so schiebt sich eine scharfbegrenzte Schattenmasse in die helle rechte Thoraxhälfte und der Herzschatten verschwindet aus der linken Thoraxhälfte bis auf die Spitze und wird grösstenteils rechts sichtbar. Diese inspiratorische Dislokation des Mediastinums mit Einschluss des Herzens in die kranke Thoraxhälfte erklärt sich ungezwungen durch veränderte Druckverhältnisse. Infolge der Verlegung des rechten Bronchius vermag bei der Inspiration die Luft nicht so rasch in den zugehörigen Lungenabschnitt einzudringen; dadurch entsteht in der rechten Lunge ein stärkerer negativer Druck als in der linken; dieser veranlasst eine Aspiration des Mediastinums nach rechts, analog den inspiratorischen Einziehungen der Interkostalräume bei Stenosen der Interkostalräume. Dies zum erstenmal beschriebene Symptom hat entschieden grosse diagnostische Bedeutung, braucht aber nicht, wie Verfasser richtig bemerkt, in allen Fällen von Bronchialstenose nachweisbar zu sein, da eine gewisse Mobilität des Mediastinums und ein höherer Grad von einseitiger Stenose die Vorbedingungen für das Zustandekommen sind. Die Ursache der Verlegung wird offen gelassen. Um derartig schwer zu fixierende Augenblicksbilder zu erhalten, giebt Verfasser einige technische Winke Über dem leuchtenden Schirm bringt er eine Glasplatte an und pausiert mit einem roten Ölglasstift das Schirmbild auf die Platte. Dann wird die Glasplatte mit Chloroform begossen, das ein darauf gelegtes Pergamynpapier durch Capillarwirkung beliebig lange unverschieblich festhält. Die Zeichnung auf der Glasplatte kann nun einfach durchgepaust werden. Die Schatten werden schraffiert, und das ganze Bild, auf grauem Hintergrunde besehen, gleicht den ursprünglichen Schirmbildern in hohem Grade. Um ein photographisches Bild zu erlangen, in diesem Falle die Schwierigkeit zu umgehen, dass der Patient keine Respirationsphase mehrere Minuten hindurch festhalten kann, wird in verschiedenen Raten à 5 Sekunden die gewünschte Respirationsphase photographiert und in den jedesmaligen Intervallen der Apparat ausser Funktion gesetzt. Bei Platten mit hoher Empfindlichkeit genügt es, in 20 bis 30 Abschnitte à 5 Sekunden zu exponieren.

In der neuen Auflage von **Eulenburgs Realencyklopädie** ist das Kapitel **Röntgenstrahlen** von Levy-Dorn behandelt.

Man kann auf 30 Druckseiten keine bessere, sachgemässere, koncisere und dabei alles neue berücksichtigende Darstellung dieser Materie lesen. Ein knapperes und klareres Kompendium, das in gemeinverständlicher Weise Laien und Fachmann nicht nur mit physikalischen Erklärungen, sondern auch mit genauer Beschreibung des Instrumentariums, der Art der Untersuchung und endlich noch der Bedeutung der Röntgenstrahlen für die verschiedensten Gebiete des praktischen Wissens belehrt, dürfte kaum bisher geschrieben sein. Wer sich rasch und eingehend über alle Fragen über diesen Gegenstand orientieren will, wird nicht nur reiche Belehrung sondern auch Anregung und praktische Winke in Hülle und Fülle finden. Dem Artikel ist daher eine recht grosse Leserzahl zu wünschen und sein Studium sei allen Interessenten angelegentlichst empfohlen. Werner (Hamburg).

**Verhandl. der deutsch. physik. Gesellsch.** I. 242. 1899.

Boas: **Ein Polarisationsphotometer zur Messung der Kontrastintensität der Röntgenstrahlen** Zur Herstellung einer guten Diagraphie muss man 1) die Stärke und 2) die Kontrastwirkung der Strahlung der angewandten Röntgenröhre kennen. Das sog. Skiameter, welches bisher zu diesem Zwecke empfohlen wurde, kann höchstens über den ersten, nicht aber über den zweiten der genannten Punkte Aufschluss geben, was um so misslicher ist, als gerade dieser für das Aussehen des fertigen Bildes entschieden in

erster Linie in Frage kommt. Darum benutzte jeder einsichtige Diagraph als zweckmässigstes Prüfungsmittel seiner Röhre nach dieser Richtung hin gewöhnlich einfach die eigene Hand; denn aus dem Aussehen des Bildes derselben auf dem Leuchtschirm lässt sich nach einiger Übung auch sofort ein ziemlich sicherer Schluss auf die Wirkungsweise der Röhre bei ihrer diagraphischen Verwendung ziehen. Verf. beschreibt nun ein Instrument, mit Hilfe dessen die Kontrastwirkung derselben auch zahlenmässig bestimmt werden kann; und zwar geschieht dies durch die photometrische Vergleichung der Helligkeiten zweier Teile eines Phosphorescenzschirmes, von denen der eine durch die direkte, der andere aber durch die, durch ein dünnes Platinblech abgeschwächte Strahlung der Röhre getroffen wird. Nach Ansicht des Referenten liesse sich das Verfahren noch zweckmässiger gestalten, wenn man statt dieser vom Verf. zur Vergleichung herangezogene Strahlenbündel zwei solche verwendet, von denen das eine nur durch Fleisch, das andere aber zugleich durch Fleisch und Knochen abgeschwächt wurde; denn mit der Kontrastintensität dieser beiden Objekte hat man es ja in der diagraphischen Technik fast ausschliesslich zu thun. Daher erscheint es am zweckentsprechendsten, das Instrument so einzurichten, dass es sich an der einen Hand des Diagraphen sicher befestigen lässt und zwar so, dass das eine der beiden in Frage kommenden Röntgenstrahlenbündel lediglich Strahlen enthält, welche zwischen zwei Mittelhandknochen hindurchgegangen sind, während das andere nur aus solchen zusammengesetzt ist, die einen dieser Knochen selbst passiert haben. Mit einer solchen sicheren Befestigung des ganzen Instrumentes an der einen Hand des Beobachters wäre dann zugleich noch der weitere Vorteil erreicht, dass die andere nicht mehr zum Tragen desselben erforderlich sein würde, sondern für die Einstellung der Messvorrichtung frei bliebe. Walter (Hamburg).

**Comptes rendus** 129. p. 956. 1899.

Perreau: **Einfluss der X-Strahlen auf den elektrischen Widerstand des Selens.** Wie das Licht, so haben auch die Röntgenstrahlen die Fähigkeit, den elektrischen Widerstand des Selens zu vermindern, und zwar ging derselbe bei 5 cm Abstand der Antikathode der Röntgenröhre sehr schnell von 40000 auf 34000 Ohm herab. Nach dem Aufhören der Bestrahlung stieg er dann wieder auf seinen alten Wert, jedoch langsamer als nach der Einwirkung einer gewöhnlichen Lichtquelle.

**Comptes rendus** 129. p. 714 u. 823. 1899.

Curie und Frau: **Über die von den Becquerelstrahlen hervorgerufene Radioaktivität. Chemische Wirkungen, welche von den Becquerelstrahlen erzeugt werden.** In der ersten Mitteilung berichten die Verf. über die von ihnen gemachte Entdeckung, dass ein beliebiger inaktiver Stoff, wenn derselbe von einer kräftigen Becquerelstrahlung getroffen wird, dann auch für sich allein mehrere Tage lang eine solche Strahlung auszusenden vermag, deren Stärke anfangs etwa $^1/_{1000}$ von der der induzierenden beträgt, nach 2—3 Stunden aber schon auf $^1/_{10}$ dieser Grösse abgenommen hat und sich von Anfang bis zu Ende in immer langsamer werdendem Verhältnis verliert. Bekanntlich sendet auch jeder von Röntgenstrahlen getroffene Körper nach allen Seiten hin eine ähnliche Strahlenart aus, ein Vorgang, den man meistens als eine „Diffusion" der Röntgenstrahlen, nach den eingehenden Untersuchungen von Sagnac jedoch richtiger als eine „Transformation" derselben bezeichnet. Soweit nun aber bisher feststeht, werden diese letzteren Strahlen von den transformierenden Stoffen nur gerade solange ausgesandt, wie der Auffall der ursprünglichen Strahlung dauert, so dass also in dieser Beziehung zwischen sekundären Röntgenstrahlen und sekundären Becquerelstrahlen ein ähnlicher Unterschied zu bestehen scheint wie zwischen den bekannten Erscheinungen der Fluorescenz einerseits und der Phosphorescenz andererseits. — In der zweiten Abhandlung wird zunächst mitgeteilt, dass die selbstleuchtenden radioaktiven Stoffe den Sauerstoff der Luft in Ozon zu verwandeln im stande sind, ferner dass Glas, welches längere Zeit von Becquerelstrahlen getroffen wird, zuerst eine violette und dann eine schwarze Färbung annimmt. Auch das Bariumplatincyanür unserer Leuchtschirme wird durch diese Strahlen allmählich gebräunt, eine Färbung, die sich unter Einwirkung des Tageslichtes wieder verliert. Das Gleiche gilt bekanntlich auch für die Röntgenstrahlen (s. Bd. II, p. 48 dieser Zeitschr.). Walter (Hamburg).

**Comptes rendus** 129. p. 760. 1899.

Curie: **Über das Atomgewicht des Metalles in dem radioaktiven Bariumchlorür.** Verfasserin hat sich durch fortgesetzte fraktionierte Krystallisationen verschiedene Proben von verschieden stark strahlendem, radioaktiven Bariumchlorür dargestellt und dann das Atomgewicht des Metalles dieser einzelnen Teilprodukte bestimmt. Es ergab sich dabei, dass diese Grösse um so mehr von derjenigen des Bariums selbst (137) abweicht, je stärker die Becquerelstrahlung des betreffenden Produktes war; und zwar betrug die höchste der so erhaltenen Zahlen 145,8. Demnach würde das problematische neue Metall, das „Radium", ein erheblich höheres Atomgewicht haben als das Barium, von dem es sonst chemisch nicht zu unterscheiden ist. Physikalisch spricht ausserdem für die Existenz des Radiums auch noch die von Demarçay (l. c. p. 716) festgestellte Thatsache, dass in dem Funkenspektrum dieser radioaktiven Stoffe eine ganze Anzahl neuer Linien auftritt, die in dem Spektrum der betr. Bariumverbindungen nicht enthalten sind. Walter (Hamburg).

**Comptes rendus** 129. p. 912. 1899.

Becquerel: **Untersuchungen über die Phosphorenzerscheinungen, welche von der Strahlung des Radiums hervorgebracht werden.** Verf. findet, dass durch die Strahlung des Radiums im allgemeinen diejenigen unter den phosphoreszierenden Stoffen zur Phosphoreszenz angeregt werden, welche auch auf Röntgenstrahlen und ultraviolettes Licht ansprechen. Jedoch existieren auch tiefgehende Unterschiede. Aus photometrischen Messungen der Intensität des Phosphoreszenzlichtes verschiedener Stoffe bei Zwischenschaltung verschiedener, die Radiumstrahlung teilweise absorbierender Stoffe ergab sich dann selbst bei Anwendung der gleichen absorbierenden Schicht doch eine ganz verschiedene Herabminderung jenes Lichtes, woraus Verf. auf eine zusammengesetzte Natur der Strahlung des Radiums nach Analogie derjenigen des weissen Lichtes schliesst. Sodann folgt eine Reihe von Beobachtungen über das Verhalten des natürlichen und des durch Hitze calcinierten Flussspaths unter dem Einflusse der Radiumstrahlung. Endlich stellt Verf. noch fest, dass der von Herrn und Frau Curie aufgestellte Satz (s. oben), wonach ein jeder von der Strahlung des Radiums und Poloniums getroffener Körper dadurch für kürzere oder längere Zeit gleichfalls radioaktiv wird, dahin eingeschränkt werden müsse, dass dies sich nur auf die eine Fähigkeit jener Stoffe, die Luft zu einem Leiter der Elektricität zu machen, beziehe; denn jene sekundäre Strahlung, wenn hier überhaupt von einer solchen die Rede sein kann, hat weder die Eigenschaft, auf die photographische Platte zu wirken, noch auch die, Phosphoreszenz zu erregen.

Walter (Hamburg).

**Comptes rendus** 129. p. 996 u. 1205. 1899.

Becquerel: **Einfluss eines magnetischen Feldes auf die Strahlung der radioaktiven Körper.** Die nach dem Verf. benannten Strahlen sind nun doch durch den Magneten ablenkbar! Diese Thatsache ist fast gleichzeitig und unabhängig von einander vom Verf., von Meyer und v. Schweidler (Physikal. Zeitschr., Bd. I. p. 113. 1899) und von Giesel (Wied. Ann., Bd. 69. p. 834. 1899) entdeckt worden. Zur Hervorrufung der Erscheinung gehört allerdings ein viel stärkeres magnetisches Feld als z. B. zur Ablenkung der Kathodenstrahlen unserer gewöhnlichen Crookesschen und Röntgenschen Röhren; indessen ist der Sinn der Ablenkung in beiden Fällen derselbe, ja Verf. glaubt sogar auf Grund seiner jetzigen Versuche sowie seiner, vor längerer Zeit aufgestellten Theorie der magnetischen Wirbelbewegung den Schluss ziehen zu können, dass auch die Geschwindigkeit der Strahlung des Radiums von derselben Grössenordnung ist wie die der Kathodenstrahlen. Lassen wir dies zunächst dahingestellt sein, so dürfte doch schon aus der Thatsache der Ablenkbarkeit selbst hervorgehen, dass es sich auch bei den Becquerelstrahlen um fortgeschleuderte Massenteilchen handelt; und es ist diese Thatsache daher als ein weiterer, wichtiger Beweisgrund für die vom Referenten befürwortete Korpuskulartheorie der jenen Strahlen so ähnlichen Röntgenstrahlen anzusehen. Walter (Hamburg).

**Philos. Magazine.** Bd. 49, p. 1. 1900.

Rutherford: **Eine von Thorverbindungen ausgesandte radioaktive Substanz.** Verf. zieht aus einer Reihe von Beobachtungen über die Becquerelstrahlung der Verbindungen des Thors, vor allem des Oxydes dieses Metalles, den Schluss, dass diese Substanzen nicht bloss jene Strahlung, sondern ausserdem auch noch wirkliche körperliche Teilchen von sich geben, die ihrerseits noch lange Zeit nach ihrer Emission selbstständig eine ähnliche Strahlung aussenden wie die Muttersubstanz. Diese Teilchen sollen z. B. mit einem Luftstrom durch Watte, heisses und kaltes Wasser, schwache und starke Schwefelsäure-Lösungen u. s. w. mit hindurchbefördert werden können. Verf. meint, dass man es hier entweder mit einer staub- oder dampfartigen Emanation der ursprünglichen Substanz zu thun habe, ohne indessen einen entscheidenden Versuch für die eine oder die andere Ansicht beibringen zu können.

Walter (Hamburg).

Druck von Hesse & Becker in Leipzig

# Über multiple cartilaginäre Exostosen.[1])

Von

Prof. Dr. **A. Hoffa** in Würzburg.

(Hierzu Tafel XV u. XVI.)

M. H.! Ich erlaube mir, Ihnen heute abend einen der interessanten Fälle vorzustellen, der an multiplen cartilaginären Exostosen leidet. Ich möchte Ihnen zunächst den Fall vorstellen, wobei ich als etwas Neues wohlgelungene Röntgenbilder beibringen kann, und dann einige Bemerkungen über das Wesen dieser interessanten Erkrankung anschliessen.

Der Fall selbst ist folgender:

M. E. aus Breslau, 16 Jahre alt, stammt von gesunden Eltern. Drei Onkel, ein Bruder und die Grossmutter mütterlicherseits haben ähnliche Leiden wie der Patient. Die Grosseltern waren nahe verwandt. — Im dritten Lebensjahre machte Patient Diphtherie durch; im Anschluss daran stellten sich Sprachlähmung und Bewegungsstörungen ein. Nach 8 Monaten Rückgang der Erscheinungen, doch merkte man von dieser Zeit an das Auftreten von Knochenverdickungen an den Extremitäten. Im Alter von 4 Jahren wurde Patient von einem Arzte untersucht, der nichts besonders Auffälliges feststellen konnte. Patient konnte damals nicht allein aufstehen, wenn er hingefallen war. Im Alter von 8 Jahren wiederum ärztlich untersucht, erhielt Patient einen Geradehalter und musste fleissig turnen. Den Geradehalter trug Patient 4 Jahre. Nach dieser Zeit musste er unter Aufsicht eines Unteroffiziers täglich turnen.

Fig. 1.

Status praesens: Patient ist von einer für sein Alter ziemlich kleinen Statur (Fig. 1) mit leidlich gut entwickelter Muskulatur und im guten Ernährungszustande, mit frischer Hautfarbe und mässig gut entwickeltem Panniculus adiposus. Der Knochenbau im allgemeinen zeigt mannigfache Veränderungen: Verkürzungen, Verkrümmungen und Epiphysenverdickungen.

Beide oberen Extremitäten sind im ganzen verkürzt und zeigen folgende Veränderungen:

Sehen wir zunächst von den später zu beschreibenden Längenverhältnissen der beiden Arme ab, so finden wir, dass der Radius in seinem mittleren Abschnitt stark nach aussen verkrümmt ist. Etwa 3 cm über dem Capitulum radii befindet sich eine spindelförmige Auftreibung, die die ganze Circumferenz des Radius einnimmt. Die Ulna ist kürzer als der Radius, sie reicht mit ihrem Köpfchen nur bis 4 Finger breit über das Handgelenk.

Ebenso wie beim Radius ist hier die erwähnte Auftreibung zu konstatieren.

Zwischen den beiden unteren Knochenenden fühlt man beiderseits starke Knochenspangen. Weiter oben sind Radius und Ulna deutlich zu differenzieren. Die Pronation und Supination sind durch

[1]) Vortrag, gehalten in der physikal.-med. Gesellschaft zu Würzburg am 8./2. 1900.

diese Knochenauftreibungen sehr behindert. Bei der Aufforderung zu pronieren nimmt Patient die Schultergelenke zu Hülfe. Abduktion und Adduktion der Hände sind etwas beschränkt. Flexion und Extension im Handgelenk frei. Die Hand ist kurz und breit. Von der Handgelenkspalte bis zur Spitze der Finger beträgt die Entfernung nur 10 cm. Die Epiphysen der einzelnen Phalangen und der Mittelhandknochen sind stark aufgetrieben, ebenso die der Unterarmknochen. Der Umfang des Unterarms dicht über dem Handgelenk beträgt rechts $16^1/_2$ cm, links $15^1/_2$ cm.

Die Ellenbogengelenke sind beiderseits frei, Beugung und Streckung sind unbehindert.

Am hinteren oberen Rande des distalen Endes der Spina scapulae befinden sich beiderseits etwa haselnussgrosse Knochenvorsprünge, dem Ansatze des Trapezius entsprechend. Ferner befindet sich am proximalen Ende der Spina scapulae rechts eine kleine Exostose.

Am äusseren Condylus des rechten Femur ist eine etwa kirschgrosse, am inneren Condylus eine wallnussgrosse Auftreibung der Knochen durchzufühlen.

Dieselben Verhältnisse liegen am linken Femur vor, nur ist hier die Exostose der Innenseite etwas höher gelegen. Es besteht geringe Lordose. Das Becken zeigt nichts Abnormes.

Beim Spreizen der Beine spannen sich die Adduktoren ziemlich stark an. Bei äusserster Spreizstellung sind die Condylen der Femora 47 cm voneinander entfernt.

Umfang des rechten Femur über dem Knie 33 cm.

„ „ linken „ „ „ „ 35 cm.

Beiderseits besteht genu valgum.

Bei ausgestreckten Beinen und parallel gehaltenen Oberschenkeln sind die inneren Knöchel 8 cm voneinander entfernt. Die rechte Tibia scheint nach innen und vorn verbogen und in toto etwas verdickt. Am oberen Ende auf der Innenseite befindet sich ein Knochenvorsprung von unregelmässig rundlicher Oberfläche, an der Basis circa $3^1/_2$ cm im Durchmesser messend.

Am unteren Ende der Tibia ist der Malleolus internus stark verdickt und zeigt 2 starke Knochenvorsprünge, deren oberer besonders stark ausgeprägt ist.

Die rechte Fibula weist an ihrem unteren Ende auf der Aussenseite 2 erbsengrosse Exostosen auf. Der Fuss erscheint in toto (lateralwärts) abduciert, so dass der Condylus internus stark hervorspringt. — Plattfuss.

Das obere Ende der Fibula ist fast apfelgross verdickt. Infolge der Spannung der Gewebe besteht hier Druckempfindlichkeit. Sonst ist die Beweglichkeit im rechten Kniegelenk nicht wesentlich behindert.

Der linke Unterschenkel weist ebenfalls am oberen Ende der Tibia auf der Innenseite eine scharf vorspringende Exostose auf, welche beinahe hakenförmig zu nennen ist.

Der Malleolus internus ist fast ebenso wie rechts verdickt. Ebenso entsprechen die Knochenverdickungen der Fibula im ganzen denen der rechten Fibula. Die Fussstellung ist ebenfalls dieselbe.

Umfang des Unterschenkels über den Exostosen am oberen Ende: rechts 33 cm.

„ „ „ „ „ „ „ „ „ links $31^3/_4$ cm.

„ „ „ „ den Malleolen „ „ „ rechts 22 cm.

„ „ „ „ „ „ „ „ „ links 23 cm.

Die Intelligenz des Patienten ist vollkommen normal. Indessen haben infolge der mannigfaltigen Deformitäten, namentlich infolge der stark verkürzten Arme, die meistens flügelförmig vom Körper abstehen, die Bewegungen des Patienten etwas Unbeholfenes, Täppisches. Jedoch ist der Gang, wenn auch ziemlich linkisch, im ganzen sicher. Ebenso genügen die Hände ihren Funktionen. Patient vermag auch sehr wohl seine verkürzten Arme über den Kopf zu erheben und sie sogar nach rückwärts centrifugal zu schwingen. Allerdings ist er nicht imstande, die Fersen zu schliessen und lange in einer bestimmten Haltung zu verharren.

Nach dem eben skizzierten Krankheitsbild handelt es sich bei unserem Patienten um das Vorhandensein multipler cartilaginärer Exostosen und ihrer Folgen. Der Name Exostosis cartilaginea, knorpelige Exostose, stammt von Astley Cooper. Virchow aber ist der erste gewesen, der uns das Wesen der cartilaginären Exostosen richtig kennen gelehrt hat. Es handelt sich um Knochenauswüchse an der Oberfläche der Knochen, welche teils aus kompakter, teils aus spongiöser Knochensubstanz bestehen und an ihrer Oberfläche mit einer dünnen Knorpellage bekleidet sind. Das Wachstum geschieht vom Knorpel aus durch Wucherung und Ossifikation desselben. Nach aussen sind die Exostosen meist von lockerem Bindegewebe bedeckt; sehr oft aber ist die Knorpelfläche von einem Synovialnetz umgeben. Letzteres ist in der Regel abgeschlossen, kann aber bei Exostosen, die nahe an einem Gelenke liegen, mit der Gelenkhöhle kommunizieren. Am häufigsten finden sich solche Kommunikationen einer Exostosis bursata mit dem Gelenk am Knie.

Die cartilaginären Exostosen entstehen durchweg bei jugendlichen Individuen, so lange das Knochenwachstum noch nicht vollendet ist. Auch bei unserem Patienten sind sie mit dem Beginn des vierten Lebensjahres bemerkt worden. Ihr Wachstum hört auf, sobald das normale Knochenwachstum beendet ist. Sehr interessant ist die Thatsache, die zuerst von Volkmann, dann von Hartmann und Nasse völlig sichergestellt ist, dass sich auch vollkommen ausgebildete Exostosen wieder teilweise zurückbilden, ja dass sie vollständig wieder verschwinden können.

Am häufigsten entstehen unsere Geschwülste an den langen Röhrenknochen, dann an den platten Knochen, der Scapula und dem Becken, seltener an den kleinen Knochen der Finger und Zehen.

Die Lieblingsstellen der Exostosen sind die Knorpelfugen, doch können die Exostosen überall da auftreten, wo im Knochensystem ursprünglich Knorpel vorhanden war.

Heutzutage vermag uns das Röntgenbild den besten Aufschluss über Sitz und Gestalt der Exostosen zu geben. Da solche Röntgenbilder meines Wissens bisher nicht publiziert sind, will ich die Befunde, wie wir sie an unserem Patienten erheben können, genauer schildern.

Betrachten wir zunächst die Röntgenaufnahme des linken Vorderarmes, der in äusserster Supination aufgenommen ist, so fällt uns, um bei der Hand (Fig. 2) zu beginnen, die eigentümliche Verdickung und Verkürzung sämtlicher Phalangen auf, die sich am auffallendsten an den Grundphalangen repräsentiert, und zwar äussert sich die Verdickung besonders an den beiderseitigen Epiphysen. Von den Epiphysenlinien ist hier nichts mehr zu sehen, und die Diaphyse ist ebenfalls so verdickt, dass die charakteristische seitliche Einschnürung dieser Knochen wenig hervortritt. Die Mittel- und Endphalangen sind ebenfalls, doch nicht in demselben Masse, verkürzt und verdickt. Ebenso zeigen die Metacarpalknochen ziemlich starke Verdickungen, namentlich der distalen Epiphysen, besonders I und II, während die Diaphysen, und hier wieder hervortretender die IV., auffallend dünn sind. Hin und wieder sieht man, wie die Röntgenaufnahme der Hand zeigt, sowohl an den Metacarpalknochen, wie an den Carpalknochen in der Gegend der früheren Epiphysenlinien unregelmässig konturierte kleine Exostosen. An den Handwurzelknochen sind keine auffallenden Veränderungen zu konstatieren.

Sehr interessant sind dagegen die Verhältnisse an den Unterarmknochen (Fig. 3). Es fällt sofort die Verkürzung der Ulna in die Augen. Dieselbe reicht mit ihrer Epiphyse nicht bis an die Handwurzelknochen heran, sondern die Epiphyse, welche bis auf Kirschkerngrösse im Röntgenbild verkümmert ist, ist von der Gelenkspalte noch über einen Centimeter entfernt. Die Ulna zeigt ca. $3^1/_2$ cm oberhalb der schwach angedeuteten Epiphysenlinie zwei unregelmässige nach dem Radius zu gerichtete kleinere Knochenauswüchse, deren Spitzen sich ca. 3 mm über ihrer knöchernen Unterlage erheben. Dieselben liegen indessen, wie die Palpation feststellt, dorsalwärts der Ulna auf. Das untere Ende der Ulna ist von dem Radius durch einen ca. 5 mm breiten Spalt deutlich getrennt. Die Ulna zeigt ferner eine radialwärts gerichtete Verbiegung am proximalen Ende des mittleren Drittels, wodurch eine leicht S-förmige Gestalt der ganzen Ulna resultiert. Der normalerweise zwischen dem proximalen Radius- und Ulnaende zu beobachtende Gelenkspalt wird durch die stark verbreiterte Ulnaepiphyse (Process. coron. ulnae) nach der radialen Seite zum Teil verdeckt, so dass er nur schwach durchschimmert.

Der Radius ist mit seiner distalen Epiphyse stark nach der ulnaren Seite hin verbreitert. Die Epiphysenlinie sieht man als eine schwach angedeutete, schräg von der radialen Seite etwa nach der Mitte des Handgelenkspaltes verlaufende Linie. $4^1/_2$ cm oberhalb des Handgelenks auf der radialen Seite und $3^1/_2$ cm oberhalb des Gelenkes auf der ulnaren Seite befindet sich ebenfalls je eine buckelige Exostose. Entsprechend der Verbiegung der Ulna sieht man auch den Radius ulnarwärts verbogen, doch nimmt diese Verbiegung mehr den ganzen Knochen in Anspruch. Die proximale Epiphyse ist normal gebildet, jedoch ist auch hier von einer Epiphysenlinie nichts mehr zu sehen.

Der rechte Vorderarm (Fig. 4) zeigt mit seinen abnormen Knochenbildungen gegenüber dem linken Vorderarm wesentliche Abweichungen. Der Arm ist ebenfalls in Supinationsstellung aufgenommen, und man sieht auch hier die eigentümliche Verkürzung der Ulna. Doch während das distale Ende der Ulna am linken Vorderarm 1 cm vom Handgelenk entfernt ist, beträgt diese Entfernung rechts 2 cm. Das distale Ulnaende repräsentiert sich als eine spargelkopfförmige Verdickung, an welcher von einer Epiphysenlinie auch andeutungsweise nichts mehr zu sehen ist. An der Übergangsstelle des Halses zu dem kolbig verdickten Ende, welches mit der unteren Radiuspartie synostotisch verbunden erscheint (klinische Aufhebung der Supination), sitzt ulnarwärts eine durch einen leichten Schatten charakterisierte Exostose auf. Die Ulna zeigt in toto an diesem Vorderarm eine radialwärts konvexe Krümmung mässigen Grades. Das proximale Ende bietet ausser dem Fehlen der Epiphysenlinie nichts Bemerkenswertes.

Der Radius verläuft im gleichen Krümmungsverhältnis parallel der beschriebenen Ulna. Das untere Ende repräsentiert sich als eine gleichmässig kubisch erscheinende Verdickung, welche $^1/_4$ des ganzen Radius ausmacht. Der Übergang in den eigentlichen Schaft stellt sich ulnarwärts in einem ziemlich scharf ausgesprochenen Bogen dar, während er an der Aussenseite sich mehr allmählich vollzieht. Das der proximalen Epiphyse entsprechende Radiusende, welches jedoch durch eine scharf ausgesprochene Epiphysenlinie von dem übrigen Schaft nicht abgegrenzt ist, zeigt eine deutliche Abweichung nach aussen, während auf der anderen Seite wiederum exostotische Wucherungen zur Ulna hinziehen.

Im Gegensatz zu der Ellenbogengelenksbildung des linken Armes finden wir rechts eine beträchtliche Schiefstellung der Gelenklinie, so zwar, dass der Epicondylus externus etwa 2 cm tiefer steht als der Epicondylus internus (Cubitus valgus). Diesem Gelenkspalt parallel verläuft der ebenfalls eine Valgusstellung der Hand bedingende Radio-Carpalgelenkspalt.

Vom Oberarm in seiner ganzen Ausdehnung besitze ich kein Bild, indessen sieht man deutlich an der Thoraxaufnahme (Fig. 5), dass der rechte Oberarm in der Gegend des Collum chirurgicum an seiner medialen Seite eine wallnussgrosse Exostose aufweist. Am linken Arme ist dieselbe etwas verschwommen, indessen zeigt die Palpation, dass dieselbe links ebenfalls in der Achselhöhle vorhanden ist.

Bei der Betrachtung des Thorax fallen auf dem Bilde sofort einige rundliche Exostosen zwischen den Rippen auf, und zwar sitzen dieselben rechts hinten der 3. und 5. Rippe, ca. 5 cm von der costo-transversalen Artikulation, auf; dieselben sind palpatorisch nicht festzustellen. Links sieht man an der 8. Rippe unmittelbar neben der costo-transversalen Gelenkverbindung ebenfalls eine kirschgrosse Exostose, die sich ebenfalls der Palpation entzieht. Die Rippen selbst sind namentlich rechts verbogen und erscheinen geknickt. Die Clavicula ist links stark verbogen, rechts weniger. An der Spina scapulae sieht man beiderseits dicht vor ihrem acromialen Teile wallnussgrosse Exostosen, die ebenfalls bei der äusseren Untersuchung deutlich gefühlt wurden.

Da das Becken weiter keine Anomalien aufwies, habe ich darauf verzichtet, dasselbe röntgographisch wiederzugeben.

Ebenso bietet das Femur am Hüftgelenk wenig Bemerkenswertes, während die das Kniegelenk zusammensetzenden Knochen wiederum ein interessantes Bild liefern (Fig. 6).

Bei der Betrachtung der Gelenkaufnahme des linken Kniegelenkes (Fig. 7) von vorn zeigt zunächst die distale Epiphyse des linken Femur eine starke Verbreiterung. Oberhalb des Condylus externus sieht man eine wallnussgrosse Knochenauflagerung. Im Röntgenbilde setzen sich die Konturen dieser Auflagerung nach unten als eine sich von dem dunklen Knochenhintergrund schwach abhebende, quer über das Femurende von unten aussen nach oben innen verlaufende, unregelmässig gestaltete Linie fort. Dieselbe bedeutet die äusseren Umrisse der durch Palpation leicht festzustellenden Knochenauflagerungen auf dem distalen Femurende. Die obere Grenze dieser Exostosen ist im Röntgenbilde nicht deutlich zu sehen.

Unter Zuhülfenahme des klinischen Befundes lässt sich unschwer erkennen, dass diese Konturlinie den 3 Exostosen entspricht, welche man zunächst lateralwärts oberhalb des Condylus externus, ferner auf der Hinterfläche des Femur und schliesslich nach innen oberhalb des Condylus internus wahrnimmt. Die Epiphysenlinie des Femur ist nicht zu erkennen.

Das Kniegelenk selbst ist frei. Dagegen sieht man eine deutlich konturierte, in der Fläche etwas verwaschene, etwa hühnereigrosse Knochenauflagerung circa 2 cm unterhalb des Condylus internus Tibiae. Die Exostosenoberfläche erscheint etwas zerklüftet, man sieht am inneren Rande der Exostose einen bis an die innere Tibiakontur reichenden Einschnitt. Die Konturen des inneren Tibiarandes sieht man durch die Schatten der Konturauflagerung durchschimmern. Die Artikulation der Tibia und Fibula erscheint sehr undeutlich durch die Auflagerung diffuser, an ihrer Oberfläche und an ihrem Rande zerklüfteter Knochenmassen, die, offenbar vom Fibulaköpfchen ausgehend, dasselbe stark aufgetrieben haben und ohne scharfe Grenze in die Konturen der Tibia übergehen.

Betrachten wir die Aufnahme des linken Kniegelenkes (Fig. 8) von der Seite, so sehen wir ebenfalls deutlich die Knochenauflagerungen auf den Epiphysen des Oberschenkels. Besonders deutlich sehen wir die Exostose oberhalb des Condylus externus ausgeprägt. Die Exostose oberhalb des Condylus internus ist in dieser Profilaufnahme noch deutlicher zu sehen als bei der Frontalaufnahme des Gelenkes, während die hintere Exostose ebenfalls zu sehen ist. Sie sehen ferner an Stelle des Fibulaköpfchens jene grosse Knochenwucherung, die noch einen Teil des äusseren Tibiarandes überlagert. Der äussere Tibiarand ist deutlich zu sehen, aber man sieht an der keulenförmigen Verdickung der ganzen proximalen Tibiapartie, dass dieselbe an der Exostosenbildung ebenfalls beteiligt ist. Von einer Epiphysenlinie ist auch hier nichts zu sehen.

Die Diaphyse der Tibia und der Fibula (Fig. 6) weisen ausser einer nicht sehr ausgeprägten Verdickung keine Verkrümmungen oder Exostosen auf. Hingegen sieht man die Fibulaepiphyse das Mass ihrer normalen Konturen weit überschreiten. Sowohl auf der Frontalansicht wie in der Profilaufnahme sieht man eine halbhühnereigrosse Auflagerung auf der medialen Seite der Fibula, welche bei der Palpation nicht deutlich durchzufühlen ist.

Deutlich sieht man ferner an der Epiphyse der Fibula sowie oberhalb der Epiphysenliniengegend die verschiedenen kleineren Knochenauswüchse, welche bei der Palpation als etwa erbsengrosse Exostosen durch ihre scharfen Konturen dem palpierenden Finger auffallen. Die Tibia erscheint an ihrem epiphysalen Ende in toto verdickt, und man sieht an den verschiedenen dunkler schattierten Stellen auf dem Epiphysenteile die kleineren, erbsengrossen, scharf konturierten Exostosen, die die Palpation erwies.

Die Fusswurzelknochen (Fig. 9 u. 10) bieten nichts Bemerkenswertes, wohl aber kann man an den proximalen Epiphysen der Metatarsalknochen jene Verdickungen und Auftreibungen der Knochen feststellen, die mit den entsprechend ausgeprägten Veränderungen der Metacarpalepiphysen der Hand in Parallele zu stellen sind. Wie bei den Metacarpalknochen der Hand weisen auch die Diaphysen keine auffallenden Verdickungen auf, dieselben erscheinen eher verschmälert, während die distalen Epiphysen wiederum aufgetrieben sind. Die Zehen weisen keine besonders charakteristischen Veränderungen auf.

Bei dem Vergleich der Röntgenaufnahmen der rechten und der linken unteren Extremität (Fig. 6, Fig. 7) lässt sich im Gegensatz zu den oberen Extremitäten eine auffallende Symmetrie in der lokalen Verteilung der pathologischen Knochenbildungen und eine auffallende Ähnlichkeit ihrer Form im einzelnen nicht verkennen.

Die Ergebnisse, welche uns die Röntgenbilder geliefert haben, sind meiner Ansicht nach sehr wichtig zur Entscheidung der Genese der Exostosen. Bezüglich dieser Genese möchte ich folgendes hervorheben: Einmal können wir die Thatsache konstatieren, dass sich die multiplen Exostosen sehr häufig vererben. Man hat diese Vererbung über mehrere Generationen verfolgen können, und auch unser kleiner Patient stammt aus einer solchen

Exostosenfamilie. Es beweist uns dies ein Blick auf folgenden Stammbaum, auf dem die mit Exostosen versehenen Familienmitglieder durch fette Schrift ausgezeichnet sind.

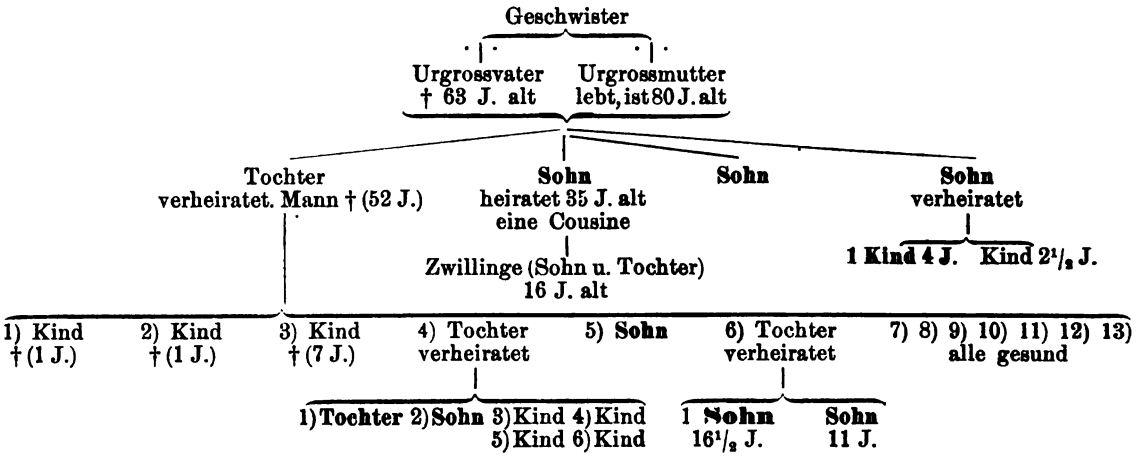


Schon Virchow hatte die Bedeutung der Erblichkeit für die Entstehung der Exostosen erkannt. Er führte die Exostosenbildung auf Abnormitäten in der Ossifikation des transitorischen Knorpels zurück und betonte einerseits für die Erklärung dieser Abnormitäten die Erblichkeit, andererseits führte er die Störungen im Intermediärknorpel auf in früher Jugend überstandene Knochenkrankheiten zurück. v. Bergmann erklärte dann, gestützt ebenfalls auf die Erblichkeit der Exostosen, die multiplen cartilaginären Exostosen als eine eigene Krankheit, eine Wachstumsstörung des Intermediärknorpels, gegeben durch eine ursprünglich fehlerhafte Anlage.

In neuester Zeit hat man nun eine bis dahin übersehene Eigentümlichkeit der cartilaginären Exostosen entdeckt, welche den Hypothesen von Virchow und Bergmann eine weitere gute Stütze verleihen. Es sind dies eigentümliche Wachstumsstörungen, welche bei exostotischen Knochenwucherungen auftreten. Diese Wachstumsstörungen wurden zuerst von Volkmann entdeckt; er beobachtete einerseits Verkürzung der Knochen, als eine Hemmung des physiologischen Längenwachstums, andererseits abnorme Krümmungen, Verbiegungen der Knochen. Er führte sie auf eine in früherer Lebenszeit überstandene Rhachitis zurück und vermutete, dass die Exostosen ebenfalls durch Rhachitis bedingt seien, dass sie vielleicht nur eine besondere Form dieser Erkrankung darstellten. Wir werden sehen, dass diese Annahme Volkmanns sich bald als unhaltbar erwies.

Der erste, der die Bedeutung der Wachstumsstörungen richtig erkannte, war Helferich; ihm folgte später Besselhagen. Beide zeigten, dass die Verbiegungen und Verkürzungen der Knochen nicht rhachitisch sind, dass sie vielmehr ebenso wie die Exostosen selbst auf anderweitige Veränderungen des Intermediärknorpels zurückzuführen sind. Wir können die besprochenen Wachstumshemmungen und Verkrümmungen recht gut auch an unserem Patienten nachweisen. Er ist für sein Alter entschieden zu klein. Seine ganze Höhe beträgt nur 1,47 m. Dieselbe bleibt also bedeutend unter dem normalen Mittel, welches in diesem Alter etwa 1,68 m beträgt, ziemlich weit zurück. Die geringe Gesamthöhe ist hauptsächlich durch eine abnorme Kürze der Beine verursacht. Der obere Rand der Symphysis ossium pubis liegt 69 cm von der Fusssohle entfernt, also 4,5 cm unterhalb der Körpermitte, während bei einem normalen Menschen der obere Symphysenrand oberhalb der Körpermitte liegen soll. Auch die Arme erscheinen zu kurz, beide erreichen nicht die Mitte des Oberschenkels.

Die Exostosen entwickeln sich nicht alle gleich früh und gleich stark, infolge dessen findet man mannigfache Ungleichheiten der Glieder. Bei unserem Patienten steht die linke Spina scapulae etwa 2 cm tiefer als die rechte Spina, weil das linke Bein um ebensoviel gegen das rechte im Wachstum zurückgeblieben ist. Der linke Arm ist um 2 cm länger als der

rechte Arm. Diese Differenz ist wesentlich dadurch bedingt, dass der linke Humerus um ebenso viel länger ist als wie der rechte.

Infolge des unregelmässigen Wachstums der Knochen treten häufig abnorme Stellungen der Gelenke auf. So finden wir bei unserem Patienten eine Subluxation des Radiusköpfchens. Beide Handgelenke stehen in Valgusstellung, ebenso stehen die Kniee in Valgusstellung und die Füsse in Plattfussstellung.

Ausserordentlich interessant ist es nun, dass infolge der Exostosenbildung das Wachstum der Knochen auf dem ganzen Querschnitt ein ungleichmässiges ist. Einzelne Teile wachsen rascher als die anderen, infolge dessen finden wir die mannigfachsten Verkrümmungen der Knochen. Dieselben finden sich in ausgezeichneter Weise auch bei unserem Patienten. Wir haben sie bereits früher an der Hand der Röntgenbilder ausführlich dargelegt.

Betrachten wir diese Röntgenbilder nun noch einmal, so lassen diese an den Knochen keine Spur einer früheren Rhachitis erkennen. Namentlich findet man nirgends eine rhachitische Verkrümmung der Diaphysen, dagegen ergeben uns die Röntgenbilder an allen Knochen, an denen die Exostosen sitzen, entweder ein mangelhaftes Ausgeprägtsein, wie am unteren Ende des Radius, oder aber ein vollständiges Fehlen der Epiphysenlinien. Bei dem Alter des Patienten müssten die Epiphysenlinien zum grössten Teil noch vorhanden sein. Die Zeit der völligen Verknöcherung der Epiphysen schwankt in bedeutenden Grenzen. Es giebt uns über die Zeit, in welcher die Verknöcherung einzutreten pflegt, am besten eine kurze Übersicht Auskunft, die uns das vortreffliche Werk von John Polland (J. Polland: Traumatic seperation of the epiphyses) liefert; danach verknöchern die Epiphysen an der oberen Extremität in folgender Reihenfolge:

| | |
|---|---|
| Clavicula | 22. bis 25. Jahr. |
| Humerus: obere Epiphyse | 18. „ 22. „ |
| „ untere „ | 17. Jahr. |
| „ Epicondyl. intern. | über 18. Jahr. |
| Radius: obere Epiphyse | „ 16. „ |
| „ untere „ | 19. bis 23. Jahr. |
| Ulna: obere Epiphyse | 16. „ 17. „ |
| „ untere „ | 18. „ 20. „ |
| Metacarpus | 20. Jahr. |
| Phalangen | 18., 19. oder 20. Jahr. |
| Untere Extremität: | |
| Femur: obere Epiphyse (Kopf) | 19. Jahr. |
| „ untere „ | 20. bis 23. Jahr. |
| „ Trochanter major | 18. „ 19. „ |
| „ „ minor | 18. Jahr. |
| Tibia: obere Epiphyse | 21. bis 22. Jahr. |
| „ untere „ | 18. Jahr. |
| Fibula: obere „ | 20. bis 22. Jahr. |
| „ untere „ | 19. „ 21. „ |
| Metatarsus primus proximale Epiph. | 19. Jahr. |
| „ 1. 2. 3. 4. distale „ | 20. „ |
| Phalangen | 17. bis 20. Jahr. |

Bei unserem Patienten finden wir, wie gesagt, die Epiphysenlinien durchaus verschwunden mit Ausnahme eines kleinen Stückes der Epiphysenlinie am unteren Ende des Radius.

Es handelt sich also bei unserem Patienten und wohl auch bei seinen Leidensgenossen, da ja die Krankheitsbilder so ausserordentlich ähnlich sind, um eine vorzeitige Verknöcherung der Epiphysenlinien. Angesichts der Erblichkeit der Erkrankung aber gehen wir wohl nicht fehl, wenn wir als Ursache der frühzeitigen Verknöcherung einen Fehler in der ersten Anlage

der Epiphysenlinie ansehen. Die Exostosenbildung geht jedenfalls Hand in Hand mit dem Verschwinden der Epiphysenlinie, und es ist wohl denkbar, dass die multiple Exostosenbildung darauf beruht, dass das Material, welches ursprünglich bestimmt war, das Längenwachstum des Knochens zu besorgen, nunmehr eben durch die vorliegende uns noch unbekannte Störung in der Entwickelung der Epiphysenlinien nach aussen gedrängt worden ist, so dass es jetzt statt in die Länge in unregelmässiger Weise in die Breite gewachsen ist. Den ersten Anlass zu der pathologischen Entwickelung der Epiphysenlinie kann sehr wohl eine in früher Jugend eintretende Rhachitis gewesen sein; für die weitere Entwickelung des Leidens ist die Rhachitis aber sicher nicht anzuschuldigen, da, wie wir früher schon erwähnten, für das frühere Bestehen einer Rhachitis keine Anhaltepunkte bei dem Patienten zu finden sind.

---

Aus dem Röntgen-Kabinett der kgl. chirurgischen Universitäts-Klinik zu Bonn.

# Die Ossifikation des menschlichen Fuss-Skeletts nach Röntgogrammen.[1])

Von

Dr. **Peter Bade.**

(Hierzu Tafel XVII, XVIII1 u. XIX, Fig. 1—40.)

Eines der jüngsten Gebiete, das sich die Röntgographie erobert hat, ist die Entwickelungsgeschichte.

Von Ranke in München wurde an der Hand von Röntgogrammen zuerst die Ossifikation der Handwurzelknochen studiert.[2]) Behrendsen-Berlin veröffentlichte über dasselbe Thema ebenfalls eine Arbeit.[3]) Das waren in Deutschland die ersten jungen Triebe, die die Röntgographie auf entwickelungsgeschichtlichem Gebiete zeitigte.

Jetzt wird von den Herausgebern der Fortschritte auf dem Gebiete der Röntgenstrahlen ein grosser Atlas über die normale und pathologische Anatomie angekündigt, und als erstes Werk die „Entwickelung des menschlichen Knochengerüstes während des fötalen Lebens" erscheinen![4]) Über dasselbe Thema ist vom Verfasser im 55. Bd. des Archivs für mikroskopische Anatomie und Entwickelungsgeschichte, 1899, bereits eine röntgographisch embryologische Studie veröffentlicht. Man sieht wie rasch aus dem jungen Triebe ein stattlicher Baum geworden ist!

Die Entwickelung der menschlichen Fussknochen ist röntgographisch studiert worden in der Schweiz von von Wyss, der in den Fortschritten auf dem Gebiete der Röntgenstrahlen Bd. III. Heft 1. 1899 gelegentlich einer Arbeit über die Entwickelung des Skeletts der Kretinen und Kretinoiden Angaben über das Auftreten der Knochenkerne des Skeletts am Fuss macht! Ferner wird im anatomischen Institut zu München auf Veranlassung von Herrn Professor Rückert eine röntgographischen Arbeit ebenfalls über die Entwickelung der Fusswurzelknochen gemacht, wie mir während der diesjährigen Naturforscherversammlung Herr Prof. Rückert in der Debatte über meinen Vortrag mitteilte.[5]) Meine Angaben über Entwickelung der Fussknochen wurden damals von Rückert bestätigt resp. erweitert.

---

[1]) Nach einem am 10. Juli 1899 in der Niederrheinischen Gesellschaft für Natur- und Heilkunde zu Bonn, und einem während der 71. Versammlung Deutscher Naturforscher und Ärzte in München am 21. September 1899 in der Sektion 18. für Anatomie etc. gehaltenen Vortrage.

[2]) M. M. Wochenschrift No. 43. 1898.

[3]) B. M. Wochenschrift No. 27. 1897,

[4]) Die Arbeit von Stabsarzt Lambertz, Berlin, liegt jetzt auch vor.

[5]) Die erste Arbeit aus dem Münchener Institut wurde mir während der Korrektur übersandt: Röntgographische Untersuchungen über das Verhalten der Epiphysen der Unterschenkelknochen während des Wachstums von Dr. Herm. Hahn, Ass. am anat. Instit. in München. Abdruck aus der Festschrift zum siebzigsten Geburtstag von Carl von Kupffer.

Die Entwickelung des menschlichen Fussskeletts aus dem knorpeligen Zustand in den definitiven knöchernen geht in einem recht grossen Zeitabschnitt vor sich. Wenn man bedenkt, dass das Knochengerüst der Pfeiler ist, an den die Formen sich ansetzen, wenn man sieht, dass ein menschlicher Foetus von circa 10 Wochen Alter schon einen äusserlich erkennbar ausgebildeten Fuss hat (s. Fig. 1), um diese Zeit aber von einer Ossifikation des Fussskeletts noch nichts zu entdecken ist, wenn man anderseits sieht, dass im vierzehnten Lebensjahre am Fuss noch neue Knochenkerne auftreten, dass eigentlich erst mit dem achtzehnten Jahre die Entwickelung des Fusses vollendet ist, so muss man diesen Zeitraum doch gewiss für einen recht grossen halten.

Die erste Ossifikation in den knorpelig präformierten Fussknochen tritt zu einer Zeit auf, wo an der vorderen Extremität schon die Metacarpalknochen und die Endphalangen Verknöcherungscentren erhalten haben, zu einer Zeit, wo der Schultergürtel eben anfängt, aus dem Knorpelzustand zu entweichen, wo im Achsenskelett die vorderen Bögen Ossifikationskerne erhalten, dagegen die Wirbelkörper noch Knorpelscheiben sind. Es ist dies etwa die zehnte bis zwölfte fötale Entwickelungswoche (s. Fig. 2). Während bei einem Foetus der neunten Woche von 3,4 cm Länge und 2 gr Gewicht an der unteren Extremität durch den Röntgenstrahl nur erst Femur, Tibia und Fibula nachzuweisen sind, zeigt das Röntgenbild eines zwei Wochen älteren Foetus von 5,8 cm Länge und 8 gr Gewicht schon deutlich alle Metatarsalknochen als kleine rechteckige Scheiben angelegt (s. Fig. 3). Von den Phalangen erscheint eben die distale Reihe, und zwar ist die Endphalanx der grossen Zehe als scharfer Punkt markiert, während es eines mehr oder minder grossen Masses von Phantasie oder der liebevollen Anwendung photographischer Retouche bedarf, um die Schatten der anderen Endphalangen mit Sicherheit zu erkennen. Absolut scharf sieht man sie bei einem weiblichen Foetus von 9,2 cm Länge und 42 gr Gewicht, dessen Alter 13—14 Wochen alt ist, jedenfalls eher als die Kerne der Grundphalangen ossifizieren (s. Fig. 4 u. 5).

Während nun in den nächsten Wochen (s. Fig. 6 u. 7), bis zur 16ten hin, die bis dahin angelegten Knochenkerne der Metatarsalia an Länge zunehmen, treten keine neuen Phalangenkerne auf. Erst das Bild eines etwa 16wöchentlichen Foetus von 11,5 cm Länge zeigt uns neue Ossifikationspunkte im Fuss. Die Schatten der proximalen Phalangen sind plötzlich gleichzeitig erschienen. Als kleine Quadratchen liegen sie zwischen den Metatarsalia und Endphalangen. Auch die Mittelphalangen erscheinen um diese Zeit (s. Fig. 8 u. 9), und zwar zunächst die der zweiten und dritten Zehe, während die vierte und fünfte Zehe den Ossifikationskern ihrer Mittelphalange erst später kurz vor der Geburt bekommt. Um diese Zeit sind die entsprechenden Knochen der Hand schon vollzählig vorhanden.

Noch eher als die Kerne der letztgenannten Phalangen erscheinen die des Calcaneus und des Talus. Den Calcaneus sah ich am frühesten auf dem Bilde eines 370 Gramm schweren eineiigen Zwillings (s. Fig. 9 u. 10). Er ist gerade als stecknadelkopfgrosser Punkt sichtbar, während er bei dem Zwillingsbruder, der 220 Gramm schwerer war, noch nicht zu erkennen ist. Diese Thatsache und der Umstand, dass beide Zwillinge äusserlich wohl ausgebildet waren, scheint mir von einer gewissen Wichtigkeit zu sein. Zeigt sie doch, dass bei dem schon im Uterus eingetretenen Kampf ums Dasein der an Körpergewicht schwerere, also scheinbar besser fortgekommene Zwilling in Bezug auf seine Knochenentwickelung hinter dem kleineren und leichteren Zwilling zu stehen kommt. Diese Thatsache, dass bei ganz gleichem Alter und bei ganz gleicher Nahrungsquelle ein umgekehrtes Verhältnis zwischen Gewicht und Knochenentwickelung bestehen kann, ist wohl nur so zu erklären, dass der leichtere Zwilling aus dem mütterlichen Blute die kalkhaltigeren Bestandteile zu assimilieren verstanden hat, während der schwerere mit den wasserhaltigeren und Fett bildenden Stoffen hat vorlieb nehmen müssen. Bei anderen eineiigen Zwillingen, allerdings Missbildungen, die ich röntgographisch zu untersuchen Gelegenheit hatte, waren diese Unterschiede in der Knochenentwickelung nicht vorhanden, aber diese Früchte, Cephalopagen und Thoracopagen, waren äusserlich auch in allen ihren Teilen vollständig gleichmässig ausgebildet.

Der Zwilling, bei dem ich den Calcaneus zuerst sah, war seiner sonstigen Ausbildung nach etwa 28 Wochen alt. Diesen Zeitpunkt geben auch die Embryologen und Geburtshelfer für das Auftreten des Calcaneus an. Den Talus lassen sie etwa ein bis zwei Monate später erst einen Knochenkern bekommen. Meine Bilder deuten auf ein etwas früheres Auftreten hin. So sah ich den Schatten des Talus bei einer Frucht (s. Fig. 11), deren Länge und Gewicht, deren Zehen- und Nagelbildung etwa der zweiunddreissigsten Woche entsprach, schon deutlich so gross, wie den des Calcaneus bei der vier Wochen jüngeren Frucht. Der Calcaneus war inzwischen zu einem linsengrossen, ovalen Körperchen herangewachsen. Um diese Zeit sind immer noch nicht die restierenden Phalangenknochenschatten sichtbar (s. Fig. 12). Erst wenn der Calcaneusschatten bleistiftdicke Durchmesser hat, der Talus erbsengross geworden ist, sieht man sämtliche Phalangenkerne ausgebildet (s. Fig. 14). Das ist der Zeitpunkt, in dem die Frucht geboren wird.

Einige Embryologen geben an, dass kurz vor der Geburt auch das Cuboid zu ossifizieren beginnt, andere, dass die Ossifikation kurz nach der Geburt eintritt (s. Fig. 13). Ich habe bei ausgetragenen, totgeborenen Kindern niemals einen Knochenschatten des Cuboid gesehen. Jedoch einmal bei einem totgeborenen, aber sehr grossen, kräftigen, offenbar übertragenen weiblichen Kinde von 58 cm Länge, und einmal bei einem eintägigen, lebenden Kinde. Jedenfalls wächst der Knochenkern des Cuboid nach der Geburt sehr schnell (s. Fig. 16), denn am sechsten Tage ist er schon so gross, wie der Calcaneus bei der Geburt.

Wir können also am Fusse des neugeborenen Kindes durch die Röntgenstrahlen noch nicht nachweisen:

1) das Kahnbein,
2) die drei Cuneiformia,
3) die distalen Epiphysen der Tibia und der Fibula,
4) die Epiphysen der Metatarsalknochen und der einzelnen Phalangen.

Von diesen Knochen resp. Knochenteilen wird zuerst erkennbar der Schatten des Cuneiforme externum. Er ist bei einem sechsmonatlichen Kinde schon linsengross (s. Fig. 17). Um diese Zeit sind noch gar keine Epiphysenkerne sichtbar. Erst zehn Monate später, zu einer Zeit, wo von den beiden anderen Cuneiformia noch nichts zu sehen ist, wo der Schatten des äussern Keilbeins etwa erbsengross geworden ist, wo die untere Schattenfläche des Talus eine deutliche Einsenkung, die Gelenkverbindung mit dem Körper des Calcaneus erkennbar wird, erst dann sehen wir einen knöchernen Epiphysenkern der Tibia, dessen Schatten jetzt annähernd ebenso gross ist, wie der des äusseren Keilbeins (s. Fig. 18 u. 19). Andere Epiphysenkerne sind auf dem Bild noch nicht sichtbar.

In die Zwischenzeit zwischen dem 16. und dem 24. Monat fällt nun die Ossifikation des cuneiforme internum und das Auftreten der Fibulaepiphyse (s. Fig. 20).

Bei einem zweijährigen Jungen ist der Schatten des Cuneiforme internum etwa erbsengross, ungefähr halb so gross wie der des entsprechenden Cuneiforme externum. Bei demselben Kind ist die Fibulaepiphyse deutlich erkennbar, und zwar ist ihr Schatten grösser als der des Cuneiforme internum, so dass das erste Auftreten von Knochensubstanz in der Fibulaepiphyse wohl dem im Cuneiforme internum voranzusetzen ist. Um diese Zeit hat der Körper des Calcaneus schon energisch die Tendenz, zum Processus posterior calcanei auszuwachsen, was besonders deutlich die auf der Röntgographie schön erkennbare Richtung der Knochenbälkchen zeigt. Die Tibiaepiphyse ist inzwischen ebenso breit geworden, wie die Breite des unteren Tibiaschaftes. Um diese Zeit zwischen 2 und $2^1/_2$ Jahren sehen wir auch den Schatten des mittleren Cuneiforme auftreten (s. Fig. 22). Es liegt als kleiner, rundlicher Schatten, den des Cuneiforme internum mit seiner inneren Peripherie teilweise deckend, zwischen den beiden anderen Cuneiformia, mit seinem proximalen Rande eben die Mitte des Schattens der anderen Cuneiformia erreichend. Gleichzeitig mit dem Knochenkern des Cuneiforme medium erscheinen auch die Knochenschatten der Epiphysen der übrigen Röhrenknochen des Fusses. Von ihnen

zeigt uns das Röntgenbild nicht an jedem einzelnen und nicht an beiden Enden Epiphysenkerne. Die grosse Zehe ist am vollständigsten bedacht (s. Fig. 23). Sie bekommt am proximalen Ende eines jeden Gliedes einen Kern, und zwar tritt der distale Knochenkern, also die Epiphyse ihrer Endphalange am frühesten auf. Bei einem zweieinhalbjährigen Mädchen ist er erbsengross, bei der ersten Phalange eben stecknadelkopfgross und bei dem entsprechenden Metatarsus noch nicht zu sehen. Die übrigen überhaupt am Fuss noch konstant auftretenden Epiphysenkerne sind jetzt schon alle sichtbar. Als kleine, platte, an der Peripherie dunklere Schatten liegen sie am proximalen Ende der ersten Phalangen sämtlicher Zehen.

Ob die später im 4. Jahre am distalen Ende der vier letzten Metatarsalia auftretenden Schatten als isolierte Kerne aufzufassen sind, lässt das Röntgenbild nicht mit absoluter Sicherheit erkennen. Ich bin jedoch mit Rücksicht auf die Epiphysenkerne der Metacarpalia dieser Ansicht. Ebenfalls ist es sehr schwierig, die proximalen Epiphysen der zweiten und der Endphalanx der vier letzten Zehen auf dem Röntgenbild zu erkennen. Ich habe nur ein einziges Mal, trotzdem ich viele scharfe Bilder hatte, bei einem 13jährigen Jungen mit Sicherheit Epiphysenkerne gesehen an der zweiten und dritten Zehe jedesmal am proximalen Ende der Mittel- und Endphalanx und bei der 4. und 5. Zehe nur am proximalen Ende der Endphalanx. Am einfachsten ist es anzunehmen, dass wie bei der Hand so auch beim Fuss am proximalen Ende jedes Zehengliedes Epiphysenscheiben auftreten können, von denen aber nicht alle bei jedem Individuum ausgebildet sein müssen.

Das Kahnbein ist der letzte von den Tarsalknochen, welche auf dem Röntgenbild erkennbar wird. Seine Ossifikation scheint auch zeitlich keine ganz gleichmässige zu sein. Wenigstens geben die Embryologen verschiedene Daten seines Auftretens an. So behauptet Kölliker, dass es im ersten Lebensjahre schon ossifiziere, Gegenbauer, dass es erst nach den drei Cuneiformia im dritten bis vierten Lebensjahr seinen Knochenkern erhalte. Unsere Bilder stimmen mit dieser letzten Ansicht überein. Aus ihnen geht jedoch auch hervor, dass sowohl zeitliche wie qualitative Verschiedenheiten seiner Ossifikation obwalten. Sie zeigen, dass es bisweilen aus einem Kern, bisweilen aus zwei Kernen entsteht, wie das Bild eines $4^1/_2$jährigen Jungen beweist (s. Fig. 24). Dort sind eben zwei kleine rundliche Schatten an der Stelle des Kahnbeins sichtbar, während auf dem Bilde eines anderen, ebenso alten Mädchens das Kahnbein schon viel grösser ist und aus einem Kern besteht (s. Fig. 26). Bei einem anderen, noch älteren Mädchen von fünf Jahren ist es wieder noch recht klein. Dieses Kind war aber auch kein normales. Es litt an einer angeborenen Hüftgelenksverrenkung. Dass bei diesen Kindern, die meist noch rhachitische und skrophulöse Stigmata zeigen, die Knochenentwickelung überhaupt nicht so energisch vorwärts geht, zeigen auch noch andere Bilder, z. B. das von einem $3^1/_2$jährigen Hüftgelenksluxationskinde, dessen Ossifikation kaum die Stufe eines 2jährigen, gesunden Kindes erreicht hat (s. Fig. 21). Diese Kinder schonen eben die kranke Extremität sehr, sie werden monatelang mit fixierenden Gipsverbänden behandelt, so dass der Nichtgebrauch des Gliedes vielleicht auch schon einen Grund für die langsamere Ossifikation der Knochenkerne mit liefert. Auch scheint das Geschlecht bei der Ossifikation eine gewisse Rolle zu spielen. Jedenfalls waren bei gleichem Alter stets die weiblichen Füsse im Grade der Ossifikation den männlichen voran. So sah ich bei einem gesunden $2^1/_2$jährigen Mädchen den Knochenschatten des Kahnbeins schon deutlich, während der Junge, bei dem ich ihn zuerst sah, schon $3^1/_2$ Jahre alt war. In diesen beiden Fällen war immer nur ein Schatten sichtbar. Aus alledem werden Sie den Eindruck einer gewissen Mannigfaltigkeit in der Art der Ossifikation des Kahnbeins sicher gewinnen.

Mit dem Auftreten des Kahnbeins haben sämtliche konstanten Knochen des Fusses ihre Kerne erhalten.

Die Röntgenbilder der nun folgenden Jahrgänge zeigen ein Auswachsen der einzelnen Knochen, die allmählich ihre endgültige Gestalt annehmen und die Gelenkspalten, die ursprünglich einen hellen, weiten Schatten werfen, immer mehr einengen und verkleinern, bis die Entwickelung des Fussskeletts vollendet ist. Wann ist nun dieser Zustand eingetreten? Wenn

die Tarsalknochen völlig ausgebildet und die am Fussskelett aufgetretenen isolierten Epiphysenkerne mit ihrem zugehörigen Hauptknochen zu einem Ganzen verwachsen sind.

Bevor jedoch das Fussskelett diesen Zustand erreicht hat, müssen wir noch zwei Erscheinungen erwähnen, die zwar embryologisch allgemein bekannt, dem praktischen Chirurgen jedoch nicht so geläufig sind und gerade deswegen für ihn eine Bedeutung haben. Es ist das Auftreten von Sesambeinchen an der grossen Zehe und von Nebenkernen an der Tuberositas des Calcaneus. Es ist klar, dass durch sie leicht irrtümlich eine Fraktur diagnostiziert werden kann, wo in Wirklichkeit keine besteht. So verleitet namentlich der Nebenkern am Calcaneus zu Fehldiagnosen (s. Fig. 32—37), denn erstens zeigt er sich nach unseren Bildern nicht konstant zu ein und derselben Zeit, so dass man also keine sicheren Kontrollbilder machen kann, anderseits treten manchmal nicht ein, sondern mehrere Kerne auf, die namentlich im Zustande der Verschmelzung mit dem Calcaneuskörper frappierend den Eindruck einer Fraktur machen. Uns ist es jedenfalls bei einem 9jährigen Knaben, der eine schwere Fussverletzung erlitten hatte, passiert, dass wir den Nebenkern des Calcaneus für ein abgesprengtes Knochenstück hielten, weil das Kontrollbild von einem anderen, ebenso alten, gesunden Jungen den Kern nicht zeigte. Auch von anderer Seite ist uns mitgeteilt worden, dass ebenfalls diagnostische Irrtümer bezüglich der Calcaneusfraktur begangen wurden, dass man sich höchlichst verwunderte, wenn man einen Patienten mit einer so schweren Fussverletzung lustig tanzen sah! Die Embryologen geben für das Auftreten dieses Calcaneuskernes das 6.—10. Lebensjahr an, also keinen bestimmten Zeitpunkt. Meine Bilder zeigen Ähnliches. So habe ich ein Bild von einem 8jährigen Mädchen, wo der Kern schon fast ganz mit dem Körper verschmolzen ist; ich habe aber auch Bilder von 14jährigen Mädchen, wo die Verschmelzung noch nicht vollendet ist, ja einmal habe ich sogar bei einem 18jährigen Manne deutlich noch die Trennungslinie zwischen dem Nebenkern der Tuberositas und dem Körper gesehen.

Ebenfalls zu einer Verwechselung mit einer Fraktur können die Sesambeinchen der grossen Zehe Anlass geben, wenn auch nicht so sehr leicht, da ihre Schatten rundlich und scharf begrenzt sind, und ihr paariges Auftreten eigentlich sofort an normale Verhältnisse denken lassen muss. Sie geben im 13. Lebensjahre noch keinen Schatten (s. Fig. 40), erst im 14. Jahre erscheinen sie am distalen Ende des Metatarsus der grossen Zehe. Um diese Zeit beginnt nun auch die Verschmelzung der Epiphysenkerne mit den zugehörigen Hauptknochen sich anzubahnen. Wenigstens erscheinen die trennenden Schatten der Knorpelscheiben schmaler als bei Bildern von 13jährigen Füssen. Die Epiphyse der Endphalanx der grossen Zehe ist in ihrer Schattierung schon nicht mehr von der Phalanx zu trennen. Die Epiphysen der Grundphalanx und des Metatarsus lassen nur noch an den Seiten Knorpelschatten erkennen, während im Centrum schon eine Verknöcherung eingetreten ist. Die übrigen Epiphysen sind noch deutlich von den Phalangen geschieden. Ebenso ist noch die Verbindung der Tibia und der Fibula mit ihren Epiphysen nicht vollendet, erst Bilder von 18jährigen, sowohl Mädchen wie Jungen, zeigen, dass eine Verschmelzung der Epiphysen mit den Hauptknochen eingetreten ist (s. Fig. 37). Um diese Zeit ist also die Ossifikation des menschlichen Fussskeletts als beendet anzusehen. Bisweilen jedoch sieht man auf Röntgogrammen von noch älteren Individuen, dass noch keine vollkommene Verschmelzung der unteren Tibiaepiphyse mit dem Schaft eingetreten ist. Es ist also hier sicher der Individualität ein grösserer Spielraum gelassen.

Hahn weisst in seiner oben zitierten Arbeit darauf hin, dass die röntgographische Untersuchung nicht exakt Auskunft giebt, ob dle Ossifikation des Epiphysenknorpels schon vollendet ist. Vergleichende anatomische Präparation bewies ihm dies.

Zum Schluss einige technische Bemerkungen.

Die Expositionszeit schwankte zwischen 15 Sekunden und 3 Minuten, nach der Grösse des Objekts. Abstand der Röhre — Müller-Hamburg — 30 cm. Funkenlänge des Induktors 40 cm. Ampèremeter zeigte auf 2—3. Quecksilbermotorunterbrecher machte ca. 3—400 Unterbrechungen.

## Erklärung der Figuren.

### Tafel XVII.

No. 1. c. 8 Wochen alter Foetus.
No. 2. c. 9 Wochen alter Foetus. An der unt. Extr. werden sichtbar Femur, Tibia und Fibula.
No. 3. c. 11 Wochen alter Foetus. Die Metatarsalia und die Knochenkerne der Endphalangen der ersten Zehe sind erkennbar.
No. 4. c. 12 Wochen alter Foetus. Von der distalen Reihe ist auch der Knochenkern der zweiten Zehe sichtbar.
No. 5. c. 13—14 Wochen alter Foetus. Die Ossifikationskerne der distalen Reihe sind alle vorhanden bis auf den der kleinen Zehe.
No. 6. c. 16 Wochen alter Foetus. Auftreten der proximalen Phalangenkerne. Hier fehlen bei der distalen Reihe sämtliche Kerne mit Ausnahme der ersten Zehe.
No. 7. c. 16 Wochen alter Foetus. Kerne der distalen und proximalen Reihe alle vorhanden.
No. 8. c. 17—18 Wochen alter Foetus. Auftreten des medialen Kernes der zweiten Phalange.
No. 9. Ende des 7. Monates befindlicher eineiiger Zwilling. 370 g Gewicht.
No. 10. Zwillingsbruder von 9. 220 g schwerer.
Bei 9 ist der Calcaneuskern sichtbar, bei dem schwereren Zwilling fehlt er. Die medialen Kerne der 3., 4. und 5. Zehe fehlen noch.
No. 11. Ende des 8. Monats. Auftreten des Talus.
No. 12. c. 9 Monate alter Foetus. Weiterentwickelung des Talus und Calcaneus.
No. 13. c. Neugeborenes. Das Cuboid ist noch nicht sichtbar.
No. 14. Fuss eines Neugebornen von vorne, um die Anordnung der Phalangenkerne zu sehen, die sämtlich vorhanden sind.
No. 15. 6 Tage altes Kind. Das os cuboideum ist sichtbar.
No. 16. 6 Monate altes Kind. Das os cuneiforme externum ist sichtbar. Von den unteren Epiphysenkernen der Tibia und Fibula sieht man nichts.
No. 17. 1 Jahr altes Kind. Noch keine Kerne von Fibula und Tibia sichtbar.
No. 18. 16 Monate altes Kind. Untere Tibiaepiphyse ist sichtbar.

### Tafel XVIII.

No. 19. 16 Monate altes Kind. Hier ist der Epiphysenkern der Tibia eben angedeutet.
No. 20. 2 Jahre altes Kind. Cuneiforme internum und Fibulaepiphyse sichtbar.
No. 21 $3^1/_2$ Jahre alter Knabe. In der Ossifikation weit zurück im Verhältnis zum ebenso alten Fuss des Kindes von:
No. 22. Wo schon cuneiforme medium und das Kahnbein vorhanden sind. No. 21. Stammt von einem kranken mit luxatio coxae behafteten Kinde her, das seit einem Jahre Gypsverbände getragen hat.
No. 23. Derselbe Fuss wie 22, von vorne, um das cuneiforme medium und die Epiphysen der Metatarsalia und Phalangen sichtbar zu machen.
No. 24. $4^1/_2$ Jahre alter Knabe. Demonstriert, wie das Kahnbein aus zwei Kernen entsteht.
No. 25. $4^1/_2$ Jahre altes Mädchen. Kahnbein bedeutend grösser und aus einem Kern bestehend. Es sind Epiphysenscheiben sichtbar am proximalen Ende des Metatarsus, an den Grundphalangen, am proximalen Endgliede der grossen Zehe, am distalen Ende der zweiten und dritten Zehe.
No. 26. 5 Jahre altes Mädchen. Das Kahnbein ist noch klein und kommaförmig.
No. 27. 6 Jahre alter Knabe. Am Calcaneus fällt ein scharfer Sporn auf.
No. 28. Bild desselben Fusses von vorne. Auch am distalen Ende der 4. und 5. Metatarsen sind Epiphysenkerne aufgetreten.
No. 29. 7 Jahre altes Mädchen. Am Calcaneus kein besonderer Knochenkern.

### Tafel XIX.

No. 30. 8 Jahre alter Knabe.
No. 31. Dasselbe von vorne. } Es sind keine neuen Knochenkerne aufgetreten.
No. 32—37 demonstrieren das Auftreten und Verschmelzen der Nebenkerne der Tuberositas calcanei.
No. 32. 9 Jahre alter Knabe. 1 Tuberositaskern.
No. 33. 10 Jahre altes Mädchen. 2 Tuberositaskerne.
No. 34. 13 Jahre altes Mädchen. Der Tuberositaskern ist nahezu verschmolzen mit dem Körper des Calcaneus.
No. 35. 14 Jahre altes Mädchen. Die Trennungslinien der Tuberositasnebenkerne sind noch sichtbar.
No. 36. 15 Jahre altes Mädchen. Es ist noch keine vollst. Verschmelzung zwischen dem Tuberositasnebenkerne und dem Calcaneuskörper eingetreten. Die Epiphysenlinie an der Tibia ist noch sichtbar.

No. 37. 18 Jahre alter Knabe. Vollkommene Verschmelzung des Nebenkernes mit dem Körper. Die Epiphysenlinie an der Tibia ist nicht mehr sichtbar.
No. 38—40 sind Vorderansichten von Füssen, um die Epiphysenscheiben an den Metatarsalia und den Phalangen zu demonstrieren.
No. 38. Vorderansicht des Fusses einer 12jährigen.
No. 39. Einer Dreizehnjährigen.
No. 40. Zeigt das Sesamknöchelchen an der grossen Zehe eines 14jährigen Mädchen.

---

# Die Röntgographie mit dem elektrolytischen Unterbrecher (Wehnelt).

Von

Dr. med. **Albers-Schönberg** in Hamburg.

Das röntgographische Verfahren hat mit Einführung des Wehneltschen elektrolytischen Unterbrechers eine so vollständige Umgestaltung erfahren, dass es sich lohnt, die aus dem neuen Verfahren sich ergebende Technik etwas näher zu besprechen. Es ist dies um so nötiger, als vielfach nach Prinzipien gearbeitet wird, die wohl für den Motorunterbrecher resp. Turbinenunterbrecher und die für denselben gearbeiteten Röhren richtig, die dagegen grundfalsch für den elektrolytischen Unterbrecher sind. Es ist erstaunlich, wie unvollkommen, vielfach sogar technisch schlecht die Röntgogramme ausfallen, trotzdem erstklassige Apparate und Röhren zur Verfügung stehen. Es liegt dies in den meisten Fällen daran, dass die Untersucher zu wenig Wert auf die Beherrschung der Technik des Röntgenverfahrens legen. In manchen Krankenhäusern und Kliniken findet man bei gelegentlichem Besuch eine tadellose Röntgeneinrichtung einer unserer bekannten ersten Firmen, die für schweres Geld angeschafft und in relativ guten Räumen untergebracht worden ist. Da sind Vorkehrungen für Motorunterbrecher und für elektrolytische Unterbrecher, die neuesten und besten Röhren und Platten, nur fehlt es an der geeigneten Persönlichkeit, diese ganze Ausrüstung mit Verständnis und Geschick ausnützen zu können. In manchen Fällen steht die Leitung des Röntgenlaboratoriums unter einer durch Sachkenntnis nicht behinderten Pflegerin oder Schwester, in anderen Fällen wechseln jedes Viertel- oder Halbjahr die dem Laboratorium vorstehenden Assistenzärzte. Die allmählich erworbene Kenntnis des Verfahrens nimmt der abgehende Arzt mit sich und überlässt seinem Nachfolger das Feld, der vielfach die mangelnde Übung am besten durch kostspielige Neuanschaffungen ersetzen zu können glaubt. So geht viel Material, Geld und Arbeit verloren, und das Resultat sind schlechte oder mangelhafte Ergebnisse der Untersuchungen. Würden diejenigen Kliniken, welche Wert auf das neue Verfahren legen, sich, wie dieses in Bern am Inselhospital bereits der Fall ist, entschliessen, eine eigene Röntgenabteilung mit dauernd für dieselbe angestelltem Arzt zu gründen, so könnte aus derartig geleiteten Laboratorien bei geringeren Unkosten reicherer Nutzen erwachsen. Von dem mit der Radiographie beschäftigten Arzte muss neben vorzüglicher allgemeiner Ausbildung absolute Kenntnis aller technischen und photographischen Handgriffe erwartet werden, ausserdem muss er es durch fortgesetzte Übung im Studium der Platten zu einer gewissen Sicherheit in der Diagnose gebracht haben. Wer nicht die Platten selbst gefertigt hat, wird auch nicht verstehen, dieselben sicher zu interpretieren. Es giebt auf den Bildern zu viele Einzelheiten, die z. B. auf der Röhreneinstellung, der Entwickelung etc. beruhen, als dass sie nicht den der Technik Unkundigen zu den grössten Irrtümern veranlassen könnten. Die richtige technische Kenntnis ist viel schwerer zu erlernen, als sich die meisten Käufer von Röntgenapparaten denken, daher sollte diesem Zweige der medizinischen Diagnostik nicht weniger Aufmerksamkeit gewidmet werden als den übrigen. Die Untersuchungen lassen sich nicht als Nebensache betreiben, da Zeit und Arbeitsaufwand zu gross sind. Es ist ganz zwecklos, dass praktische Ärzte neben anderen Instrumenten sich auch einen Röntgenapparat kaufen, sie werden denselben, nachdem der Reiz

der Neuheit verflogen, bald aus Mangel an Zeit und wegen der steten grossen Unkosten lediglich als dekoratives Möbel ihres Konsultationszimmers benutzen.

Für den mit Röntgenstrahlen arbeitenden Arzt ist zunächst ein absolut erstklassiges Instrumentarium erforderlich. Die in Schreibtisch-, Schrank- und anderen Möbelformen untergebrachten kleinen Apparate mögen Amateuren überlassen bleiben. Der Induktor sollte zweckmässig nicht unter 50 cm Funkenlänge genommen werden. Da ich in folgendem über Untersuchungen mit dem elektrolytischem Unterbrecher zu sprechen beabsichtige, verweise ich betreffs Einrichtung und Herstellung desselben auf No. 4 III Bds. dieser Zeitschrift unter „Correspondenz". Vorausgesetzt wird ferner, dass der Untersucher die photographische Technik absolut beherrscht. Nach meinen Erfahrungen und Versuchen mit verschiedenen Entwicklern bewährt sich die Glycinstandentwickelung gerade für die Röntgenplatten am besten. Ich verweise diesbezüglich auf meinen Artikel in Bd. III, Heft 1. Der richtig angewendete Glycinstandentwickler holt auch aus ungenügend belichteten Platten mehr als die meisten anderen Entwickler heraus, er korrigiert in weiten Grenzen erhebliche Überexpositionen und ist in seiner Anwendung der einfachste und bequemste. Ich bediene mich ausschliesslich der Schleussnerplatten, auf die sich die sämtlichen angegebenen Expositionszeiten beziehen. Meiner Ansicht nach übertrifft die genannte Platte an Empfindlichkeit bei weitem die mir bekannten anderen Sorten, eine Eigenschaft, auf die es ganz besonders in der Röntgographie ankommt. Es wäre sehr zu wünschen, dass die Plattenfabriken sich etwas mehr den Röntgenstrahlen widmeten. Es würden sich gewiss Zusammensetzungen der Emulsion finden lassen, die noch mehr auf Röntgenstrahlen reagieren als die der jetzigen Platten.

Es ist nicht zu bestreiten, dass mit den alten Methoden mittels Motorunterbrecher Röntgenbilder zu schaffen sind, die ideal genannt werden können und die in nichts von den mit elektrolytischen Unterbrechern gemachten abweichen. Ich möchte sagen, dass an Qualität die mit Wehnelt gemachten Bilder in keiner Weise die älteren überragen. Der grosse Vorteil der Wehneltschen Methode besteht neben der einzig dastehenden Einfachheit des Verfahrens darin, dass wir im stande sind, diese guten Bilder in wesentlich kürzerer Zeit mit grösserer Sicherheit zu erzielen. Ausgenommen von dem eben Gesagten sind die Aufnahmen des Thoraxinneren, die man in ihrer jetzigen Vollkommenheit überhaupt nur mit Wehnelt erreichen kann. Von den Thoraxaufnahmen werde ich weiter unten reden. Von einem guten Extremitätenbild: Schulter, Hand, Knie bis Fuss ist zu verlangen, dass man eine gut gezeichnete, scharfe Struktur sieht, dabei dürfen die Weichteile aber nicht verschwinden. Es muss sich gleichzeitig das Unterhautzellgewebe von der Muskulatur differenzieren, einzelne Muskelzüge müssen voneinander deutlich unterschieden werden können. Finger und Fussnägel müssen sichtbar sein, die das Zellgewebe der Füsse durchsetzenden Querbalken müssen deutlich sein und sich von der Fusssohlenmuskulatur differenzieren. Das Ligamentum patellae, die Achillessehne müssen namentlich bezüglich ihrer Ansatzpunkte scharf, etwaige arteriosklerotische Gefässe deutlich sein. Exsudate in den Kapseln der Gelenke werden sich meist abheben, sehr oft auch periostale Auflagerungen, Gummata in den Sehnenscheiden etc. Die genannten Punkte erschöpfen bei weitem nicht alles, was eventuell sichtbar ist, sie geben nur gewisse Anhaltspunkte für eine Platte, welche tadellos genannt werden soll.

Vom Oberschenkel ist Differenzierung des Unterhautzellgewebes gegen die Muskelzüge bei deutlichem Femur erforderlich, Struktur des Knochens kann ausser bei Kindern nicht verlangt werden.

Die Beckenaufnahmen des kräftig gebauten Erwachsenen werden im allgemeinen keine Knochenstruktur zeigen, neben allgemeiner Differenzierung des Unterhautzellgewebes gegen die Muskeln müssen die knöchernen Teile deutlich sein. Das Kreuzbein mit seinen Foramina hinab bis zum Steissbein, die Synchondrosis sacroiliaca, die Spina ischii, die Hüftgelenkslinie. Von den Beckenorganen sieht man nichts ausser der gefüllten Blase. Blasensteine werden bisweilen gefunden, bisweilen nicht. Vom kindlichen Becken ist zu verlangen, dass namentlich die Muskulatur sich in ihren einzelnen Zügen markant abhebt, ferner dass das ganze Knochen-

gerüst und Kreuzbein Struktur zeigt. Die Lendenwirbelsäule zeigt bei guten Aufnahmen wenig Struktur, die Zwischenwirbelscheiben sind als Spalten, die Proc. transversi und spinosi sind sichtbar. Erstere, die spinosi, verschwinden bei zu langer Belichtung, sie sind bei Nierensteinaufnahmen ein gutes Kriterium. Wenn sie verschwunden sind, kann man auch von kleineren Steinen im allgemeinen keine Sichtbarkeit erwarten. Der Hals zeigt in Seitenlage eine scharfe Wirbelsäule mit Andeutung von Struktur, das Lig. nuchae den Kehldeckel, das Zungenbein den Kehlkopf (nicht immer), die Trachea. Vom Schädel kann man ausser dem Gesichtsschädel in allen Einzelheiten, das Felsenbein mit dem Porus acusticus, das Kiefergelenk, den Gelenkfortsatz des Unterkiefers, die Sella turcica und die innere Lamelle des Schädels unterscheiden. Die Zähne erscheinen deutlich mit ihren Wurzeln und Pulpahöhle, soweit sie der Platte direkt aufliegen.

Diese vorstehenden Punkte sollen Kriterien für gut gelungene Aufnahmen sein, dass man in günstigen Fällen noch mehr sehen wird, als beschrieben ist, ist nicht zu bezweifeln. Von sichtbaren pathologischen Veränderungen habe ich absichtlich nicht ausführlicher gesprochen, da dies zu weit führen würde.

Diese genannten „Guten Normalbilder" erzielt man auf verschiedene Weise und in verschiedener Zeit, sowohl mit Motorunterbrecher wie mit elektrolytischem Unterbrecher. Ein nicht mit Motorunterbrecher, dagegen mit elektrolytischem Unterbrecher zu erzielendes Thoraxbild soll folgendes bei nicht korpulenten Individuen zeigen: In Rückenlage Struktur der Humeri, der peripheren Clavicula des Schulterblattes der Rippen. Die Wirbelsäule ohne Struktur auch durch den Herzschatten hindurch, exakt die Articulationes costovertebrales, den Herzschatten, differenziert r. Vorhof linker Ventrikel bei geeigneten Individuen Arcus aortae und Aorta descendens als nach aussen convexen Schatten im I. Intercostalraum. Die Vordersicht (Brust gegen die Platte) ist für die Organe des Thorax die günstigere Stellung, sie soll ein scharfes Zwerchfellbild, ein scharfes Herzbild, den Arcus aortae (meist bei älteren Individuen), die Verzweigungen der Hauptbronchien in die Ober- und Unterlappen zeigen.

Von den Abdominalorganen habe ich ein einwandfreies Bild der Milz bei Grunmach gesehen, mir ist die Darstellung dieses Organes bisher nicht geglückt. Die untere Lebergrenze habe ich bisher nur andeutungsweise gesehen. Besser markiert sich der Magen, wenn er mit Gas gefüllt ist. Der schwangere Uterus (ca. 6 Monate) zeigt sich als ovaler Schatten. Auch am Ende der Gravidität konnte ich niemals Kindesteile zur Darstellung bringen.

Wenn ich in folgendem die Art der Herstellung bespreche, so verstehe ich unter einer gut gelungenen Aufnahme eine solche, die im grossen und ganzen den angeführten Bedingungen entspricht.

Es ist ohne weiteres klar, dass die Qualität der Röhre der wichtigste Umstand für das Gelingen der Aufnahme ist. Ich beschreibe hier nur die Röntgographie mit Müllerschen Röhren, in der ich die meisten Erfahrungen habe, ohne zu bezweifeln, dass auch anderen Röhren die besten Eigenschaften zukommen. Als Unterbrecher ist, wie die Überschrift sagt, nur der am angeführten Orte ausführlich beschriebene elektrolytische Unterbrecher in Anwendung gekommen. Der Induktor hat bei völlig ausgeschaltetem Widerstand 50 cm Funkenlänge. In der Regel schalte ich bei der Aufnahme so viel Widerstand vor, dass daraus eine Funkenlänge von 30 cm resultiert. Die volle Funkenlänge wird aber bei kurz dauernden, z. B. Thoraxaufnahmen ausgenutzt. Die Röhre entspricht dem von Walter angegebenen Typus mit Wasserkühlung, an welchem das automatische Reguliersystem von Müller angebracht ist. (Skizze.) Vor Beginn der Aufnahme wird die Röhre nach Füllung des Kühlbehälters auf ihren Härtegrad geprüft. Lässt man bei vollständig abgewendetem Metallstab (6 7) den inducierten Strom mit ca. 30 cm Funkenlänge in die Röhre eintreten, so wird dieselbe in den meisten Fällen nicht ansprechen. Unter lebhaften Büschelentladungen der zuführenden Drähte zeigt sich ein schwaches grünliches Fluorescenzlicht. Die Röhre ist also zu hart, um zu funktionieren. Man nähert nun den Reguliердraht (6 7) dem Draht (5) auf eine Entfernung von ca. 10 cm. Beim abermaligen Einschalten

wird jetzt ein lebhafter Funkenüberschlag zwischen diesen beiden Punkten stattfinden, hierdurch erwärmt sich die Glaskugel (3) mit der darin befindlichen Substanz, welche infolgedessen ihrerseits Gas in die Röhre abgiebt. Im Moment, wo diese Gasabgabe genügt, um das richtige Vacuum herzustellen, hört der Funkenüberschlag spontan auf und die Röhre funktioniert gewöhnlich mit einem mittleren Härtegrad. Infolge des lebhaften Funkenüberschlages und der dadurch bewirkten ziemlich starken Erwärmung der Regulierkugel findet, auch nachdem der Funkenüberschlag aufgehört und die Röhre zu fluoreszieren angefangen hat, noch eine Gasabgabe statt, wodurch die Röhre sehr schnell einen erheblichen Grad von Weichheit erreicht. Ist nun für die betreffende Aufnahme ein grösserer Härtegrad erforderlich, so würde dieses Nachwirken störend sein, deshalb muss man durch Ausschalten des Funkenüberschlages in dem Moment, wo das erste aufflackernde Fluorescieren beginnt, die Vacuumregulierung unterbrechen, man wird dann nach kurzer Pause beim abermaligen Einschalten keinen Funkenüberschlag mehr erhalten, da die Röhre infolge der erwähnten Nachwirkung in mittlerem Härtegrade funktioniert. Es ist überhaupt empfehlenswert, beim Einstellen des Vacuum kleinere Pausen eintreten zu lassen, um nicht ein zu niedriges Vacuum zu erhalten. Ist indessen die Röhre gelegentlich doch zu weich geworden, dann genügt eine Ruhepause von ca. 20—25 Minuten, um wieder auf einen höheren Härtegrad zu kommen. Ich unterscheide 4 Grade des Röhrenvacuum; 1. hart (grau), 2. mittelweich (grauschwarz)[1]), 3. weich (tiefschwarz)[2]), 4. sehr weich[3]).

Schema der verbesserten Walterschen Röhre mit Wasserkühl- und Regeneriervorrichtung von C. H. F. Müller (Hamburg).

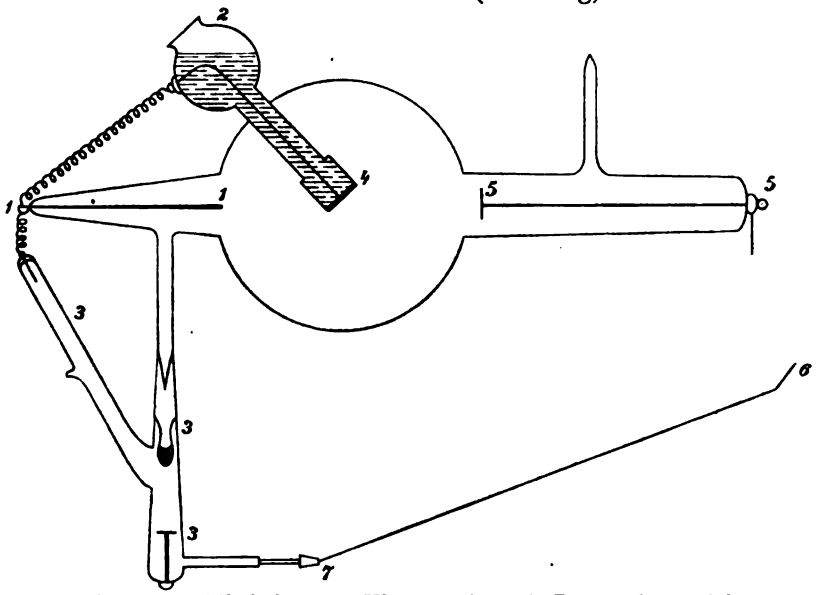


1) Anode. 2) Kühlbehälter für Wasser. 3, 7, 6) Regeneriervorrichtung. 4) Antikathode. 5) Kathode.

Die Regeneriervorrichtung liegt in einer anderen Ebene wie hier des Schema wegen gezeichnet worden ist.

Die Hauptverbesserungen gegen das frühere in Bd. II, No. 6 publizierte Modell bestehen in der exakten Regulierung und der grossen Dauerhaftigkeit der Röhre, ferner in der Vergrösserung des Wasserreservoir, wodurch die Anbringung von Zu- und Abflussvorrichtung überflüssig geworden ist, da selbst bei langdauerndem Gebrauch durch das spontane Aufsteigen des warmen und Absteigen des kalten Wassers eine völlig ausreichende Abkühlung des dem Wasser unmittelbar ohne Zwischenlagerung grösserer Metallmassen anliegenden Antikathodenplatinblech gewährleistet wird. Bei vorsichtiger Behandlung und Vermeidung von Überlastung kann diese Röhre beliebig lange mit dem elektrolytischen Unterbrecher benutzt werden.

[1]) 10 cm Funkenlänge der Röhre.

[2]) 5 cm Funkenlänge der Röhre.

Das heisst: durch die Vacuumsregulierung ist die Röhre zu einer Röhre von 10 resp. 5 cm Funkenlänge geworden. Dies ist nicht zu verwechseln mit der Funkenlänge, welche man einer Röhre im Betriebe zumutet.

[3]) Die Bezeichnung „grau, grauschwarz, tiefschwarz" bezieht sich auf das Bild der Handknochen auf dem Fluorescenzschirm gesehen.

Beim Gebrauch einer harten Röhre finden an den zuleitenden Drähten lebhafte Büschelentladungen unter erheblicher Ozonentwickelung statt. Der Funke schlägt bisweilen um die Röhre oder über dieselbe hinweg. An der Anode bilden sich wandernde, heller als die übrige Röhre fluorescierende Flecke. Die Fluorescenz der Röhre ist relativ matt. Auf dem Bariumplatincyanürschirm erscheinen die Knochen der Handbilder hellgrau, transparent, Handwurzelknochen sind deutlich voneinander zu differenzieren, an Radius und Ulna, welche auch grau erscheinen, erkennt man Corticalis und Markhöhle. Eine Röhre von dieser Qualität ist für röntgographische Zwecke eigentlich überhaupt unbrauchbar. Es ist nicht zu leugnen, dass man mit einer solchen Röhre in 15 Sekunden ein Becken, eine Hand als Momentaufnahme u. s. w. machen kann, indessen sind die Bilder meines Erachtens wegen Fehlens jeglichen Kontrastes für die Diagnose unbrauchbar. Es sind eben im wahren Sinne des Wortes nur Schattenbilder, denen jegliche Plastik mangelt. Eine in dieser Röhre gemachte Handaufnahme zeigt nur Andeutungen von Struktur, ist im übrigen aber grau, scheinbar verschleiert. Eine derartige Beckenaufnahme zeigt wohl die einzelnen knöchernen Partien, entbehrt im übrigen aber jeglicher Plastik. Solche Röhren sollte man lediglich dann gebrauchen, wenn man einen metallischen Fremdkörper suchen will, wobei es auf Knochendarstellung gar nicht ankommt. Der Fehler dieser Röhren besteht darin, dass sie Strahlen von so ausserordentlicher Intensität aussenden, dass auch die Knochen absolut durchdrungen und infolgedessen die Platten gleichmässig verschleiert werden. Den harten Strahlen kommt ausserdem eine sehr bedeutende Diffusion in den Geweben (Walter) des menschlichen Körpers zu, wodurch die Verschleierung begünstigt wird.

Der Umstand, dass alle Röhren ohne Vacuumregulierung schon nach verhältnismässig kurzem Gebrauch diese missliebigen Härtegrade erreichen, sollte von der Fabrikation nicht regulierbarer Röhren abhalten.

Bei Anwendung der mittelweichen Röhre konstatiert man keine oder sehr geringe büschelförmige Entladungen der zuführenden Drähte. Die Röhre erglänzt in stetigem ruhigen Fluoreszenzlicht, keine fluorescierenden Flecken treten an der Anode auf. Im Durchleuchtungsbild erscheinen die Knochen dunkel im Verhältnis zu den sehr hellen Weichteilen. Die Handwurzelknochen lassen sich noch ziemlich deutlich voneinander differenzieren. An den Mittelhandknochen und Phalangen erkennt man Markhöhle und Corticalis. Giebt man einer solchen Röhre für kurze Zeit die volle 50 cm-Funkenlänge, so kann man ohne Schwierigkeit auf dem Fluorescenzschirm Knochenstruktur an den Phalangen, ja sogar am Radius erkennen. Mit einer solchen Röhre kann man mit Vorteil eine grosse Anzahl guter Aufnahmen machen. Zunächst empfiehlt es sich, Becken, Lendenwirbelsäule, Thorax und Schulter, eventuell Knie mit dieser Qualität zu röntgographieren. Für die Hand, den Fuss, Hals und Ellenbogen, eventuell Knie dürfte die Röhre, um tadellose Bilder zu erhalten, noch zu hart sein.

Lendenwirbelsäule und Becken.

Starker ausgewachsener Mann, Offizier, sehr muskulös, guter Panniculus. Bauchlage, Röhre ca. 50—60 cm oberhalb der Platte, 35 cm Funkenlänge, 2′ 15″ exponiert, ergiebt tadelloses Beckenbild, differenzierte Hüftgelenkslinie. Foramina des Kreuzbeins, Lendenwirbelsäule in ihrer ganzen Länge deutlich, gefüllte Blase zu erkennen.

Äusserst magere Frau, schwache Muskulatur, kein Panniculus. Bauchlage, Röhre 50—60 cm o. d. P., 35 cm Funkenlänge, 1′ 10″, tadellos Becken und Lendenwirbelsäulenbild, Nierensteine.

Bei dieser Röhrenqualität wird also die Expositionszeit zwischen 1′ 10″ und 2′ 15″ je nach der Körperbeschaffenheit des Patienten schwanken, bei Kindern und Korpulenten kürzer resp. länger. Z. B.

Becken eines zweijährigen Kindes mit der mittelweichen Röhre in 14″ vorzügliches Bild mit klaren Weichteilen leicht unterexponiert. Hier dürfte die Zeit 15—16″ absolut richtig sein.

Extrem dicker Mann mit aussergewöhnlichem Panniculus. Bauchlage, mit Röhre obiger Qualität nach 3′ nichts auf der Platte. Mit einer Röhre, welche zwischen der ganz harten und der mittelweichen steht, geringe Büschelentladungen der Drähte zeigt in 3′ 15″; ein durchweg verschleiertes, überexponiertes Bild, auf dem indessen Lendenwirbelsäule und Becken zu sehen sind.

Die Aufnahmen erheblich korpulenter Leute sind bei weitem am schwierigsten zu machen, man wird es mit harten Röhren höchstens zu einem verschleierten Bilde bringen. Gute kontrastreiche Röntgographieröhren versagen in diesen Fällen immer.

Thorax.

Korpulenter Mann. Thoraxdurchmesser 21 cm, stehend mit der Brust gegen die Platte, Röhre ca. 50—60 cm entfernt, ca. 30 cm Funkenlänge, Exposition 1' 45", unterexponiert, ergiebt aber nach Verstärkung ein ausreichend gutes Bild des Herzens und der aneurysmatischen Erweiterung der Aorta.

Sehr abgemagerter Mann. Flacher Thorax, stehend, Brust gegen die Platte. Bei angehaltenem Atem in Exspirationsstellung in 17" mit Ausschaltung allen Widerstandes ideales Thoraxbild, scharfe Zwerchfellgrenze, deutliche Herzfigur, deutliche Verzweigung der Bronchien in Ober- und Unterlappen.

Zehnjähriger Knabe, mager, Thoraxdurchmesser ca. 15 cm. im Stehen Brust gegen die Platte. Bei angehaltenem Atem in Inspirationsstellung mit voller Funkenlänge ca. 13" ergiebt ideales Thoraxbild mit scharfer Zwerchfell- und Herzzeichnung und schöner Verzweigung der Bronchien.

Neunjähriges Mädchen, wie vorstehend, mit vorzüglichem Ergebnis in 10".

Aus diesen 3 letzten Fällen ergiebt sich für die Aufnahmen mit angehaltenem Atem eine Exposition von ca. 10" bei völliger Ausnutzung des Induktors. Dass man, wie Rieder und Rosenthal in No. 3, Bd. III dieser Zeitschrift gezeigt haben, ähnliches mit Verstärkungsschirm als Momentaufnahme erzielen kann, ist bekannt. Ich verzichte zu gunsten der Qualität des Bildes auf Verstärkungsschirme und würde solche nur dann anwenden, wenn aus irgendwelchen Gründen äusserste Schnelligkeit absolut erforderlich ist.

Die Darstellung von Verdichtungsherden in der Lunge, welche technisch durchaus nicht schwer ist, erfordert im Interesse der Klarheit das Vermeiden der Verstärkungsschirme. Solange die Schirme nicht so feinkörnig hergestellt werden können, dass z. B. Knochenstruktur genau so scharf wird wie ohne Anwendung der Schirme, sollten dieselben überhaupt nur ausnahmsweise zur Verwendung kommen. Übung und richtiges Taxieren des Härtegrades der Röhren führt zu besserem Resultat als die Schirme.

Bei den Schulteraufnahmen hat uns der elektrolytische Unterbrecher von manchem Ärger befreit. Merkwürdigerweise wird es sehr vielen Patienten ganz besonders schwer, während der Exposition die Schulter ruhig zu halten. Manches mühsam hergestellte Bild ist durch minimale Bewegungen wertlos geworden. Bei der Untersuchung mit Wehnelt haben wir dies weniger zu befürchten.

Ich exponiere, um ein Bild oben angegebener Qualität zu erhalten, 25" bis 45", je nach der Dicke der Patienten. Sollen dagegen diejenigen Teile des Schultergürtels, welche durch die Atmung verschoben werden, wie das Sternoclaviculargelenk, dargestellt werden, dann wird bei wenig starken Personen in 15"—19" in Bauchlage bei angehaltenem Atem ein Bild zu erzielen sein. Handelt es sich um Frakturen der Schultergegend resp. des Humerus, dann wird man bei bedeutenden Blutergüssen die Exposition etwas verlängern. Nicht absolut magere Kniee röntgographiert man zweckmässig mit der in Rede stehenden Röhrenqualität. Hier werden jedoch etwas längere Expositionen erforderlich sein.

Starkes Knie, 42 cm Umfang, über der Patella gemessen in Seitenlage mit 1 Minute gutes Bild, in Bauchlage mit 1 Minute leicht unterexponiert.

Man wird im allgemeinen nicht über 1 Minute zu exponieren nötig haben, bei mageren Knieen wird 30"—35"—40" ausreichen. Kniee in Rücken- oder Bauchlage bedürfen etwas längerer Exposition als in Seitenlage.

Für Ellenbogen-, Hand- und Fussaufnahmen ist diese Qualität der Röhre zu hart; man wird keine vorzüglichen, alle Anforderungen erfüllenden Bilder erhalten. Man kann sehr wohl mit dieser Qualität eine Momentaufnahme der Hand machen, die auch Struktur zeigt, aber dem Bild fehlt die leuchtende Klarheit, die Schärfe und die Abtönung der Weichteile, es ist leicht verschleiert und unansehnlich. Für die Darstellung dieser Teile verwende ich die 3. Qualität, die weiche Röhre. Auf dem Durchleuchtungsbilde erscheinen die Phalangen und

Mittelhandknochen tintenschwarz. Die Weichteile der Finger erscheinen dunkel und kontrastieren scharf gegen die übrigen Teile des Schirmes. Dieses Kontrastes wegen erscheint das Fluorescenzlicht der Schirme besonders leuchtend. Die Handwurzelknochen sind gar nicht, Radius und Ulna noch eben voneinander zu differenzieren. Eine Expositionszeit von 30 Sekunden giebt geradezu ideale Handbilder, die neben einer vollendeten Struktur Muskulatur und Unterhautzellgewebe zeigen.

Das Handgelenk nebst unterem Ende von Radius und Ulna wird man je nach der Dicke der betreffenden Körperteile zwischen 50″ und 30″ exponieren, bei ganz jugendlichen Personen etwa 25″. Das Ellenbogengelenk in Seitenlage wird man zweckmässig ebenfalls mit einer derartigen Röhre röntgographieren und je nach der Stärke die Expositionszeit bemessen; 1′—1′30″ wird bei kräftigen, 45″—1′ bei grazilen Personen erforderlich sein. In Dorsalsicht sind beim Ellenbogengelenk etwas längere Expositionen als in Seitensicht erforderlich.

Die Planta pedis ist wie die Handaufnahmen zu behandeln, der Fuss in Seitenlage wird dieselben Expositionen wie das Ellenbogengelenk bedürfen, jedoch wird man auch hier individualisieren müssen und die natürliche Dicke, sowie etwaige Schwellungen etc. in Berücksichtigung ziehen.

Die Halswirbelsäulenaufnahmen geben bei richtiger Exposition in 25″—30″ mit obiger Röhrenqualität vorzügliche Bilder. Man differenziert deutlich die Trachea, den Kehldeckel, Teile des Kehlkopfes, das Zungenbein, Muskulatur, das Ligamentum nuchae etc.

Die Zahnaufnahmetechnik hier zu besprechen, würde zu weit führen, sie bleibt daher einer späteren Bearbeitung vorbehalten.

Es erübrigt noch, die 4. Röhrenqualität, die „sehr weiche", kurz zu erwähnen. Im Durchleuchtungsbild erkennt man überhaupt keine Handknochen mehr, sondern sieht nur das Schattenbild der Hand in toto. Das Fluorenscenzlicht hat einen Stich ins Bläuliche, oft stellt sich Anodenlicht ein. Solche Röhren eignen sich nur zur Röntgographierung von Präparaten, z. B. Knochensägeschnitten, die man dann ca. $^1/_2$—1 Minute lang exponiert, ferner zur Darstellung von Foetenbildern, Bildern kleiner Tiere mit knorpeligen Skeletten, Fischen etc. Selbst diese Röhren kann man ohne Schwierigkeit genau so gut mit dem Wehnelt wie mit anderen Unterbrechern betreiben. Die nähere Besprechung ihrer Anwendung gehört nicht in den Rahmen dieser Arbeit.

Aus dem Gesagten ergiebt sich, dass unter Verzicht auf Momentaufnahmen resp. auf Aufnahmen mit minimalen Expositionszeiten, die qualitativ sämtlich schlecht sind, die vorstehenden Ratschläge für die Herstellung von Platten bestimmt sind, die qualitativ das Beste zeigen, was zur Zeit möglich ist. Dass die besten Aufnahmen auch zugleich die für die Diagnose wichtigsten sind, versteht sich von selbst. Selbstverständlich sind alle diese Regeln nicht absolut gültig, sondern nur allgemeine Grundsätze, die der einzelne Untersucher je nach seinen Erfahrungen modifizieren wird. Die Einteilung der Röhren in vier Qualitäten erweist sich als praktisch. Den Übergang der einen Qualität in die andere zu beurteilen, ist Sache langjähriger Übung. Das beste Textobjekt für die Röhrenbeurteilung bleibt immer die eigene Hand. Alle Skiameter etc. sind unpraktisch, da sie absolut keine feinen Nüancierungen der Röhre erkennen lassen. An der Hand und am Handgelenk haben wir alle Sorten von Knochen, von den feinen Phalangen bis zum massiven Radius in verschiedener Dicke mit mehr oder weniger Weichteilen bedeckt. Aus dem Vergleich dieser Knochen untereinander resultiert die richtige Beurteilung der Röhre. Allerdings ist die Hand der Röntgenverbrennung ausgesetzt, die Nägel atrophieren und werden rissig, der Nagelfalz verhornt, an den Fingern bilden sich Rhagaden, die Elastizität der Haut schwindet, kurz, man bekommt allmählich die bekannten Röntgenhände.

Zur Vermeidung dieser erheblichen Übelstände benutze ich einen biegsamen Bariumplatincyanürschirm 18×24, der auf einem mit Stanniol dicht beklebten Pappdeckel so befestigt

ist, dass die Hand zwischen Schirm und Deckel gesteckt werden kann. Die Stanniollagen, welche die Fluorescenz unbedeutend beeinträchtigen, schützen vor Verbrennungen. Es wäre sehr wünschenswert, wenn seitens der Fabrikanten praktische Schutzvorrichtungen konstruiert würden, z. B. auch für das Gesicht des Untersuchers, dünne, leicht tragbare Masken mit Bleiglasbrillen etc., denn es ist unbestreitbar, dass bei intensivem Arbeiten die Gesichtshaut, die Augenbrauen und die Haare leiden.

---

## Mehrfache Brüche von Fingerphalangen.

Von

Professor Dr. **Th. Kölliker** in Leipzig.

(Hierzu Tafel XVI, Fig. a u. b.)

Die Durchleuchtung hat uns darüber belehrt, dass viele bis dahin nur als einfache Kontusionen aufgefasste Verletzungen an Hand und Fuss weit ernstere Verletzungen sind. Namentlich finden sich nach Quetschungen an Hand und Fuss viel häufiger Knochenbrüche, als man früher annehmen konnte. Es erklärt sich ja auch aus diesem Umstande, warum die Heilung nach Kontusionen sich nicht selten recht lange verzögert und warum oft erhebliche Funktionsstörungen nach scheinbar einfachen Quetschungen zurückbleiben.

Die von uns gebrachten Photographien zeigen nun die Folgen einer Quetschung der rechten Hand und zwar durch den Schieber eines kleinen Gasmotors gegen die eiserne Unterlage. Die Quetschung hat an Phalangen von vier Fingern Frakturen hervorgerufen (Fig. a) und zwar eine Querfraktur der Nagelphalanx des fünften Fingers und einen Schrägbruch der Nagelphalanx des Zeigefingers. Am Mittel- und Ringfinger ist die zweite Phalanx gebrochen, an diesen Knochen ist das Köpfchen in zwei Stücke getrennt, so dass wir an der zweiten Phalanx des Mittelfingers einen T-Bruch und an der zweiten Phalanx des vierten Fingers einen Y-förmigen Bruch finden. Die Verschiebung kann bei derartigen Brüchen ziemlich stark sein, wie man auf der seitlichen Ansicht (Fig. b) des Mittelfingers sieht, dabei ist die äussere Form des Fingers wenig verändert. Am Mittel- und Ringfinger waren Quetschwunden vorhanden, am Zeigefinger und kleinen Finger waren die Weichteile nicht verletzt. Selbstverständlich sind Funktionsstörungen zurückgeblieben, indem die Beweglichkeit des zweiten Interphalangealgelenks des Mittel- und Ringfingers gelitten hat.

---

## Dritter Bericht über die Anwendungen der Röntgenstrahlen auf dem Gebiete der Medizin in Frankreich.

1. April 1898 bis 1. Oktober 1899.

Von

Dr. **F. Dollinger** in Strassburg.

(Schluss.)

Dass bei Frakturen und Luxationen die Röntgenstrahlen ausgedehnte Anwendung erfahren, ist selbstverständlich und wird kaum noch besonders erwähnt. Die veröffentlichten Mitteilungen betreffen denn auch zumeist schwierige Fälle; auch haben die Strahlen manche bisher umstrittene theoretische Frage auf diesem Gebiete geklärt. Eingehend behandelt Mouchet (57) die Frakturen der Ellbogengegend bei Kindern. Er erachtet es nunmehr für erwiesen, dass echte Epiphysentrennung hier ganz selten vorkommt, entgegen früher vielfach verfochtenen Ansichten; selten sind bei Kindern auch Olekranon-Frak-

turen. Bei Brüchen des Radiusköpfchens ist die Durchleuchtung bei der versteckten Lage des Knochens und der Schwierigkeit, Krepitation und abnorme Beweglichkeit des abgebrochenen Capitulum radii nachzuweisen, besonders wertvoll. Bei Humerusfraktur, wo es oft schwierig ist, zu erkennen, welche Varietät von Bruch man vor sich hat, wird man ebenfalls gern die Röntgenstrahlen mit entscheiden lassen. In einzelnen Fällen, besonders bei ganz geringfügigen Brüchen des untersten Teiles des Humerus und bei veralteten Frakturen, ist eine vergleichende Aktinographie des gesunden Ellbogens nicht zu entbehren. Auch hier gilt übrigens allgemein der Satz, dass das Röntgenverfahren zur Stütze und Kontrolle der klinischen Diagnose wichtig ist, jedoch die andern Untersuchungsmethoden nicht entbehrlich macht.

Morin (80) beschreibt einen in dasselbe Kapitel gehörenden Fall von Humerusfraktur mit Luxation nach hinten. Infolge enormer Schwellung war nur die Verrenkung erkannt worden, und erst die Röntgenstrahlen machten auf den gleichzeitigen Knochenbruch aufmerksam. — Besondere diagnostische Schwierigkeiten bereitete Chaput (86) eine Knochenverletzung, die durch Fall auf die Ferse entstanden war. Der Druck auf den Calcaneus von unten war sehr schmerzhaft, am Fussrücken hatte sich bedeutende Sugillation eingestellt, die seitliche Beweglichkeit des Fusses war sehr ausgiebig. Es wurde eine Zerschmetterung des Talus mit gleichzeitiger Fraktur der Fibula angenommen. Bei der Durchleuchtung erwies sich der Talus unversehrt, dagegen fand man eine vertikale Fraktur der im untern Drittel beträchtlich hypertrophierten Tibia und in der That die Fibula oberhalb des Knöchels gebrochen.

Eine unvollständige Fraktur lässt sich in der Regel nicht sicher diagnosticieren ohne die Röntgenstrahlen. Interessante Belege dafür bringen bei: Leray (11) durch Beschreibung eines Falles von unvollständigem Tibiabruche; Verneuil (47) durch eine Krankengeschichte von Infractio humeri.

Wie nützlich sich das Röntgenverfahren dann erweist, wenn ein blutiger Eingriff zur Heilung der Verletzung nötig wird, zeigen Berger (78), der ein luxiertes Os semilunare zur Wiederherstellung der gehemmten Funktion der Hand exstirpieren musste, und Schwartz (70), der einen nicht reduzierbaren Schlüsselbeinbruch mittels Knochennaht zu behandeln genötigt war. — Interessante Aktinogramme von Knochenbrüchen erzielten ferner die Verfasser der Mitteilungen 3, 13 und 52. — Duplay (91) rühmt den Nutzen der Strahlen für die prognostisch wichtige Entscheidung, ob es sich bei ausbleibender Konsolidation um echte Pseudarthrose oder nur um Verzögerung der Callusbildung handle.

Das Bestreben, für die Herstellung der bei der Behandlung von Frakturen und Luxationen anzulegenden festen Verbände einen Stoff zu finden, der die Strahlen ungehindert durchtreten lasse, beschäftigte besonders Mencière (28). Während andere, wie Hannecart (52), Oudin und Barthélemy (85), an dem Gipsverbande nichts auszusetzen finden, hebt Mencière mehrere Übelstände desselben hervor. Der Gips ist für die Strahlen nicht sonderlich durchlässig, so dass die Aktinogramme viel an Schärfe einbüssen; da er selbst ein Kalksalz ist, verhindert er die genaue Kontrolle des Callus, und da die Gipskruste nie ganz gleichmässig dick hergestellt werden kann, so bekommen die Aktinogramme ein gesprenkeltes, marmoriertes Aussehen, das zu falschen Deutungen Anlass geben kann. Als beste Ersatzmittel hat Mencière das Celluloïd und den englischen Filz befunden. Ersteres wird durch Eintauchen in kochendes Wasser weich, erhärtet aber zu schnell wieder und ist obendrein feuergefährlich; daher verdient der englische Filz vor allen anderen Substanzen den Vorzug: durch kurze Einwirkung von Wasserdampf giebt man ihm vorübergehend die zu seiner Verwendung erforderliche Biegsamkeit.

Boisson und Chapotot (45) studierten die sogenannte Fussschwellung der Infanteristen mit Hilfe der Diaskopie und fanden, dass dieser Zustand durch zweierlei Erscheinungen bedingt sein kann: entweder durch Fraktur der Diaphyse der Metatarsusknochen, zumeist des zweiten, oder aber durch Distorsion der Tarso-Metatarsalgelenke, am häufigsten der zweiten und dritten. Einer andern Ursache als des langen Marschierens bedarf es zum Hervorrufen dieser Verletzungen nicht. — Im Anschluss, das eine Mal an eine Luxation des Ellbogengelenkes, das andere Mal an eine Fraktur des Oberarmes, beobachtete Depage (22) Osteome, deren Entstehung er auf losgesprengte Stücke von Periost zurückführt; in beiden Fällen erreichte die Geschwulst eine beträchtliche Grösse und erforderte infolge funktioneller Störungen die operative Entfernung. Zu bemerken ist, dass die Geschwulst auf dem Diagramme kleiner erschien, als sie in Wirklichkeit war, da die jüngste peripherische Knochenmasse für die Röntgenstrahlen noch durchlässig war — Courvoisier (1) hatte Gelegenheit, einen Fuss zu durchleuchten, durch den die Schrotladung eines aus unmittelbarer Nähe abgefeuerten Jagdgewehrs gedrungen war; die Eintrittsstelle befand sich am Fussrücken zwischen 2. und 3. Metatarsusknochen, die Austrittsstelle an der Fusssohle hatte die Grösse eines Zweifrankstückes und schien mit dem Locheisen herausgeschlagen. Das längere Zeit nach dem Unfall aufgenommene Aktinogramm zeigt völlige Zerschmetterung der vordern Hälfte des 3. Metatarsusknochens, konsolidierte Fraktur des zweiten. Schwund der Articulatio metatarso-phalangea IV und eines grossen Teils der Phalanx I der vierten Zehe, deren Überbleibsel mit dem vierten Metatarsusknochen rechtwinkelig verwachsen ist. Trotzdem sofort nach stattgehabter Verletzung mehrere Schrotkörner aus der Wunde entfernt worden waren, sieht man deren doch noch mehrere, die denn auch Eiterung und Schmerzhaftigkeit unterhalten.

Destot (66) beschrieb unter dem Namen „ostéotrophie traumatique“ eine an Verletzungen sich

anschliessende Ernährungsstörung der Knochen, deren Pathogenese noch unklar ist, und die in keine der bis jetzt bekannten Kategorien von trophischen Störungen des Knochengewebes sich einreihen lässt. Unter den sechs derartigen Kranken, welche Destot zu beobachten Gelegenheit hatte, befanden sich fünf Frauen und ein Mann. Sämtliche Patienten boten folgende gemeinsame Merkmale: 1. Mittleres Lebensalter. 2. Geringfügige Verletzung, meist ein Fall, als Veranlassung, die nicht im Verhältnis zu den schweren Krankheitserscheinungen steht. 3. Heftige Schmerzen in dem befallenen Gliede. 4. Vasomotorische Störungen in der Umgebung, als Ödem, Verfärbung der Haut u. s. w. 5. Objektiv normales Verhalten der sensibeln und motorischen Nerven. Die Durchleuchtung zeigt fettige Entartung und fortschreitende Entkalkung der erkrankten Knochenteile.

Eine interessante Diskussion fand im August 1898 in der „Société belge de chirurgie" über die Spondylitis und ihre Behandlung statt, in welcher der Wert der Durchleuchtung namentlich für die therapeutische Indikationsstellung und für die Prüfung der erzielten Erfolge gebührend gewürdigt wurde. Redard (23), der dem Redressement das Wort redete, konnte durch die Aktinographie nachweisen, dass danach in sehr vielen Fällen die Wirbelsäule in guter Haltung sich konsolidiert. Auf dem einen Aktinogramm ist die Verlötung zweier Wirbelkörper in der Gegend des frühern Erkrankungsherdes deutlich sichtbar. Noch eingehender verbreitete sich über diesen Regenerationsprozess Bilhaut (24), der auf einem fünf Vierteljahr nach dem Redressement aufgenommenen Aktinogramm zeigte, dass die Wirbelkörper keinerlei Substanzverlust erlitten hatten und nur die Zwischenwirbelscheiben verschwunden waren. Damit ist, so meinte der Redner, die vielfach verbreitete Ansicht widerlegt, dass eine tuberkulöse Wirbelerkrankung nie ohne Zerstörung eines oder mehrerer Wirbelkörper abläuft. Wahrscheinlich werden durch das Redressement und den dann angelegten Stützapparat die Wirbelkörper geschützt und ist der Schwund der Zwischenwirbelscheiben nicht sowohl dem tuberkulösen Prozess als der durch die Muskelkontraktur bedingten Kompression zuzuschreiben.

Wie schätzenswert die Aktinographie für die Diagnose und zielbewusste Behandlung der Coxitis ist, erhellt aus einem Vortrage von Nové-Josserand (42). Das Anfangsstadium kennzeichnet sich hauptsächlich durch Schwund des Knochengewebes in der Gegend der Pfanne und des Schenkelkopfes; später werden die Sequester sichtbar in Gestalt von dunkeln Inseln, die von einem hellen Saume umgeben sind. In den letzten Stadien springen die Zerstörungen von Pfanne und Kopf, sowie die dadurch verursachten Verlagerungen ohne weiteres in die Augen. Für die Therapie ist besonders bedeutungsvoll die Möglichkeit frühzeitiger Erkennung der Sequesterbildung, wodurch der Eingriff schonender sich gestalten kann. Auch die nunmehr leichte Unterscheidung einer, wenn auch selten vorkommenden, echten Luxation von der durch die Zerstörung der Gelenkteile verursachten ist für das therapeutische Handeln wichtig. — Die Diagnose von Knochen- und Gelenkerkrankungen betreffen ferner die Mitteilungen von Courvoisier über Tuberkulose der Handwurzelknochen (4) und Spina ventosa (26), von Hannecart (52) über denselben Gegenstand, sowie von Oudin und Barthélemy (13) über Malum senile coxae.

Den vorzüglichen Erfolg einer nach osteomyelitischer Zerstörung der Tibiadiaphyse vorgenommenen plastischen Operation konnte Poirier (9) durch Aktinogramme bestätigen. Er hatte die Diaphyse der Fibula an beiden Enden mit den Epiphysen der Tibia verbunden und fand nun nach $2^1/_2$ Jahren die Fibula an Umfang bedeutend vergrössert und mit der untern Tibiaepiphyse fest verwachsen, während sie mit der obern durch eine Art Pseudarthrose vereinigt war. Das funktionelle Resultat war gut — In einem ähnlichen, ein 13jähriges Kind betreffenden Falle konnten Sieur und Fayard (62) von der fast in ihrer ganzen Ausdehnung nekrosierten Diaphyse der Tibia eine dünne noch mit Periost bekleidete Lamelle erhalten. Nach 7 Monaten war der Patient wieder gehfähig, und die Diaskopie gestattete lehrreiche Einblicke in die Regenerationsfortschritte des Knochengewebes.

Dass auch in der Chirurgie der Nutzen der Röntgenuntersuchung nicht auf die Erkrankungen des Skeletts beschränkt bleibt, beweist unter anderem ein Bericht von Jalaguier (55), der die Umrisse eines faustgrossen, wegen seines raschen Wachstums zuerst für Sarkom gehaltenen Lipoms an der äusseren Seite des Oberschenkels genau erkennen konnte, während die Palpation nur undeutliche Ergebnisse geliefert hatte. Die Geschwulst gab einen hellern Schein, der durch zwei elliptische Linien scharf begrenzt war.

Den Versuch, eine gehörig isolierte Röntgenröhre von geeigneter Konstruktion in die Vagina oder in die Mundhöhle einzuführen, um versteckt liegende Knochenteile der Untersuchung besser zugänglich zu machen, haben wir schon im vorigen Berichte erwähnt. Der Urheber desselben, Bouchacourt (43, 44), hat seine Bestrebungen fortgesetzt und hofft durch seine Idee Nutzen zu stiften. Technische Schwierigkeiten standen der Verwirklichung des an sich gewiss sinnreichen Gedankens im Wege. Die Isolierung der Röhre wird durch eine hölzerne Kapsel und durch Verwendung einer Carré'schen Influenzmaschine, deren positiver Pol mit dem Erdboden verbunden ist, erzielt. Die Verwendung der üblichen Induktoren, die durch Akkumulatoren in Thätigkeit gesetzt werden, soll möglich sein durch Einschaltung eines von Rémond ersonnenen Regulators; ferner haben Rémond und Noe zu diesem besondern Zwecke einen unipolaren Induktor konstruiert. Wir verweisen auf die Schriften von Bouchacourt. — Ob diese

Methode schon spruchreif ist, müssen fernere Versuche lehren. Ihr Erfinder rühmt ihr besondere Vorzüge für die Erforschung von Mund- und Beckenhöhle nach, besonders weil durch sie die störenden Doppelbilder der Kieferknochen und des Beckengürtels vermieden werden. Für die Untersuchung in der Kiefer hat man bekanntlich diesem Übelstande dadurch abzuhelfen gesucht, dass man Films von geeigneter Gestalt und Grösse in die Mundhöhle einführte und so die Röntgenstrahlen den Bedürfnissen der Zahnheilkunde dienstbar zu machen wusste. Pitkiewicz (16), der das Verfahren ausgiebig erprobte, hebt besonders den Vorteil der frühzeitigen Erkennung der Anomalien des Zahndurchbruchs hervor.

Über die Verwertung der Strahlen in der Geburtshilfe sind die Empfehlungen immer noch spärlich, obgleich die vorgenommenen Tierversuche als ermutigend bezeichnet werden. Doch wollen wir nicht vergessen, dass Imbert (15) mit der Aktinographie eine Extrauteringravidität erkennen konnte, bei der Schwierigkeit, die die Diagnose der ektopischen Schwangerschaft oft auch dem geübten Untersucher bereitet, ein nicht zu unterschätzender Gewinn.

Die Anatomie und Physiologie ziehen fortgesetzt Nutzen aus der Verwendung des Röntgenverfahrens. Hannecart (52) gelang eine Aufnahme des Kniegelenks, auf der die Ligamenta cruciata sichtbar waren und eine solche, auf der man den Musculus triceps mit seiner Sehne deutlich erkennen konnte. — Auf einem von Imbert (15) aufgenommenen Aktinogramm war die Arteria tibialis anterior zu sehen, auf einem andern hoben sich die Arteriae cubitalis und radialis deutlich ab und waren selbst an den Gegenden zu erkennen, wo ihr Schattenbild mit dem der Knochen zusammenfiel.

Variot und Chicotot (60) studierten die Beweglichkeit des Herzens unter normalen Verhältnissen, hauptsächlich den Einfluss der Seitenlage auf die Verschiebung des Organs. Sie stellten fest, dass der Umfang dieser Verschiebung bei gesunden Kindern 1—2 cm beträgt; die linke Hälfte des Zwerchfells bleibt von der Seitenlage, ob rechter oder linker, unbeeinflusst; die rechte Hälfte tritt bei rechter Seitenlage tiefer, wahrscheinlich durch Einwirkung der Schwere von seiten der Leber. Die Versuche erstreckten sich auf 10 Kinder und fielen übereinstimmend aus. — Dieselben Autoren (19) stellten durch Messungen das Verhältnis fest, welches zwischen der wirklichen Grösse des Herzumfanges und der Grösse des auf dem Leuchtschirme oder dem Aktinogramm entworfenen Schattenbildes besteht. — Guilleminot (29) ergründete den Einfluss der beiden Atmungszeiten auf die Ausdehnung des Herzens. Zu diesem Zwecke verfertigte er einen Apparat, durch den es ermöglicht wird, dass die Platte entweder nur während der Inspiration oder nur während der Exspiration durch die Strahlen beeinflusst wird; gesorgt ist ferner dafür, dass das Wechseln der Platte stattfinden kann, ohne dass die Versuchsperson ihre Lage ändert. Als Massstab wird eine vertikale Linie gedacht, die gleichweit entfernt ist von der Peripherie des Brustkorbes rechts und links, und auf welche in regelmässigen Zwischenräumen von 14 mm horizontale Senkrechte gezogen sind, deren zur Bedeckung des rechten Vorhofes etwa 7 nötig sind. Die Ergebnisse dieser Versuche, die einstweilen nur für den rechten Vorhof vorliegen, lauten folgendermassen: Der Vorhof zeigt bei der Inspiration einen grösseren Umfang als bei der Exspiration. In der Inspiration nimmt dieser Umfang um eine Fläche zu, die nach oben spitz ausläuft, nach unten dagegen sich verbreitert. Mit andern Worten, bei der Inspiration überlagert der Schatten des Vorhofs den Exspirationsschatten um eine Fläche, die die Gestalt eines krummseitigen Dreiecks mit der Basis unten aufweist. Die Intervalle zwischen den beiden Schenkeln dieses Dreiecks betragen, auf den Senkrechten des erwähnten Massstabes von oben nach unten gemessen, in Millimetern 0, 1, 2, 5, 7, 12, 29, wobei nicht zu vergessen ist, dass diese Zahlen in Wirklichkeit zu gross sind, da das Herz nicht unmittelbar der Platte aufliegt. Man erhält die wirklichen Masse durch Anwendung des von Variot und Chicotot empfohlenen Korrekturverfahrens. — Guilleminot (84) ersann ferner einen Apparat, der es gestattet, ausschliesslich eine Phase der Herzbewegungen zu aktinographieren. Die Versuche mit demselben waren zur Zeit der Veröffentlichung noch nicht abgeschlossen.

Das Kapitel von den Missbildungen schöpft fortgesetzt reichen Gewinn aus der Anwendung der Röntgenstrahlen, wofür einige Beispiele angeführt sein mögen. Oudin und Barthélemy (13) stellten bei einem hereditär syphilitischen Kinde gänzliches Fehlen einer Fibula fest. — Mitour (37) beobachtete zwei Fälle von angeborener Missbildung der Finger. In dem einen Falle weist die rechte Hand einen überzähligen Daumen auf, dessen Metacarpusknochen mit dem des eigentlichen Daumens in der untern Hälfte verlötet ist. Der andere Fall betrifft ein 10jähriges Mädchen, dessen linke Hand nur 4 Handwurzelknochen und 3 Finger besitzt. — In einem von Marchant (68) der Société de chirurgie vorgeführten Falle hatte eine Fraktur des untern Endes des Radius eine Wachstumshemmung dieses Knochens zur Folge gehabt, während die Ulna fortfuhr, sich zu entwickeln, wodurch beträchtliche Funktionsstörung entstand. — Sabrazès und Marty (69) beschreiben einen Fall von Muskel- und Knochenatrophie der rechten obern Extremität, die sich im Anschluss an wiederholte heftige Traumen entwickelte; im 12. Lebensjahre hatte sich der nunmehr 27jährige Patient einen Bruch des Oberarmes zugezogen und berechnete von diesem Unfalle an den Beginn seiner Erkrankung. Im Laufe der Jahre brach er sich noch zweimal denselben Knochen und einmal das Schlüsselbein. Sämtliche vom Plexus brachialis versorgte Muskeln erweisen sich hochgradig atrophisch, die durch die Diaskopie enthüllte Atrophie der Knochen

betrifft besonders die Diaphysen der Röhrenknochen. — Roubinovitch (40) sah bei einem 13jährigen Knaben eine Wachstumshemmung der linken untern Extremität; die Durchleuchtung liess die Fibula, mehrere Fusswurzelknochen und 2 Zehen samt den zugehörigen Metatarsusknochen vermissen. Bei der Geburt hatte man das linke Bein mit einer Nabelschnurschlinge umwunden gefunden, und da keine andere Krankheitsursache sich feststellen liess, so schob R. die Missbildung auf Druck der Nabelschnur im intrauterinen Leben. Eine ähnliche Pathogenese dürfte einem Falle von Hallopeau und Tostivint (54) zuzusprechen sein, nämlich anhaltender Druck, diesmal durch narbige Beschaffenheit der Haut. Der 46jährigen Patientin sind im Alter von 8 Monaten beide Beine und Füsse verbrüht worden. Beide Füsse sind hochgradig verkrüppelt. Die Durchleuchtung ergiebt Lage- und Gestaltveränderungen der Fusswurzelknochen und der Zehen, Atrophie hauptsächlich der Metatarsusknochen und ersten Phalangen. — Ähnliche Verkrüppelung beschreibt Castiaux (20) an einer Hand, die vor Jahren durch eine Maschine verstümmelt worden und dann ohne sachkundige Hilfe auf gut Glück geheilt ist.

In das Gebiet der gerichtlichen Medizin gehört eine andere Mitteilung von Castiaux (18), der an einem auf der Strasse aufgelesenen Foetus mit der Durchleuchtung den Nachweis der stattgehabten Atmung und Luftverschluckung führen konnte: In den Lungen, dem Magen und an der Verlaufsstelle des Colon waren helle Flecken sichtbar; um Fäulnisgase konnte es sich nicht handeln, da an der Leiche keine Zersetzung zu erkennen war. — De Bourgade (2) endlich konnte bei einem angeblich Scheintoten den Tod feststellen, da auf dem Aktinogramm des Thorax die Grenzlinien des Herzbeutels und des Zwerchfells eine Schärfe darboten, die sie beim Lebenden infolge der Bewegung dieser Teile niemals haben können.

Über den durch die Röntgenstrahlen oder besser gesagt durch die Strahlenapparate gestifteten Schaden laufen fortgesetzt Klagen ein; auch ist der Streit über die Art, wie diese Unzuträglichkeiten zu stande kommen, noch immer nicht geschlichtet. Der meistverbreiteten Auffassung entsprechend messen auch Bordier und Salvador (77) der die Röhre und die Leitungskabel umgebenden elektrischen Zone die Hauptschuld an der Erzeugung der bekannten Hautentzündung bei; sie glauben aber, dass die X-Strahlen diese Wirkung verstärken, ohne für sich allein im stande zu sein, derartige Störungen hervorzurufen. Sie erklären die Zersetzung der Gewebe durch elektrolytische Vorgänge, während Destot (89) hiervon nichts wissen will und eine Reizung der Nervenendigungen annimmt, durch welche die trophischen Störungen verursacht sein sollen, wogegen Noir (21) dieselben als einfache Verbrennung bezeichnet. — — Wie dem auch sei, die Versuche von Rodet und Bertin-Paris (6) mahnen zur Vorsicht. Sie konnten bei Tieren durch intensive Bestrahlung ausser den bekannten Hautverletzungen Lähmungen und Krämpfe mit tödlichem Ausgang erzeugen. Bei der Autopsie fand sich Meningo-Myelitis, die nicht etwa auf Sepsis zu beziehen ist, da die bakteriologische Untersuchung des Blutes, der Bauchfellflüssigkeit und des Rückenmarkes negativ ausfiel.

Die Aufzählung der den Röntgenstrahlen verdankten Heilerfolge ist leider bald erledigt. Auf dem Kongress zur Erforschung der Tuberkulose lauteten die Urteile über die Heilwirkung der X-Strahlen geradezu vernichtend. Bergonié und Teissier (33) hatten weder bei Kranken noch bei Versuchstieren Glück, Rodet und Bertin-Sans (34) konnten nur von Verschlimmerung des Allgemeinbefindens sowohl als der örtlichen Erkrankungen berichten. Destot und Dubard (35) wollen zwar in einzelnen Fällen eine Besserung gelten lassen, schieben sie aber nicht auf die Röntgenstrahlen, sondern auf die dieselben begleitenden elektrischen Lichtstrahlen, die aber viel zweckmässiger in anderer Form anzuwenden sind. Dieser trostlosen Verurteilung können wir einen Fall von tuberkulöser Peritonitis gegenüberstellen, die durch Bestrahlung in eklatanter und ganz zweifelloser Weise geheilt worden sein soll (Ausset und Bédard, 58). Der 9jährige Patient war schon seit einem halben Jahre in erfolgloser Behandlung der genannten Beobachter. Die Probelaparotomie hatte die Diagnose gesichert, aber keine Besserung gebracht. Der Ascites musste ungefähr alle 3 Wochen durch Punktion entleert werden. Nach Beginn der Bestrahlung wurde die Punktion nur noch einmal vorgenommen, wobei die auffallende Wahrnehmung gemacht wurde, dass die früher stets citronengelbe, klare Flüssigkeit jetzt hämorrhagische Beschaffenheit zeigte. Nach ungefähr 50 Sitzungen, von denen die ersten 25 zehn Minuten, die anderen eine halbe Stunde dauerten, war der Patient vollkommen hergestellt. Von Hautveränderungen wurde durch die Bestrahlung nur eine starke Braunfärbung am Orte der Einwirkung, aber keinerlei Entzündung hervorgerufen. — Mit dem Wunsche, dass ein derartiger Erfolg nicht vereinzelt bleiben möge, wollen wir diesen Bericht schliessen.

## Litteratur.

1) Courvoisier. Lésions produites par un coup de feu dans le pied. „Les Rayons X", 9. IV. 98.

2) De Bourgade. Un signe certain de la mort fourni par la radiographie. Ibid., 23. IV. 98.

3) Pinard, Varnier et Vaillant. Présentation de radiographies. Bulletin de l'Académie de Médecine, Séance du 26. IV. 98.

4) Courvoisier. Tuberculose des os du carpe. Les Rayons X, 30. IV. 98.

5) Garrigou. Radiographies relatives à la

tuberculose pulmonaire. Académie de Médecine, 3. V. 98.

6) Rodet et Bertin-Paris. Accidents dus à l'emploi des rayons Roentgen. (Congrès français de médecine interne.) Gazette des Hôpitaux, 7. V. 98 und Presse médicale, 11. V. 98.

7) Valençon. Des corps étrangers de l'œil. Diagnostic par les rayons de Roentgen. Gazette des Hôpitaux, 14. V. 98.

8) De Bourgade. Radiographie de la cage thoracique. Les Rayons X, 14. V. 98.

9) Poirier. Substitution du péroné au tibia. Bulletins et Mémoires de la Société de Chirurgie, 18. V. 98 und Rayons X, 28. V. 98.

10) Wuillomenet. Les rayons Roentgen et les milieux de l'œil. Société d'ophthalmologie de Paris. Séance du 25 Mai 98.

11) Leray. Fracture incomplète du tibia. Les Rayons X, 28. V. 98.

12) Buguet et Rocher. Application des rayons X à la chirurgie oculaire. Normandie médicale, Mai 98.

13) Oudin et Barthélemy. Présentation de radiographies. Académie de Médecine, 7. VI. 98.

14) Monnier. Pièce de monnaie dans l'œsophage d'un enfant, décelée par la radiographie. Gazette des Hôpitaux, 7. VI. 98.

15) Imbert. Radiographies d'artères et radiographie de grossesse extra-utérine. Comptes-rendus des Séances de la Société de Biologie, 11. VI. 98.

16) Pietkiewicz. Applications de la radiographie à la stomatologie et à la chirurgie dentaire. Académie de Médecine, 14. VI. 98.

17) Imbert. Présentation de radiographies. „Comptes-rendus" des Séances de la Faculté des Sciences, 20. VI. 98.

18) Castiaux. Cas de respiration chez un foetus de 5 mois. Les Rayons X, 25. VI. 98.

19) Variot et Chicotot. Une méthode de mensuration de l'aire du cœur par la radiographie. Comptes-rendus, 27. VI. 98.

20) Castiaux. Mutilation de la main. Les Rayons X, 2. VII. 98.

21) Noir. Accidents cutanés aigus provoqués par les rayons de Roentgen. Progrès médical, 2. VII. 98.

22) Depage. Ostéomes traumatiques. Annales de la Société belge de chirurgie, Séance du 15. VII. 98.

23) Redard. Sur le traitement du mal de Pott. Société belge de chirurgie, 15. VII. 98.

24) Bilhaut. Même sujet. Ibidem.

25) Béclère. Les rayons de Roentgen et le déplacement du cœur à droite dans les grands épanchements de la plèvre gauche. Société médicale des hôpitaux, 15. VII. 98.

26) Courvoisier. Spina ventosa. Les Rayons X, 16. VII. 98.

27) Garrigou. Sur les applications cliniques de la radiographie. Comptes-rendus, 18. VII. 98.

28) Mencière. Sur le traitement rationel des fractures et luxations à l'aide d'appareils entièrement perméables aux rayons Roentgen. Académie de médecine, 26. VII. 98.

29) Guilleminot. Appareil permettant de prendre des radiographies de la cage thoracique, soit en inspiration, soit en expiration: Résultats obtenus. Comptes-rendus, 8. VIII. 98.

30) Bouchard. Quelques points de la physiologie normale et pathologique du cœur révélés par l'examen radioscopique. Ibidem.

31) Bouchard et Claude. Des rayons de Roentgen appliqués au diagnostic et à la cure de la tuberculose pulmonaire. IVe Congrès pour l'étude de la tuberculose. Gazette des hôpitaux, 13. VIII. 98.

32) Béclère. Diagnostic de la tuberculose pulmonaire. Congrès etc. Gazette des hôpitaux, 13. VIII. 98. Les Rayons X, 1. X. 98. Archives d'électricité médicale, 15. XI. und 15. XII. 98.

33) Bergonié et Teissier. Action thérapeutique des rayons X sur la tuberculose. Ibidem.

34) Rodet et Bertin-Sans. Même sujet. Ibidem.

35) Destot et Dubard. Même sujet. Ibidem.

36) De Bourgade. Des causes d'erreur dans l'application des rayons X au diagnostic de la tuberculose. Congrès etc. Les Rayons X, 18. VIII. 98.

37) Mitour. Malformation congénitale des doigts. Ibidem.

38) Adenot. Place du rein gauche par coup de feu. Gazette des hôpitaux, 23. u. 25. VIII. 98.

39) M. Mignon. Etude anatomo-clinique de l'appareil respiratoire et de ses annexes par les rayons Roentgen. Ibidem, 8. IX. 98.

40) Roubinovitch. Phocomélie pelvienne. Les Rayons X, 10. IX. 98.

41) Boisson et Marcus. Diagnostic de la présence et de la topographie d'une balle de revolver dans la région sus-hyoïdienne par la radiographie et la radioscopie. Académie de Médecine, 20. IX. 98.

42) Nové-Josserand. Emploi de la radiophie dans le diagnostic et le traitement de la coxalgie (Congrès périodique de gynécologie et de pédiatrie, 1898). Gazette des hôpitaux, 5. XI. 98.

43) Bouchacourt. Endoscopie par les rayons de Roentgen. Thèse, 1898.

44) Bouchacourt. De l'endodiascopie. Archives d'électricité médicale, 15. XI. 98; 15. I. u. 15. III. 99.

45) Boisson et Chapotot. Radiographies du „pied forcé" chez le soldat en marche. Académie de Médecine, 15. XI. 98.

46) Bouchard. Un cas d'inversion du cœur exclusivement. Société de biologie, 3. XII. 98.

47) Verneuil. Un cas de fracture incomplète de l'humérus. Société belge de chirurgie, 15. XII. 98.

48) Truchot. Premiers résultats du service radiographique de Clermont-Ferrand. Archives d'électricité médicale, 15. I. 99.

49) Guinon. Sur les difficultés de diagnostic de la pleurésie interlobaire. Société médicale des hôpitaux, 27. I. 99.

50) Tuffier. De la difficulté de localiser les lésions pulmonaires par les signes stéthoscopiques. Discussion: Béclère. Ibidem.

51) Guilloz et Henriot. Suppléance respiratoire du diaphragme étudiée aux rayons de Roentgen dans un cas d'atrophie musculaire progressive myopathique. Archives d'électricité médicale, 15. II. 99.

52) Hannecart. Présentation de radiographies. Société belge de chirurgie, 15. II. 99.

53) Thibierge. Radiographies d'un sujet de 33 aus atteint d'infantilisme myxoedémateux. Société médicale des hôpitaux, 24. II. 99.

54) Hallopeau et Tostivint. Etude radiographique d'une déformation des pieds avec arrêt de développement, d'origine cicatricielle. Académie de médecine, 28. II. 99.

55) Jalaguier. Lipome intramusculaire de la cuisse à marche rapide. Forme et limites de la tumeur nettement révélées par la radiographie. Société de chirurgie, 1. III. 99.

56) Oudin et Barthélemy. Radiographie obtenue à l'aide du trembleur électrolytique. Académie de Médecine, 7. III. 99.

57) Mouchet. Les fractures du coude, en particulier chez les jeunes sujets. Gazette des hôpitaux, 11. III. 99.

58) Ausset et Bédard. Péritonite chronique traitée successivement et sans résultat par les moyens habituels. Radiothérapie; guérison. Archives d'électricité médicale, 15. III. 99.

59) Marie. Résultats obtenus au service radiographique de l'Hôtel-Dieu de Toulouse pendant l'année 1898. Ibidem.

60) Variot et Chicotot. Etude radioscopique des mouvements d'oscillation du cœur chez l'enfant sous l'influence du décubitus latéral droit et gauche. Société médicale des hôpitaux, 17. III. 99.

61) Bazy. Fragment de plomb logé dans l'épaisseur du plateau tibial. Société de chirurgie, 22. III. 99.

62) Sieur et Fayard. Ostéomyélite avec nécrose. Régénération périostique. Ibidem.

63) Londe. Sur un nouvel appareil destiné à l'orientation des radiographies et à la recherche des corps étrangers. Comptes-rendus, 27. III. 99.

64) Londe. Le radioscopo explorateur. Académie de médecine, 28. III. 99.

65) Tuffier. Balle de revolver ayant frappé l'occipital et dévié dans la partie médiane du cou. Société de chirurgie, 29. III. 99.

66) Destot. De l'ostéotrophie traumatique. La Radiographie, 10. IV. 99.

67) Rouillies et Lacroix. Dispositif nouveau de radioscopie stéréoscopique. Archives d'électricité médicale, 15. IV. 99.

68) Marchant. Fracture de l'extrémité inférieure du radius ayant causé l'arrêt de l'accroissement de l'os en longueur. Société de chirurgie, 26. IV. 99.

69) Sabrazès et Marty. Atrophie musculaire et osseuse du membre supérieur droit consécutive à des traumatismes violents et multiples. Nouvelle Iconographie de la Salpêtrière, 1899, Fascicule II.

70) Schwartz. Fracture oblique comminutive indirecte de la clavicule. Société de chirurgie, 3. V. 99.

71) Imbert et Bertin-Sans. Service .... radiographique de l'Hôpital suburbain de Montpellier. Archives d'électricité médicale, 15. V. 99.

72) Béclère. Abcès sous-phrénique ... révélé par l'examen radioscopique trois ans après le début de la maladie. Société médicale des hôpitaux, 19. V. 99. Rectification d'une erreur de diagnostic. Ibidem, 26. V. 99.

73) Foveau de Courmelles. Mode d'exploration de l'estomac par les rayons X. Académie de Médecine, 23. V. 99.

74) Variot et Chicotot. Le diagnostic de la pneumonie franche chez l'enfant par la radioscopie. Discussion: Béclère. Société médicale des hôpitaux, 2. VI. 99.

75) Bouchard et Guilleminot. De l'angle d'inclinaison des côtes étudié à l'aide de la radioscopie et de la radiographie à l'état sain et à l'état morbide, en particulier dans la pleurésie sans épanchement. Comptes-rendus, 12. VI. 99.

76) Laborde. Rapport .... concernant les rayons X. Académie de médecine, 20. VI. 99.

77) Bordier et Salvador. De la part qui revient aux actions électrolytiques dans la production de l'érythème radiographique. Comptes-rendus, 26. VI. 99.

78) Berger. Luxation de l'os semilunaire. Société de chirurgie, 5. VII. 99.

79) Merklen. De la radiographie dans le diagnostic étiologique des névralgies intercostobrachiales rebelles. Société médicale des hôpitaux, 7. VII. 99.

80) Morin. Radiographie d'une lésion du coude. „La Radiographie", 10. VII. 99.

81) Bergonié et Carrière. Etude fluoroscopique des épanchements pleurétiques. Archives d'électricité médicale, 15. VII. 99.

82) Buguet. Régénération osseuses suivies à l'aide de la radiographie. Comptes-rendus, 17. VII. 99.

83) Albarran et Contremoulins. Radiographie des calculs du rein. Ibidem.

84) Guilleminot. Radiographie du cœur et de l'aorte aux différentes phases de la révolution cardiaque. Ibidem.

85) Oudin et Barthélemy. Présentation d'épreuve radiographique. Académie de Médecine, 18. VII. 99.

86) Chaput. Fracture longitudinale de l'extrémité inférieure du tibia et fracture du péroné au-dessus de la malléole externe. Société de chirurgie, 19. VII. 99.

87) Loison. Présentation d'une radiographie. Ibidem.

88) Segond. Ratelier enlevé par l'œsophagotomie externe. Ibidem.

89) Destot. Sur les causes de la dermatite radiographique. „La Radiographie", 10. VIII. 99.

90) Ch. Brandt. Méthode radioscopique pour déterminer la situation des corps étrangers. Ibidem, 10. IX. 99.

91) Duplay. Du retard et du défaut complet de consolidation des fractures. Semaine médicale, 20. IX. 99.

92) Londe. Traité pratique de radiographie et de radioscopie. Technique et applications médicales. Paris 1898. XII, 244 p.

93) „La Radiographie." Revue mensuelle des applications médicales et industrielles des rayons de Roentgen. Rédacteur en chef: Paulin Méry.

## Correspondenz.

***Seitens der Redaktion der Fortschritte auf dem Gebiet der Röntgenstrahlen ist eine Auskunftsstelle für alle auf die Anwendung der Röntgenstrahlen sich beziehenden Angelegenheiten eingerichtet worden. Fragen medizinischer, physikalischer oder technischer Art werden beantwortet, und soweit dieselben von allgemeinem Interesse sind, unter dieser Rubrik publiziert. Alle Anfragen sind direkt an die Redaktion Dr. Albers-Schönberg, Esplanade 38, Hamburg, zu richten.***

### Ist die Anwendung des Wehnelt-Unterbrecher für alle Induktoren zu empfehlen?

Nach unseren bisherigen Versuchen stösst, bei kleinen Induktoren (ca. 30—40 cm Schlagweite) und Anwendung des Wehnelt-Unterbrecher die Stromregulierung auf Schwierigkeiten, insofern als bei Einschaltung von Widerständen der Unterbrecher leicht versagt. Dieser Übelstand ist dagegen bei Anwendung eines grossen Induktor von 50—60 cm Schlagweite nicht mehr vorhanden, denn in diesem Falle lässt sich die Regulierung bei Anwendung eines genügend grossen und genügend fein abgestuften Widerstandes (Rich. Seifert & Co., Behnstr., Hamburg liefert denselben nach unseren Angaben) in der vollkommensten Weise bewerkstelligen. In diesem Falle lassen sich, wie bereits Bd. III, Heft 3, S. 115 unter Korrespondenz auseinandergesetzt, Röhren von beliebiger Funkenlänge beliebig lange Zeit in Gang halten. Selbstverständlich muss eine Überlastung der Röhre vermieden werden, wozu man bei Anwendung des Wehnelt leicht veranlasst wird. Zur Erreichung der grösstmöglichsten Leistung, wie solche besonders bei Abkürzen der Expositionszeit, ferner bei Becken oder Lendenwirbelsäulen-Aufnahmen verlangt wird, kann man allerdings eine geeignete Röhre sehr wohl eine kürzere Zeit erheblich überlasten und gerade für solche Zwecke haben sich die mit Wasserkühlung versehenen Vakuum-Regulierröhren (Müller) besonders geeignet erwiesen. Hinsichtlich der Anwendung des Wechselstromes in Verbindung mit Wehnelt-Unterbrecher ist auf das bereits loc. cit. Gesagte zu verweisen. Bei Anwendung von Accumulatoren in Verbindung mit Wehnelt-Unterbrecher ist eine Batterie von mindestens 35 besser 55 Zellen (70 resp. 110 Volt) nötig, die eine Stromstärke von 25—30 Ampère herzugeben im stande ist.

Um einen Induktor sowohl mit Wehnelt als auch mit Motorunterbrecher zu betreiben, bedarf man zweier ad hoc konstruierter Primärspulen.

## Bücherbesprechungen.

**Atlas der normalen und pathol. Anatomie in typischen Röntgenbildern.** Hamburg, Lucas Gräfe & Sillem, 1900.

Heft 1. Lambertz: **Die Entwicklung des menschlichen Knochengerüstes während des fötalen Lebens.** Mk. 12.

Das erste Heft des „Atlas der normalen und pathologischen Anatomie in typischen Röntgenbildern", als Vorläufer der Darstellung der hinsichtlich Erkrankungen und Verletzungen sehr wichtigen postfötalen Entwicklungszustände des Knochensystems gedacht, führt einleitender Weise in die Besonderheiten der angewandten Technik ein und streift die Schwierigkeiten in der Deutung der erlangten Bilder, in der Ableitung der Gestalt- und Lagerverhältnisse aus den Projektionsbildern. Eine kurze Darstellung der Bildung des häutigen und knorpligen Skeletts geht den Ausführungen über die Entwicklung des knöchernen Rumpf-Kopf und Extremitätenskeletts vorauf, welche in knapper und fesselnder Form das an Detail so reiche Material bewältigen. Beim menschlichen Embryo entstehen in der 7. Woche zuerst Verknöcherungscentren in einigen nicht aus knorpelig präformierten Skelettteilen sich bildenden Beleg- oder Bindegewebsknochen, von der 8. Woche an beginnt die Bildung der primären oder primordialen Knochen,

indem das knorpelige Skelett infolge des Ersatzes des Knorpels durch Knochengewebe in den Rippen, den langen Röhrenknochen der Extremitäten, in Schulterblatt, Darmbein, Hinterhauptschuppe und später in den Wirbelbogen und schliesslich den Wirbelkörpern ossificiert. Eine lange Reihe von wohlgelungenen und klar reproduzierten Abbildungen von Föten aus aufsteigenden Alterswochen veranschaulicht in lehrreicher Form die vorschreitende Ossification; manche Punkte, wie z. B. das Diaphysenwachstum, die Bildung der Epiphysenkerne, das Verhalten der Ernährungskanälchen der langen Röhrenknochen, treten besonders prägnant in die Erscheinung; eingehende Behandlung erfährt an dieser Stelle noch einmal die Entwicklung des Kopfskeletts, für die das Verständnis durch vergleichend anatomische Daten sehr gefördert wird. — Über den Bau des embryonalen Knochens giebt das Röntgenbild zumal bei stereoskopischen Aufnahmen interessante Aufschlüsse; eine Struktur mangelt dem unfertigen Knochen noch, die Epiphysen fehlen, statische und mechanische Gesetze treten noch nicht hervor; nur die Wachstumsrichtung kommt zum Ausdruck und zwar verschieden bei den Röhrenknochen, den platten- und tafelförmigen Knochen.

Das genaue Studium dieses Werkes, auf dessen Einzelheiten einzugehen, das Referat sich versagen muss, wird ihm viele Freunde erwerben. F. Reiche (Hamburg).

Heft 2. G. Joachimsthal: **Die angeborenen Verbildungen der oberen Extremität.** Mk. 9.—

Der Verfasser hat in der Zusammenstellung der Fälle, welche in dem Atlas besprochen werden, nur das gebracht, was er seinen eigenen reichen Beobachtungen verdankt. Es ist mithin nicht eine erschöpfende Darstellung der an der oberen Extremität beobachteten angeborenen Verbildungen; jedoch sind die häufigsten Anomalien besprochen und durch instruktive Röntgenaufnahmen dargestellt. Die Reproduktion der Röntgenaufnahmen sind in verkleinertem Massstabe auf eine Reihe von Tafeln (8) vortrefflich ausgeführt, so dass auch die feineren Details ebenso scharf wie auf den Originalplatten zu erkennen sind. Eine wertvolle Zugabe bilden sowohl die im Text eingefügten Photographien als auch besonders bei einigen Abschnitten die Rekonstruktionszeichnungen nach Pfitzner-Strassburg, welche eine treffliche Ergänzung und Erläuterung zu den Röntgenbildern liefern. Abgesehen von dem Vorteil, den die Röntgenaufnahmen für eventuelle chirurgische Massnahmen bei den angeborenen Verbildungen bieten, liegt in dem Aufnahmeverfahren nach Röntgen ein grosser Wert für den Anatomen, dem ja nur in den seltensten Fällen Gelegenheit geboten ist, anatomische Untersuchungen über die osteologischen Verhältnisse an solchen Extremitäten vornehmen zu können. Der Verfasser bespricht zunächst den angeborenen Hochstand des Schulterblattes in mehreren Fällen, wobei er den durch die Röntgenaufnahmen geführten Beweis betont, dass die von mehreren Chirurgen als Exostose angesprochene und operativ freigelegte Partie lediglich den normalen oberen Rand der scapula darstellt. Dann folgen einige Fälle von sogenannten fötalen Amputationen und Abschnürungen am Vorderarm, Hand und Fingern. Ein weiteres Kapitel behandelt die angeborenen Defekte des Ober- und Vorderarmes bei vorhandener Hand und ein Fall von Mangel des Radius. Dann folgt die Besprechung von Defekten einzelner Finger mit Rekonstruktionsbildern und entwicklungs-geschichtlicher Erklärung des anatomischen Befundes. In ferneren Abschnitten werden besprochen: Brachydaktylie, Hyperdaktylie, Polydaktylie, Verschmelzung von Metakarpalknochen und Fingern, Verdoppelung vom Zeigefinger bei Mangel des Daumens und zum Schluss die Spalthand. Das Studium des Heftes kann jedem, der sich für diese Fragen interessiert, aufs angelegentlichste empfohlen werden. Sick (Hamburg).

Heft 3. Max Schede: **Die angeborene Luxation des Hüftgelenkes.** Mk. 8.—

Dem eigentlichen Atlas, der 44 Röntgenbilder von ausgewählten Beispielen ein- und doppelseitiger, behandelter und nicht behandelter congenitaler Hüftluxationen enthält, gehen ein Text von 23 Seiten und eine eingehende Erklärung der Abbildungen vorauf. Durch diese voraufgehenden Darlegungen überschreitet das höchst zeitgemässe Werk den Rahmen eines eigentlichen Atlas. Vielmehr giebt uns der Verfasser eine sehr übersichtliche Schilderung des jetzigen Standes der Frage der congenitalen Hüftluxationen auf Grund eigener, an einem Material von etwa 350 Fällen gewonnener Erfahrungen und unter Berücksichtigung der Litteratur des Gegenstandes.

Die Ausführungen sind so inhaltreich und dabei so knapp und präcise gehalten, dass sie sich mehr zur Lektüre als zum Referat eignen. Wenn wir trotzdem versuchen, die wichtigsten Punkte der Schede'schen Anschauungen hervorzuheben, so wollen wir mit der Überzeugung nicht zurückhalten, dass die Kenntnisnahme der Ausführungen, wie sie der vorliegende Atlas bringt, wertvoll und interessant ist, für jeden, der sich mit der congenit. Hüftluxation beschäftigt, und zwar nicht nur für den Chirurgen, sondern auch für den praktischen Arzt, der doch auch an der Frage der Behandlung hervorragend interessiert ist. Die Entstehung der angeborenen Luxation, die Richtung der primären Luxation, die unvollständigen Luxationen, die Veränderungen am Kopf und oberen Femurende, die Veränderungen am Becken, die Reposition der angeborenen Luxationen werden besprochen. Die Grundlage der gesamten Aus-

führungen stellt das Röntgenbild dar, das die klinische Untersuchung so wesentlich ergänzt hat, dass wir ihm nicht nur eine Beseitigung früherer Irrtümer, sondern auch eine positive Förderung zu richtigeren Anschauungen verdanken. Sah man früher die Luxatio iliaca für den Haupttypus an, so haben uns die Röntgenstrahlen dahin aufgeklärt, dass nicht selten noch eine andere Form der Luxatia supracotyloidea vorkommt, bei der der Kopf nach vorne gerichtet ist (subspinosa). Die Ursache dieser vorderen Abart der Luxatia supracotyloidea liegt in einer „Torsion" des oberen Femurendes, einer Veränderung, mit der sich Schede besonders eingehend beschäftigt. Diese „Torsion" ändert die Stellung des Kopfes zum grossen Trochanter derartig, dass sie aus einer frontalen in die sagittale Ebene übergeht. Bei dem ganzen Charakter der Frage der congenitalen Hüftluxation, die die Geister in den letzten Jahren mächtig beschäftigt hat, war es unvermeidlich, dass der Verfasser auf einzelne wichtige Fragen, die augenblicklich noch zur Diskussion stehen, näher einging. So auf die Verschieblichkeit des Femur am Becken, ein Symptom, das von einzelnen Autoren (Kirmisson, Bouvier) geradezu geleugnet wird. Unter allen seinen 350 Fällen hat Schede diese Verschieblichkeit nur zweimal vermisst, 6 Mal war sie so gering, dass sie nur auf $^1/_2$ cm taxiert wurde, 6 Mal jedoch so gross, dass sie $4-4^1/_2$, ja $5^1/_2-6$ cm betrug. Verfasser hält die Verschieblichkeit des Femur in der Längsrichtung in allen Fällen diesseit der Pubertätsjahre für ein integrierendes Symptom der congenitalen Luxation. Die unvollständigen Luxationen, die bisher nur in wenigen Fällen beobachtet wurden, (Zenker, Sainton, Heusner) ist Verf. geneigt für häufiger zu halten, als man es bisher that. Der Unterschied in der Stellung des Femur und seiner Beweglichkeit bei der congenitalen Luxation von derjenigen bei der traumatischen Hüftverrenkung wird abgesehen von einer möglichen Differenz in der Nachgiebigkeit der Weichteile wesentlich bedingt durch die Veränderungen des oberen Femurendes und des Beckens. Hier kommt abgesehen von der verkümmerten Ausbildung von Kopf und Hals besonders die Verbiegung des Schenkelhalses resp. die „Torsion" des oberen Femurendes in Betracht. Der Schenkelhalswinkel als solcher zeigt häufiger Vergrösserung, als Verkleinerung. Nicht selten ist der Hals verdickt und walzenförmig, hin und wieder stark missgestaltet, pilzförmig, plattgedrückt. Die Atrophie des ganzen Oberschenkelknochens, die man nicht selten konstatiert, fasst Schede nicht als Inaktivitätsatrophie, sondern als Teilerscheinung der „geheimnisvollen Ernährungsstörungen" auf, die als Ursache des Grundleidens zu betrachten ist. Im Gegensatz zu Lorenz, der den Schenkelhals stets verkürzt fand, hat Schede ihn nicht selten gut ausgebildet gefunden. Mit Recht hebt der Verfasser hervor, dass ein Teil der Deformität des Femurendes selbst mit Röntgenstrahlen nur durch besonders herbeigeführte künstliche Stellungen (Rotation) ansichtig zu machen ist. Das Auseinanderweichen der Tubera mit Erweiterung des Beckenausganges, kommt nur bei doppelseitiger Luxation vor. Es wird durch passive Anspannung der Muskulatur zwischen Sitzbein und oberem Femurende erklärt. Bei einseitiger Luxation findet man nicht selten Asymetrie des Beckens. Sie zu erkennen hat immer eine gewisse Schwierigkeit, da man sehr vorsichtig bei der Lagerung sein muss, um nicht künstlich durch unbeabsichtigte Verschiebung und Drehung eine unbeabsichtigte Asymetrie zu erzeugen.

Sehr eingehend wird die Reposition behandelt, ein Gebiet, auf dem Verf. besonders thatkräftig selbst mitgearbeitet hat. Schablonenhaftes Vorgehen wird mit Recht verworfen. Man hat sich in jedem Falle nach den vorliegenden Verhältnissen von Kopf und Pfanne zu richten. Von diesen Momenten ist auch die Behandlungsdauer, sowie die Frage, ob die Einrichtung schwer oder leicht zu bewerkstelligen ist, abhängig. Die Repositionsmethoden, wie sie sich an die Namen Lorenz, Hoffa, Mikulicz knüpfen, werden eingehend erörtert. Nach seinen eigenen Erfahrungen glaubt Verf., dass die Reluxationen, die Lorenz erlebt hat, meist auf Sagittalstellung des Kopfes zurückzuführen seien. Für alle diese Fälle ist die Innenrotation nicht nur zur Reposition, sondern auch zur Retention empfehlenswert. Um diese Sagitalstellung des oberen Femurendes dauernd zu beseitigen, hat Schede an 36 Kindern, im Ganzen 50 mal folgendes Operationsverfahren ausgeführt, das ihm in fast allen seinen Fällen den gewünschten Erfolg geliefert hat. Er hat zunächst unter Kontrolle des Röntgenbildes die Reposition und Retention mit Hilfe der Innenrotation ausgeführt, dann nach $1^1/_2$ bis 3 Monaten einen vergoldeten Stahlnagel vom Trochanter aus in der Richtung des Schenkelhalses bis in die Mitte des Kopfes eingeschlagen und diesen Nagel einige Centimeter weit aus dem Trochanter vorragen lassen, um an ihm einen Indikator resp. eine Handhabe zur Festhaltung der Stellung des Schenkelhalses zu gewinnen. Während das obere Femurende nun gleich von vornherein nach der Reposition durch einen sehr gut anschliessenden Gipsverband in seiner Stellung zum Becken fixiert worden war, führte Verf. nun nach Einschlagen des Nagels in den Schenkelhals, am unteren Ende des Femurschaftes eine lineäre quere Osteotomie aus, mit nachfolgender Rotation des unteren Femurendes und Unterschenkels nach aussen, und zwar soweit, dass die Patella ihre normale Lage nach vorn erlangte. Nach Heilung der Osteotomiewunde hielt er die Kinder noch 3 bis 6 Monate im Gipsverbande. Verf. ist überzeugt, dass er nur durch dies Operationsverfahren in den Fällen von „Sagittalstellung" ein günstiges Resultat erzielt hat. Nur in einem einzigen Fall, bei einem Kinde, das vorher schon Fieber gehabt hatte, trat nach dieser Nagelung des Schenkelhalses vom Trochanter aus eine Eiterung des Hüftgelenkes ein.

Die doppelseitigen Luxationen pflegt Schede stets einseitig zu reponiren.

Was den Erfolg der Behandlung anlangt, so hat Verf. von 182 Kindern, die er in Bonn behandelt hat, unter 111 Kindern unter dem siebenten Lebensjahre 41 mal ein völlig befriedigendes Resultat erzielt (an 50 Gelenken). Allerdings gehen von diesen erst 14 ohne Verband, 13 waren osteotomiert. Wegen der übrigen Resultate sei auf das Original verwiesen. Es ist keine Frage, dass der Schedesche Atlas eine wichtige Etappe darstellt in der Entwicklung der Frage der kongenitalen Hüftluxation, wie sie sich im Laufe der letzten Jahre, hauptsächlich unter dem Einfluss der Röntgenstrahlen, herausgebildet hat. Seine Bedeutung liegt ebensowohl in der pathologischen wie in der therapeutischen Richtung. Alle wichtigen Veränderungen an Femur und Becken sind zur Darstellung gelangt. Ausserdem ist das Resultat der Röntgenuntersuchung vor und nach der Behandlung an fünf Beispielen einander gegenüber gestellt. Diese Vergleichung des Ausgangspunktes der Behandlung und des erreichten Resultates erregt vom chirurgisch-therapeutischen Standpunkt aus unbedingt das allergrösste Interesse. Dass nicht häufiger das Röntgenbild desselben Falles vor und nach der Behandlung wiedergegeben ist, hängt gewiss damit zusammen, dass der Impuls zur Wiederbelebung der Behandlung der kongenitalen Hüftluxation früher kam als die Fortschritte der Technik der Röntgenstrahlen. Denn erst diese ermöglichten gute Beckenaufnahmen. Für eine zweite Auflage dieses Atlas wäre es wünschenswert, wenn möglichst viele Fälle Aufnahme fänden, in denen das Bild vor dem nach der Behandlung gegenübergestellt würde. Dadurch würden für die Beantwortung mancher äusserst wichtiger und bisher noch offenstehender Fragen, wie z. B. nach dem Einfluss der Reposition und Retention auf die Umgestaltung von Kopf- und Pfannenform (Knochenneubildung etc.) mehr und mehr gesicherte Anhaltspunkte gewonnen werden. Auch darf hier vielleicht noch die Bitte hinzugefügt werden, dass bei der Bedeutung der „Sagittalstellung" des oberen Femurendes, wie sie Schede hier zum ersten Male an einer grösseren Zahl von Beobachtungen hervorgehoben hat, möglichst immer das Kniegelenk in das Röntgenbild mit aufgenommen würde.

C. Lauenstein (Hamburg).

---

## Vereine und Kongresse.

**Berliner Medizinische Gesellschaft.** 7. III. 1900.

Jul. Wolff: **Bemerkungen zur Demonstration von Röntgenbildern der Knochenarchitektur.** Der Vortragende hat zum Zweck seiner bevorstehenden Bearbeitung der Knochentransformationen im Albers-Schönbergschen Röntgen-Atlas einen grossen Teil seiner auf der Elfenbeinsägemaschine hergestellten Knochenfournierblätter mittelst Röntgenstrahlen durchleuchten lassen. Er ist dadurch in den Besitz überraschend schöner und eigenartiger Bilder der normalen und abnormen Architektur der Knochen gelangt. Man sieht an den Röntgenbildern der Fournierblätter viel mehr, als an den Fournierblättern selbst, denen sie entstammen, und man gewinnt demnach aus den betr. Bildern wertvollere Aufschlüsse über die feinere makroskopische Struktur der Knochen, als sie bisher auf irgend eine andere Art zu erlangen gewesen waren. Während auf den Fournierblättern die feineren und dünneren Nebenbälkchen und Nebenplättchen der Spongiosa in demselben Weiss erscheinen, wie die stärkeren Hauptzüge der Bälkchen, treten im Röntgenbilde der Fournierblätter die stärkeren Hauptzüge der Bälkchen stärker hervor, bei gleichzeitigem gänzlichen oder fast gänzlichen Verschwinden der Nebenbälkchen. Es lösen sich demgemäss viele kompaktere Knochenregionen, in welchen die die betreffenden Partien konstituierenden Bälkchen so eng an einander gedrängt sind, dass man die Architekturverhältnisse am Fournierblatt nicht deutlich zu erkennen oder zu entziffern vermag, im Röntgenbilde der Fournierblätter in deutliche zarte Einzelbälkchen auf. Auch die Corticalis der Knochen, welche ja ebenfalls nichts anderes bedeutet, als eine Zusammendrängung, und zwar die allerengste Zusammendrängung der Spongiosabälkchen, löst sich im Röntgenbilde der Fournierblätter in grösserem Umfange, als man es hier und da schon an den Fournierblättern sieht, in die einzelnen sie konstitutierenden Bälkchen auf. Durch diese Umstände wird der folgende weitere besondere Vorzug der betreffenden Röntgenbilder bedingt. Vom Beginn seiner bezüglichen Untersuchungen ab hat der Vortr. sich stets besonders bemüht, auf möglichst dünn gesägten Fournierblättern gewissermassen nur eine einzige Lage der Druck- und Zugbälkchen zur Erscheinung zu bringen, um auf solche Weise um so besser die Übereinstimmung des Richtungsverlaufs der Spongiosabälkchen mit den Spannungstrajektorien der Mathematiker erkennen zu lassen. Ein solches zum Vergleich mit den mathematischen Kurven geeignetes linienförmig erscheinendes Bild kommt nun infolge der erwähnten Vorteile, infolge also der Klärung allzu dichter Spongiosapartien, der Verschärfung der Hauptbälkchen und der Abschwächung der Nebenbälkchen noch viel deutlicher und überzeugender auf dem Röntgenbilde der Fournierblätter zur Beobachtung, als auf dem Fournierblatte selbst. Unter Hinweis auf alle diese Vorzüge der betreffenden am Projektionsapparat demonstrierten Röntgenbilder erörtert der Vortragende die Culmannsche Entdeckung der Übereinstimmung des Richtungsverlaufs der Spongiosabälkchen mit den Spannungstrajektorien gegen-

über der Bemängelung des Wertes dieser Entdeckung durch Baehr und Albert. Desgleichen erläutert der Vortr. an den betreffenden Bildern das Gesetz der Transformation der Knochen, die Lehre von der funktionellen Pathogenese der Deformitäten, und die Lehre von den allgemeinen Wechselbeziehungen zwischen der Form und der Funktion der einzelnen Gebilde des Organismus. (Autoreferat.)

**Freie Vereinigung der Chirurgen Berlins.** 11. XI. 99.

Riese: **Schenkelkopfexstirpation bei veralteter intrakapsulärer Schenkelhalsfraktur.** Die klinisch gestellte Diagnose der losen Schenkelhalsfraktur (Fractura femoris subcapitalis von Kocher) wurde durch das Röntgogramm bestätigt. Nach vorangegangener Resektion der Trochanterspitze wurde der Kopf exstirpiert. Eine nach erfolgter Heilung aufgenommene Röntgenphotographie zeigt, dass der untere Teil des Halses sich gegen den oberen Rand der Pfanne stützt, während sich der Trochanter minor in der Pfanne befindet. Das funktionelle Resultat war gut, Verkürzung des Beines um 3 cm.

Ferner berichtet Riese über einige Schüsse durch das Gehirn mit Geschossen kleinen Kalibers. In dem ersten Falle, in dem die Erscheinungen des partiellen Hirndruckes, vermischt mit dem einer Commotio cerebri konstatiert werden konnten, nahm man an, dass das Geschoss nach rechts gegen die motorische Region in der Rinde gegangen sei und durch Blutung einen Druck auf dieselbe ausübe. Keine Operation. Nach 12 Wochen mit Fortbestehen der Lähmung und normaler Sensibilität entlassen. Eine Röntgenphotographie zeigte, wie falsch es gewesen wäre, die motorische Region freizulegen, um ein eventuelles Blutextravasat oder das Geschoss zu entfernen, denn das Geschoss lag in der hinteren Schädelgrube rechts von der Mittellinie dicht auf der Dura. Wiederholte Röntgenaufnahmen zeigten, dass das Geschoss sich im Laufe der Zeit um 2 cm. gesenkt hat. Nach dem ganzen klinischen Verlauf und nach den Bildern ist es das Wahrscheinlichste, dass das Geschoss die innere Kapsel durchsetzt oder hier ein Blutextravasat hat zustande kommen lassen. In einem zweiten Falle befand sich die Einschussöffnung an der rechten Schläfe 2 Querfinger lateral und etwas oberhalb des äusseren Augenwinkels. Pat. war bewusstlos, 44 Pulse in der Minute. Die Arteria meningea media war nicht verletzt. Am 7. Tage trat eine Facialislähmung links auf, die bald zurückging, eine dann später aufgetretene Lähmung des linken Armes und Beines, zu der dann noch Spasmen auftraten, ging nicht zurück. Das Röntgenbild zeigt das Geschoss an der Basis der vorderen Schädelgrube links. In einem dritten Falle von Schussverletzung des Schädels wurde das Geschoss sekundär entfernt. Der Schuss war in die rechte Wange, angeblich von unten nach oben eingedrungen. Nach einer sofort vorgenommenen Durchleuchtung schien das Geschoss vor der rechten Keilbeinhöhle zu sitzen. Unerträgliche Kopfschmerzen, enorme Schmerzen hinter dem rechten Auge, dann Schwachsichtigkeit rechts, veranlassten die Wiederaufnahme ins Krankenhaus. Nach mehrfachen Röntgenaufnahmen, von denen die von vorn nach hinten und umgekehrt ausgeführten das Geschoss nicht erkennen liessen, während dasselbe auf allen seitlichen Aufnahmen sehr deutlich sichtbar war, glaubte R. ihren Sitz in der Fissura infraorbitalis annehmen zu dürfen. Jedoch weder dort, noch in der Siebbein- oder Keilbeinhöhle konnte das Geschoss gefunden worden. Erst in der Fissura supraorbitalis lag es eingeklemmt dicht neben dem Oculomotorius und ragte mit einem Stück in die Schädelhöhle, mit dem andern in die Orbita hinein. Die Schmerzen liessen sofort nach, doch war die Pupille ad maximum erweitert und blieb es auch. Es trat Amaurose und eine leichte Oculomotoriuslähmung ein, sowie später eine partielle Netzhautablösung und eine keilförmige Trübung der Pupille. Bei der Vorstellung vollkommene Opticusatrophie. In einem vierten Falle, in dem das Geschoss horizontal gegen die Stirn abgefeuert wurde, zeigt das Skiagramm die dadurch hervorgebrachte Depressionsfraktur in der Mitte des Stirnbeins.

**Ärztl. Verein Hamburg** 28. XI. 99.

Bertelsmann demonstriert eine Frau, die ein **Gebiss** verschluckt hatte. Dasselbe konnte im Röntgenbild tief unten im Oesophagus sichtbar gemacht und durch die angeschlossene Operation entfernt werden.

Rumpf konnte von einem Kranken während des **Asthmaanfalles** ein Röntgenbild aufnehmen. Man sah in demselben deutlich die eine Seite des Zwerchfells in völligem Stillstand. R. entnimmt daraus, dass im astmatischen Anfall ein einseitiger Krampf des Zwerchfells jedenfalls vorkommt.

Lauenstein bespricht den **Nierensteinnachweis** im Röntgenbild. Die Steine der äusserst mobilen Niere bestanden aus kohlensaurem Kalk und Tripelphosphat, trotzdem waren sie auf der demonstrierten Platte vollkommen deutlich.

Schmilinsky: **Sanduhrmagen.** Beim Schluckakte zahlreiche Stenosengeräusche. Eine mit Schrot gefüllte Magensonde zeigt sich auf dem Röntgenbilde am cardialen Abschnitt des Magens unter dem Rippenbogen in Schneckengewinden aufgerollt.

Albers-Schönberg: **Fortschritte in der Röntgentechnik.** Während man früher zur Herstellung eines relativ guten Thoraxbildes einer mehrere Minuten dauernde Expositionszeit bedurfte, hat die Einführung des Wehnelt'schen elektrolytischen Unterbrechers eine Abkürzung der Belichtungszeit auf

Sekunden, ja sogar auf Bruchteile von Sekunden ermöglicht. Den grössten Vorteil von dieser Schnelligkeit des Verfahrens haben die Thoraxuntersuchungen gehabt. Während es früher nicht gelang, ein klares und scharfes Bild vom Herzen und Zwerchfell zu gewinnen, da die Atmung die Contouren verwischte, ist es jetzt möglich, das Zwerchfell als eine scharfe Linie, das Herz als einen scharf conturierten Körper zu fixieren. Bei richtiger Anwendung des Verfahrens kann man unschwer die baumförmige Verästelung der Bronchien in den Lungen zur Darstellung bringen. Vortragender zeigt diesbezügliche Platten, sowie ein von Prof. Rieder in der Ziemssen'schen Klinik in München in $^1/_6$ Sekunde gemachtes Thoraxbild. In Folge der Möglichkeit, Brustaufnahmen in ausserordentlich kurzer Zeit zu machen, kann man sowohl Inspirations- wie Exspirationsstellungen fixieren, ohne befürchten zu müssen, dass die Atembewegungen das Bild verwischen. Die Bedeutung des Verfahrens liegt auf der Hand, da eine Reihe von Erkrankungen der Organe der Brusthöhle sichtbar gemacht werden können, die früher scharf darzustellen unmöglich war.

**Biologische Abteilung des ärztl. Vereins Hamburg.** 9. I. 00.

Lauenstein demonstriert Präparate und Röntgenbilder eines Falles von Spontanfraktur des linken Oberschenkels in Folge eines sehr gefässreichen Riesenzellensarkoms. Eine weitere Untersuchung des Pat. mit Röntgenstrahlen hat nun die Anwesenheit zahlreicher Tumoren in dem übrigen Skelett ergeben, namentlich auch in den Mittelhand und- Fingerknochen beider Hände.

**Allgemeiner ärztlicher Verein zu Köln.** 24. VII. 99.

Bardenheuer: **Transplantation eines Metatarsus resp. eines Metacarpus.** B. bespricht an der Hand von Skiagrammen und Patienten die Transplantation des Metatarsus II zum Ersatz des benachbarten resecierten Metatarsus I, sowie die Implantation des vom Deriost entblössten Metacarpus III in den Lücken des resecierten Metacarpus IV. Die Funktion war in beiden Fällen vorzüglich. In der Deriosthülse des Metacarpus III hatte sich, wie das Skiagramm zeigte, der Knochen in seiner ganzen Länge und Dicke wiedergebildet.

**Verein für innere Medizin in Berlin.** 26. II. 00.

Determann: **Die Beweglichkeit des Herzens bei Lagenveränderungen des Körpers.** Mit Hilfe der Percussion und von Röntgenstrahlendurchleuchtung und zahlreichen Kontrollversuchen an Leichen hat D. die Grenzen der Verschieblichkeit des Herzens unter physiologischen und pathologischen Verhältnissen studiert. Dieselben sind grossen individuellen Schwankungen unterworfen und betragen nach links etwa $2^1/_2$, nach rechts $1^1/_2$ cm. bei Chlorotischen und Neurasthenischen mehr. Bei Emphysem ist sie im allgemeinen vermindert, gross bei brüsk Entfetteten. Bei Arteriosklerotikern besteht keine geringere Beweglichkeit.

**Versammlung des Vereins süddeutscher Laryngologen, Heidelberg.** 3. IV. 99.

Eulenstein: Demonstration einer Röntgenaufnahme bei rechtsseitiger **Recurrenslähmung.** Das Röntgenbild gab rechts und links vom Sternum einen mehrere cm. langen Schatten, der auf dem Fluorescenzschirm deutlich pulsierte. Rechts setzte er sich bogenförmig als dichter Schatten bis zur Clavicula fort, dieser obere Teil jedoch zeigte gar keine Pulsation. Aus dem Fehlen der allseitigen Pulsation würde die Diagnose auf einen soliden Tumor mediastini event. plus Aneurysma aortae gestellt. Die Sektion ergab ein Aneurysma aortae, in dem die Anonyma dextra vollkommen aufgegangen ist, der Sack ist zum grössten Teil mit festem Gerinnsel gefüllt.

**Nürnberger medizinische Gesellschaft und Poliklinik.** 7. XII. 99.

Mock berichtet unter Vorlage einer Reihe von Röntgenbildern über die Diagnose eines **Eisensplitters im Augeninnern** mittels Röntgenstrahlen und die Entfernung mit dem Hirchbergschen Elektromagneten.

Hahn (Hamburg).

---

# Journallitteratur.

**Wiener klinische Wochenschrift.** No. 10. 1900.

Holzknecht: **Das radiographische Verhalten der normalen Brustaorta.** (Aus der I. medizinischen Klinik des Herrn Hofrat Prof. Nothnagel in Wien.) Bei Aneurysmen mit deutlicher Pulsation und bei solchen von beträchtlicher Grösse hat das Röntgenverfahren bisher zu sicheren Resultaten geführt, bei beginnenden lässt es dagegen sehr oft im Stich. Pulsierende, halbkugelige Vorsprünge oberhalb des Herzens sind nicht immer Aneurysmen. Diese irrtümliche Auffassung beruht in der irrigen Voraussetzung, dass im normalen Thoraxbild die Brustaorta stets im Mittelschatten des Thorax verborgen ist. Beim postero-anterioren Strahlengang sieht man den durch die Wirbelsäule, das Sternum und die grossen Gefässe bedingten, den Thorax in zwei gleiche Hälften teilenden Halbschatten, in dessen oberer

Hälfte man einen durch die Trachea bedingten hellen längs verlaufenden Streifen sieht. Bei stark entwickelter Muskulatur und Fettpolster nimmt der Mittelschatten an Breite zu, bei abgemagerten Individuen ist er schmäler, oft sanduhrförmig in der Höhe des fünften Brustwirbels eingezogen. Diese Einziehung entspricht wahrscheinlich der Abgangsstelle der hier ausgehenden Hauptbronchien resp. dem Übergang des Corpus sterni in das manubrium sterni. Ausser den respiratorischen Bewegungen des Zwerchfells, der Rippen und den Pulsationen der linken Herzcontour sieht man keine Bewegungserscheinungen, speziell keine solchen des die Aorta enthaltenden medianen Schattenstreifens. Bei der sagittalen Durchstrahlung von vorn nach hinten oder umgekehrt ist kein Teil der Brustaorta als distinter Schatten im Bilde sichtbar, sondern die ganze normale Brustaorta wird durch den Mittelschatten gedeckt. Die Durchleuchtung in der frontalen Richtung (Schirm unter dem erhobenen linken Arm) zeigt ein unregelmässiges Viereck von ungleicher Helligkeit. In der vorderen unteren Ecke liegt das Herz. Letzteres umgrenzt zusammen mit dem Sternum und der Schultermuskulatur ein helles dreieckiges Feld, den Retrosternalraum. Die hintere Herzschattengrenze begrenzt mit dem Schatten der hinteren Thoraxwand einen zweiten viereckigen minderhellen, den Retrocardialraum. Auch hier sind nirgends Pulsationen zu sehen. Das Retrosternaldreieck hat als Basis das Sternum, der untere Schenkel wird durch die Auricula dextra und die Aorta ascendens gebildet, der obere vornehmlich durch die Schatten des Latissimus dorsi. Der Retrocardialraum wird von der Wirbelsäule und vom siebenten Brustwirbel an nach unten von der erst hier an die Vorderseite der Wirbelsäule tretenden Aorta thoracica gebildet. Der Bogen der Aorta liegt im Schulterschatten und die erste Hälfte der Descendens im Schatten der Wirbelkörper. Soll die Aorta ascendens und die untere Hälfte der Descendens thoracia als normal bezeichnet werden, dann müssen Retrosternal- und Retrocardialfeld in ganzer Ausdehnung hell gefunden werden. Dieser Satz kann jedoch nicht ohne weiteres umgekehrt werden. Nächst der sagittalen ist die Durchleuchtung von links hinten nach rechts vorn die wichtigste. Die Frontalebene des Patienten wird zur Strahlenrichtung in einen Winkel von 45° gebracht. Statt zweier heller Lungenfelder sind jetzt drei vorhanden, getrennt durch zwei vertikale Schatten. Der erste ist die leicht gebogene, nach unten rechts ziehende Wirbelsäule. Der zweite ist der in Form eines gleichseitigen Dreiecks erscheinende Herzschatten. An das obere Ende des dreieckigen Herzschattens schliesst sich kontinuierlich ein schmales aufsteigendes Schattenband an, das offenbar der Aorta ascendens und dem Arcus aortae angehört. Da Röhre, Aorta ascendens und Bogen bei dieser Anordnung in einer Ebene liegen, werden Aorta asc., Aorta desc. und hintere Hälfte des Bogens auf einander projicirt und erscheinen als Band mit freiem oberen Ende. Dass es sich hier um die Projektion der Aorta handelt, geht aus folgenden Eigenschaften des Schattenbandes hervor: ein vom Herzschatten abgehendes, in Halblinksstellung sichtbares, von der Wirbelsäure durch einen hellen Streifen getrenntes, überall gleich breites, nach beiden Seiten und zwar mit dem Herzen alternierend pulsierendes, intensiv dunkles Schattenband, dessen oberes Ende abgerundet ist und allseitig auch nach oben pulsiert, noch dunkler als das übrige Band ist und in der Höhe der Artic. sternoclavicularis und des dritten Brustdornes liegt, dieses so beschaffene Schattenband, dessen Bild bei Gesunden konstant ist, kann nur die Projektion der Aorta ascendens und des Bogens sein. Es folgt die eingehende Begründung dieser erwähnten Punkte. Die Entwickelung dieses Bildes durch Drehung des Thorax aus der en face-Stellung nach links ist zu verfolgen. Unerlässlich für die Beobachtung der vorstehend beschriebenen Phänomene ist die Benutzung von Bleiblenden, über deren Anwendung Verf. ausführlich berichtet. Wir sehen nach diesen sachgemässen und klaren Auseinandersetzungen des Verhaltens der normalen Aorta den angekündigten Arbeiten über das Aneurysma und die übrigen pathologischen Zustände der Aorta, welche im Röntgenatlas demnächst erscheinen werden, mit begreiflichem Interesse entgegen, um so mehr, als diese Publikation zu den besten gehört, die seit langem in der Röntgenlitteratur veröffentlicht worden sind.

Albers-Schönberg.

**Münch. med. Wochenschrift.** 1900 No. 10.

Hahn u. Albers-Schönberg: **Die Therapie des Lupus und der Hautkrankheiten mittels Röntgenstrahlen.** H. u. A.-S. haben ihre Erfahrungen, die sie bei der Behandlung des Lupus und der Hautkrankheiten mittels Röntgenstrahlen gemacht haben, in obigem Artikel veröffentlicht. Sie konnten einen Heilerfolg erreichen in 30% der Fälle, während die übrigen Fälle ganz erheblich gebessert wurden. Besonders wich das den Lupus begleitende Ekzem und die Elephantiasis der Nase und Lippen. Von andern Hautkrankheiten kamen zur Behandlung akutes und chronisches Ekzem, teils mit gutem Erfolg, teils traten Recidive auf. Letztere konnten wieder durch Bestrahlungen, wenn auch nicht so prompt, wie beim ersten Mal, beeinflusst werden. Dagegen vermochten eventuelle Medikamente, die vorher absolut wirkungslos gewesen waren, in den recidivierten Fällen wieder ihre Wirkung zu entfalten und die durch die Röntgenstrahlen eingeleitete Regeneration zu vollenden. Das die Ekzeme häufig begleitende Jucken hörte bereits nach den allerersten Sitzungen auf und blieb fort. Ferner wurden behandelt Favus und Sycosis mit gutem Erfolg. Die Epilation war schmerzlos und gründlich, sowie schliesslich Psoriasis, letztere ohne ermutigende Erfolge.

Die Verfasser ziehen folgende Schlussfolgerungen:

1. Wir besitzen in den Röntgenstrahlen ein Mittel, welches auf Lupus und andere Hautkrankheiten sicher und günstig wirkt.

2. Es beseitigt absolut sicher das den Lupus begleitende Ekzem und die durch denselben entstandenen elephantiastischen Verdickungen und eignet sich in Folge dessen

3. zur Flächenbehandlung und Behandlung grösserer Partien.

4. Recidive sind bei dieser Methode ebensowenig ausgeschlossen wie bei jeder anderen Behandlungsmethode.

5. Die Behandlung mit Röntgenstrahlen schliesst durchaus nicht andere Behandlungsmethoden aus, sie ergänzt vielmehr die letzteren oder lässt sich zweckmässig mit ihnen kombinieren.

6. Was vom Lupus gesagt ist, gilt in erster Linie auch vom Ekzem, ferner von einer Reihe noch näher bezüglich dieses Punktes zu studierender Hautkrankheiten.

7. Bei geeigneter Dosierung und genügender technischer Fertigkeit kann man schädliche Nebenwirkungen wie z. B. Dermatitis, Excoriationen, Gangraen u. s. w. sicher vermeiden.

In einem Falle wurde folgender pathologisch-anatomische Befund erhoben, der den Einfluss der Röntgenstrahlen auf die Lupusknoten sowohl wie auf die Haut erkennen lässt:

Das excidierte Hautstück wurde in absolutem Alkohol gehärtet und in Celloidin geschnitten. Die Epithelschicht im ganzen ziemlich dick, offenbar hypertrophisch, hie und da ein Leukocyt im Durchwandern begriffen. Die Papillen fast durchgehends stark abgeplattet, sehr niedrig, stellenweise nur angedeutet. Die eigentliche Cutis weist sehr starke Veränderungen auf. Dicht unter dem Epithel, auch in den Papillen, hat das Gewebe stellenweise noch die normale, lockere Struktur des Collagens, hier finden sich kleine Infiltrationsherde von mononucleären Leukocyten und stark erweiterte, mit einer einfachen Endothelschicht ausgekleidete Lymphgefässe. Das ganze übrige Cutisgewebe, in den obersten Schichten, da, wo die Papillen nur angedeutet sind oder ganz fehlen, zeigt eine eigentümliche dichte Struktur, die Bindegewebsfasern ziemlich schmal, dicht aneinander gepresst, laufen in regelmässigen Zügen teils der Oberfläche parallel, teils kreuzen sie sich mit anderen, ebenso beschaffenen Faserbündeln, welche unter spitzem Winkel von unten her aufsteigen. Zwischen den Bündeln und diese auseinanderdrängend, finden sich zahlreiche Leukocytenherde vor. Das so beschaffene Gewebe reicht häufig tief hinab bis zu den Knäueldrüsen und zwischen dieselben hinein, nur in den tiefsten Schichten findet sich wohlerhaltenes Collagengewebe mit lockerer, welliger Struktur. Das dicht gefügte Gewebe ist sehr arm an Blutgefässen, die Lymphgefässe durchsetzen die Fasern in schiefer Richtung, sie verlaufen besonders da, wo 2 benachbarte Faserbündel sich in ihrem Verlauf kreuzen. Ferner fällt der grosse Zellreichtum dieses Gewebes auf, die Zellen klein, schmal, spindelig oder gewellt, eng zusammenliegend, auffällig parallel zu einander verlaufend und in regelmässiger Anordnung über einander geschichtet. Über die ganze Cutis zerstreut finden sich Mastzellen in nicht sehr erheblicher Zahl. Von glatter Muskulatur ist sehr wenig zu sehen, nur an einer Stelle fand sich ein Bündel glatter Muskelfasern, und dies war am Rande des Schnittes, wo das Gewebe mehr das normale lockere Gefüge zeigte. Was die Haare anbetrifft, so habe ich in einer grossen Reihe von Schnitten nur einen einzigen quer durchschnittenen Haarbalg mit einem dünnen Haar gesehen. Von Talgdrüsen fand sich keine Spur vor, die Knäueldrüsen waren wohl erhalten. Das elastische Gewebe ist in grosser Ausdehnung zu Grunde gegangen. Vollkommen erhalten fand ich es am Rande des Schnittes, wo die Haut einigermassen normale Verhältnisse darbot, und hier die feinsten Fasern bis in die Papillen hinein. Grösstenteils erhalten war es in den tiefsten, an das subkutane Fettgewebe anstossenden Schichten. In den oberen Schichten, und zwar besonders im Bereich des dicht gefügten Gewebes, fehlte es auf weite Strecken ganz, und nur ausnahmsweise zeigten sich hier feine, kurze, nach der Weigert'schen und Unna-Tänzer'schen Methode gut färbbare Fasern. Besonders auffällig erscheint mir die Thatsache, dass das Elastin in den tiefern Schichten im Bereich wohlerhaltenen Collagengewebes stellenweise rareficiert war. Die Lupusherde, auf die ich gleich zu sprechen komme, wurden meist von elastinfreiem Bindegewebe umgrenzt, doch fanden sich auch Bilder, in denen diese Grenze von elastische Fasern tragenden Bündeln gebildet wurde, ja an einigen Stellen erstrecken sich elastische Fasern direkt in das tuberkulöse Gewebe hinein. Beim Durchmustern der Präparate fielen sofort Granulationsherde auf, welche in bestimmten Abständen angeordnet waren, und deren sich in jedem Präparat etwa 3–4 fanden. Sie liegen in den oberen Cutisschichten, von dem Epithel durch eine schmale Zone lockeren oder straffen, dichten Bindegewebes getrennt. Einmal fand sich ein Granulationsherd der Epithelschicht so nahe liegend, dass letztere über die Umgebung vorgewölbt erschien. Die Herde lassen nun deutlich eine Zusammensetzung aus multiplen, im Centrum helleren Knötchen erkennen, jeder Herd wird aus 3, 5 bis 8 Knötchen gebildet, welche ihrerseits wieder aus zahlreichen Riesenzellen mit wandständigen Kernen und epitheloiden Zellen sich zusammensetzen und in der Peripherie Leukocyten enthalten. Es handelt sich somit um typische Tuberkel. Auffällig ist die grosse Zahl der Riesenzellen. Diese lagen häufig excentrisch oder ganz an der Peripherie, manche Knötchen schienen fast nur aus Riesenzellen zu bestehen Die Leukocytenzone am Rand der tuberkulösen Herde war äusserst schmal oder fehlte ganz. Letztere

werden nur von den Zügen dichten kernreichen Bindegewebes eng umschlossen, die Grenze der Tuberkel gegen diese ist äusserst scharf. Von einer produktiven Wucherung des Bindegewebes am Rande der Tuberkel war nichts zu sehen. Eine grosse Anzahl Schnitte wurde auf Turbekelbacillen gefärbt und durchgesehen, mit negativem Erfolge.

Wir haben es nach Vorstehendem zu thun mit einem rückgängigen, in Abheilung begriffenen Lupus, bei welchem das ursprüngliche tuberkulöse Gewebe bis auf kleine Reste noch erhaltener Tuberkelgruppen eine fibröse Umwandlung erfahren hat. Unna hat dieses Stadium der Lupusheilung als tuberkulöses Fibrom bezeichnet. Das Vorhandensein der Tuberkelherde, der Lupuscentren deutet schon darauf hin, dass eine definitive Heilung noch nicht eingetreten ist. Aber auch das tuberkulöse Fibrom stellt nach Unna nur eine Vorstufe der definitiven Vernarbung dar, er giebt an, dass es, wenn auch alles specifische Gewebe geschwunden ist, noch auf Tuberkulin reagiert. In Anbetracht der vorhandenen Tuberkel wnrde diese Reaktion in unserem Falle nicht vorgenommen. Da ausser der Röntgenbestrahlung keine anderen therapeutischen Massnahmen in Anwendung gezogen wurden, so wird man den erreichten Erfolg der Behandlung auf Kosten der Bestrahlung setzen können. Jedenfalls beweist der histologische Befund, dass eine Rückbildung des lupösen Prozesses unter der Röntgenbehandlung sich ebensogut vollziehen kann, wie bei anderen therapeutischen Methoden.

**Centralblatt für Chirurgie.** No. 45. 1899.

Kiderlen teilt in der niederrheinischen Gesellschaft für Natur- und Heilkunde zwei Fälle von Halsrippen mit, die durch die Röntgenphotographie diagnosticiert wurden.

No. 48. Lanz: **Ein Fall von Syndaktylie und Brachydaktylie.** Es liegt ein Fall von Syndaktylie 2. Grades vor, wobei die letzten 4 Finger von einer gemeinsamen Haut bedeckt sind, das Knochengerüst der Finger, unabhängig von einander, keine Verwachsungen zeigt. Aus dem Röntgenbilde geht hervor, dass die 4 Mittelphalangen vollständig fehlen, während Grund- und Endphalanx wohlgebildet sind. Die Missbildung betrifft nur die eine Hand.

No. 3, 1900. Auerbach: **Über einen Fall von recidivierender Osteomyelitis centralis des Radius nach Furunkeln im Nacken.** In einem Falle, in dem sich im Anschluss an mehrere Furunkel im Nacken Schmerzen im rechten Vorderarm einstellten, konnte A. eine ungefähr pflaumengrosse, wenig derbe, diffuse Schwellung der Weichteile beobachten, die die Haut und Muskulatur betraf, auf Druck schmerzhaft war und gerade dem proximalen Ende des Radius entsprach. Das Fieber war gering bis 38,2. Im Laufe von 8 Monaten recidivierte diese Schwellung wiederholt. Eine Röntgenphotographie ergab etwa 2 cm peripherwärts von der Tuberositas ossis radii eine ungefähr zwetschenkerngrosse längliche Stelle, welche deutlich heller als der übrige Knochen, aber auf beiden Längsseiten noch von normaler Knochensubstanz umgeben war. Auf Grund dieses Bildes wurde definitiv die bereits vermutete Diagnose Osteomyelitis gestellt und durch die Operation bestätigt. Auf Grund dieses Befundes empfiehlt A. die möglichst frühzeitige Anwendung der Röntgenuntersuchung.

**Beiträge zur klin. Chirurgie.** Bd. XXV, Heft 2.

Chlumsky: **Zur Kugelextraktion aus dem Gehirne mit Hilfe des Röntgenverfahrens.** C. beschreibt einen von ihm konstruierten Apparat, der es ermöglicht, die Lage eines Fremdkörpers in sehr einfacher Weise festzustellen. Das betreffende Objekt wird von 2 Lampen aus gleichzeitig durchleuchtet, alsdann durch geeignete Vorrichtungen die Lage der Lampencentren wie einiger markierter Punkte an der Oberfläche des Objektes fixiert; die Platte wird entwickelt und wieder genau in die vorherige Lage zurückgebracht. Verbindet man jetzt mittels Drähten die ehemaligen Lampencentren mit den zugehörigen Projektilschatten, so giebt der Kreuzungspunkt der Linien die Lage des Fremdkörpers an, und es kann dann seine Entfernung sowohl von der Platte, als den markierten Stellen an der Oberfläche des Objekts gemessen werden. Die gleichzeitige Aufnahme mit 2 Lampen kann eventuell durch 2 Aufnahmen mit 1 Lampe von verschiedenen Punkten aus ersetzt werden.

**Jahrbuch für Kinderheilkunde.** Bd. L, Heft 4.

Leo: **Über einen Fall von Dexiocardie.** Den ca. 17 bekannten Fällen von Dexiocardie fügt L. einen weiteren hinzu. Folgender Status konnte aufgenommen werden: Andeutung eines pectus carinatum bei einem 8jährigen, gracil gebauten Knaben. Auf der linken Seite ist eine Herzaktion weder sicht- noch fühlbar, auch fehlt hier jede Andeutung einer Herzdämpfung. Dagegen ist auf der rechten Seite eine deutliche spitzenstossartige Pulsation im vierten Intercostalraum innerhalb der Mammillarlinie durch Inspektion und Palpation nachweisbar. Auch im Epigastrium sicht- und fühlbare Pulsation. Die Herzdämpfung beginnt rechts oben an der 4. Rippe, die rechte Grenze wird von der rechten Mammillarlinie, die linke von dem rechten Sternalrand gebildet. Das Sternum giebt in ganzer Ausdehnung hellen Schall. Leber, Milz und Magen liegen an normaler Stelle. Auch am Colon ascendens und descendens sind die Perkussionsverhältnisse der Norm entsprechend. Es geht also mit Sicherheit aus dem Befund hervor, dass es sich um eine einfache Rechtsverlagerung des Herzens ohne gleichzeitige Umlagerung anderer Organe handelt. Die aufgenommene Röntgenphotographie zeigt denn auch, dass das Herz in ausgesprochener Weise nach rechts verlagert ist, ca. $^2/_3$ desselben liegen rechts von der Medianlinie. Dagegen zeigt das

Bild ebenfalls in deutlichster Weise, dass die Spitze des Herzens nach links hin gerichtet ist. Die Verlagerung des Herzens ist also nicht mit einer Umdrehung der Herzabschnitte verbunden. Es erscheint somit gerechtfertigt, anzunehmen, dass das Herz durch irgend eine aus dem intrauterinen Leben stammende Anomalie nach rechts gedrängt ist. Hahn (Hamburg).

**Physikal. Zeitschrift.** 1. Bd., p. 20. 1899.

Thomson: **„Über die Masse der Träger der negativen Elektrisierung in Gasen von niedrigen Drucken."** Die Messungen der Ablenkung der Kathodenstrahlen im magnetischen und elektrostatischen Felde geben nur das Verhältnis der Masse $m$ der Kathodenstrahlenteilchen zu ihrer elektrischen Ladung $e$ (s. Bd. 1 dieser Zeitschrift p. 194), nicht aber die Werte dieser beiden Grössen selbst. Verf. hat nun, um auch die letzteren zu finden, zunächst diejenige Strömung negativer Elektrizität gemessen, welche durch die Luft hindurch auftritt, wenn ultraviolettes Licht auf eine negativ geladene Metallplatte fällt. In diesem Falle lässt sich nämlich nicht bloss jenes Verhältnis $\frac{e}{m}$, sondern auch der Wert $e$ der Ladung selbst bestimmen. Hierbei ergab sich für die erstere Grösse derselbe Wert wie bei den Kathodenstrahlen, nämlich rund 0,7. $10^7$ Einheiten, während sich für die Ladung $e$ dieselbe Zahl ergab, wie sie bei der Elektrolyse irgend einer Verbindung für ein einwertiges Ion gefunden wird, d. h. also, bezogen auf 1 g Wasserstoff, 1. $10^4$ Einheiten. Es folgt demnach, dass die Masse $m$ des Trägers der negativen Elektrisierung in hoch verdünnten Gasen, und also auch die der Kathodenstrahlenteilchen, etwa $^1/_{900}$ von der Masse des Wasserstoffions ist, wie ja auch aus mehreren anderen Gründen schon früher angenommen wurde. Anderseits hat nun W. Wien gezeigt, dass für die Träger der positiven Elektrizität in den sog. Kanalstrahlen auch dass Verhältnis $\frac{e}{m}$ von derselben Grössenordnung ist wie bei der gewöhnlichen Elektrolyse, so dass wir es also hier wahrscheinlich mit Teilchen zu thun haben, die sehr nahe von derselben Grösse sind wie die gewöhnlichen Atome. Die „Ionisierung" eines Gasatomes würde demnach darin bestehen, dass sich von diesem ein sehr kleiner, negativ geladener Bruchteil ablöst, während der zurückgebliebene Rest die entsprechende positive Ladung enthält.

**Verhandl. der naturforsch. Gesellsch. zu Halle.** Bd. 22, p. 39 u. 47. 1900.

Dorn: **Versuche über Sekundärstrahlen und Radiumstrahlen. — Elektrostatische Ablenkung der Radiumstrahlen.** In der ersten Abhandlung teilt Verf. die sehr bemerkenswerte Entdeckung mit, dass die aus den Röntgenstrahlen bei ihrem Auftreffen auf körperliche Stoffe entstehenden und sich von da aus nach allen Seiten hin diffus ausbreitenden „Sekundärstrahlen" vom Magneten abgelenkt werden, während dies für die Röntgenstrahlen selbst bekanntlich nicht der Fall ist. Der Sinn der Ablenkung ist derselbe wie bei den Kathodenstrahlen. Verfasser zieht aus dieser Thatsache nur den negativen Schluss, dass demnach diese Sekundärstrahlen kein ultraviolettes Licht sein können. Referent möchte indessen darauf hinweisen, dass ihm dieselbe ausserdem auch noch einen äusserst überzeugenden Beweisgrund für die Korpuskulartheorie der Röntgenstrahlen (s. Bd. 2 dieser Zeitschrift S. 144) zu enthalten scheint da sich nämlich hiernach jene Beobachtung einfach so erklären würde, dass die nicht geladenen Röntgenstrahlenteilchen sich bei ihrem Auftreffen auf die körperlichen Atome wieder elektrisch laden, eine Auffassung die dann zugleich auch die von jenen Strahlen bewirkte Ionisierung der Luft unserem Verständnis näher rückt. — Weiter berichtet Verf. über Versuche mit Radiumstrahlen, aus denen derselbe den Schluss zieht, dass die von einer radioaktiven Substanz direkt ausgesandten Becquerelstrahlen nicht magnetisch ablenkbar sind, sondern dass diese Fähigkeit auch wieder nur den daraus durch diffuse Zerstreuung derselben an den körperlichen Stoffen entstandenen sekundären Strahlen dieser Art zukommt. Neuere Versuche des Referenten, über die demnächst berichtet werden wird, bestätigen indessen diese Auffassung nicht.

In der zweiten Mitteilung wird der Nachweis geführt, dass die Becquerelstrahlen sich auch durch elektrostatische Einflüsse von ihrer geradlinigen Bahn ablenken lassen und dass auch hier der Sinn der Ablenkung derselbe ist wie bei den Kathodenstrahlen. Derselbe Nachweis wurde übrigens fast gleichzeitig auch von Becquerel selbst geführt (Comptes rendus 130. p. 809. 1900), der zugleich feststellte, dass die sich aus diesen und den magnetischen Ablenkungsversuchen (s. p. 126 dieses Bandes) ergebenden Werte der Geschwindigkeit der Radiumstrahlenteilchen sowie auch des Verhältnisses ihrer Masse zu ihrer elektrischen Ladung von derselben Grössenordnung ist wie bei den Kathodenstrahlen.

**Comptes rendus.** 130. p. 1013. 1900.

P. Curie u. G. Sagnac: **Negative Elektrisierung der von den Röntgenstrahlen erzeugten Sekundärstrahlen.** Nachdem von Dorn in Halle gezeigt war, dass die von den Röntgenstrahlen erzeugten Sekundärstrahlen vom Magneten in demselben Sinne wie die Kathodenstrahlen abgelenkt werden, (s. oben) lag die Erwartung nahe, dass jene Strahlung auch ebenso wie diese eine negative elektrische Ladung mit sich führen müsse. Verf. weisen dies dadurch nach, dass sie zeigen, dass ein im höchsten Vakuum befindliches, isoliertes Metallblech, wenn es von Röntgenstrahlen getroffen wird, sich auf ein positives Potential ladet, was sie eben so erklären, dass die von ihm ausgesandten Sekundärstrahlen die

entsprechende negative Ladung fortgeführt haben. Die Verf. finden ferner noch nach ihrer Auffassung dass die Sekundärstrahlen der schweren Metalle die stärkste, die der leichten die schwächste Ladung mit sich führen.

**Verhandl. der deutsch. physikal. Gesellsch.** Bd. 2, p. 58. 1900.

L. Grätz: **Über mechanische Bewegungen unter dem Einfluss von Kathodenstrahlen und Röntgenstrahlen.** Durch zahlreiche Versuche führt Verf. den Nachweis, dass bei den bekannten Crookesschen Versuchen, wo leichtbewegliche Räder von den Kathodenstrahlen in Umdrehung versetzt werden, nicht, wie man bisher geglaubt hat, eine von jenen Strahlen ausgeübte Stosswirkung, sondern lediglich ein elektrostatischer Einfluss die treibende Ursache bildet. Die von den Strahlen getroffenen Körper werden nämlich durch dieselben negativ elektrisch geladen und demnach von der gleichfalls negativen Kathode abgestossen. Sobald sie nun aber bei ihrer Fortbewegung ausserhalb des Bereiches der Kathodenstrahlen kommen, verlieren sie jene negative Ladung durch Fortleitung von seiten des Gasinhaltes der Röhre, so dass sie sich demnach auf der entgegengesetzten Seite der Drehungsachse wieder ungehindert der Kathode nähern können, ohne auch hier von dieser eine Abstossung zu erfahren, die ja die angefangene Bewegung sofort wieder zum Stillstand bringen würde. Der überzeugendste Beweis für diese Auffassung besteht wohl in der Thatsache, dass die Rotation aufhört, wenn das Vakuum der Röhre sehr hoch getrieben wird. Trotzdem nämlich auch in diesem Falle bei Anwendung eines genügend grossen Induktors die Stärke der Kathodenstrahlen eine sehr beträchtliche werden kann, so kommt jene Rotation doch nicht zustande, weil die von den Strahlen negativ geladene Speiche des Rades ihre Ladung nicht mehr wie oben durch Leitung verlieren kann; denn das höchste Vakuum leitet eben die Elektrizität so gut wie gar nicht.

Verf. zeigt weiter, dass man auch durch Röntgenstrahlen derartige Drehbewegungen direkt in der äusseren Luft erzeugen kann, indem man die Eigenschaft dieser Strahlen, die von ihnen bestrahlte Luft zu „ionisieren" d. h. zu einem Leiter der Elektrizität zu machen, benutzt. Denselben muss dabei jedoch stets ein elektrostatisches Feld zur Hülfe kommen; denn die Strahlen für sich allein vermögen keine Rotation zu erzeugen. Diese letztere Thatsache hat man häufig als einen Beweisgrund gegen die Auffassung derselben als geschleuderte Teilchen angesehen. Nunmehr jedoch, wo man weiss, dass auch die Kathodenstrahlen für sich allein keine solche Rotation erzeugen können, verliert jener Einwand offenbar ganz erheblich an Bedeutung.

**Comptes rendus.** 130. p. 1010. 1900.

P. Villard: **Über Reflexion und Brechung der Kathodenstrahlen und der ablenkbaren Strahlen des Radiums.** Verf. ist der Ansicht, dass die gegenwärtig herrschende Annahme, wonach die Kathodenstrahlen im stande sein sollen, ein sehr dünnes Metallblech in unveränderter Form zu durchsetzen, wenig Wahrscheinlichkeit für sich hat, sondern dass man vielmehr annehmen muss, dass es sich hier um eine sekundäre, d. h. also erst von dem Bleche selbst nach hinten zu ausgesandte Strahlung handelt. Als Beleg für diese Auffassung führt Verf. die Thatsache an, dass ein solches in einer Kathodenstrahlenröhre aufgestelltes Blech, wenn es schräg gegen das einfallende Strahlenbündel geneigt ist, bei genügender Stärke des letzteren nach hinten zu ausser einer diffusen Strahlung auch ein deutliches Bündel aussendet, das aber nicht die Verlängerung des einfallenden bildet, sondern vielmehr stets senkrecht zur Ebene des Bleches steht. Nach Ansicht des Referenten fehlt hier indessen zur völligen Begründung jener Auffassung des Verfassers noch der Nachweis, dass selbst bei Anwendung des dünnsten Metallbleches eine direkte Verlängerung des ursprünglichen Kathodenstrahlenbündels nicht zu beobachten ist.

**Comptes rendus.** 130. p. 1007. 1900.

B. Brunhes: **Über die Emissionsdauer der Röntgenstrahlen.** Verfasser stellt zwischen Röntgenröhre und Leuchtschirm eine sehr schnell rotierende, grosse Metallscheibe, in die eine grosse Zahl kreisrunder Löcher gebohrt ist. Beim Betriebe der Röhre leuchten dann die Bilder der Löcher der Scheibe auf dem Schirme natürlich immer nur in denjenigen Momenten auf, wo der primäre Strom des Induktors unterbrochen wird, und Verf. beobachtet nun, dass diese Bilder nicht kreisrund, sondern elliptisch erscheinen, indem dieselben in der Rotationsrichtung der Scheibe in die Länge gezogen sind. Ersetzt man dagegen die Röntgenröhre bei diesen Versuchen durch eine Funkenstrecke und den Leuchtschirm durch einen einfachen weissen Papierschirm, so bleiben die von den Funken auf letzterem hervorgerufenen Bilder der Löcher der rotierenden Scheibe kreisrund. Verf. schliesst aus diesen Versuchen, dass die Emissionsdauer der Röntgenstrahlen weit grösser sei als die Dauer der Funken, und zwar berechnet er die ersteren aus seinen Versuchen auf ungefähr $^1/_{1000}$ Sekunde. Die Schlüsse des Verf. sind indessen in mehrfacher Hinsicht irrtümlich. Einmal nämlich berücksichtigt er nicht, dass der von den Röntgenstrahlen getroffene Bariumplatincyanürschirm stets eine gewisse Zeit lang nachleuchtet, so dass schon hierdurch die längliche Form der von ihnen entworfenen Lichtbilder erklärt werden könnte; und andererseits scheint demselben unbekannt zu sein, dass die sekundäre Entladung eines Induktionsapparates

durchaus kein momentaner Vorgang ist, sondern unter Umständen sogar noch eine erheblich längere Zeit dauern kann als die, welche oben noch vom Verf. als „Emissionsdauer der Röntgenstrahlen" angegeben ist. Jene Entladungszeit hängt nämlich von sehr vielen Umständen, vor allem der Grösse des Induktors und der Grösse seines primären Kondensators, sowie auch von der Stärke des primären Stromes ab. Dass aber trotzdem das von einem Induktionsfunken entworfene Bild eines rotierenden Gegenstandes nicht in die Länge gezogen erscheint, rührt wieder daher, dass eine solche Entladung stets von einem hell leuchtenden und fast momentan verlaufenden „Anfangsfunken" eingeleitet wird, der eben wegen seiner grossen Lichtstärke jenes Bild allein entwirft, während die auf ihn folgende, zeitlich viel länger dauernde „Nachentladung" optisch nur eine sehr schwache Wirkung, in den Röntgenröhren dagegen wahrscheinlich eine fast ebenso starke zeigt, wie jener Anfangsfunke.

**Verhandl. der deutsch. physikal. Gesellsch.** Bd. 2, p. 45. 1900.

H. Boas: **Verfahren und Apparate zur Erzeugung stereoskopischer Röntgenbilder auf dem Leuchtschirm.** Verf. demonstriert eine sinnreiche Zusammenstellung von Apparaten, mit Hülfe deren es möglich ist, das Röntgenbild eines körperlichen Organes auf dem Leuchtschirm direkt stereoskopisch zu sehen und so also auch über die Tiefenunterschiede zwischen den einzelnen Teilen des Organes einen direkten Aufschluss zu erhalten. Zu diesem Zwecke werden zwei nebeneinander aufgestellte Röntgenröhren verwendet, von denen jede durch einen besonderen Funkeninduktor gespeist wird, und die auf dem Leuchtschirm zwei, natürlich etwas voneinander verschiedene und auch etwas gegeneinander verschobene Bilder des zu untersuchenden Körperteiles erzeugen. Um nun mit diesen beiden Bildern einen stereoskopischen Eindruck zu erzielen, ist es notwendig, dass das eine derselben nur von dem einen, das andere nur von dem andern Auge des Beobachters aufgefasst wird. Dies erreicht Verf. auf folgende Weise. Zunächst werden die beiden genannten Induktoren von einem und demselben rotierenden Unterbrecher betrieben, welcher mit zwei voneinander isolierten Kontaktringen versehen ist, von denen der eine den Strom zu dem einen, der andere zu dem andern Induktor hinführt, so dass die beiden Instrumente bei der Rotation des Unterbrechers immer umschichtig und in ganz bestimmten Zeitabständen in Thätigkeit gesetzt werden. Zweitens ist dann aber mit der rotierenden Welle des Unterbrechers auch noch ein sog. Stroboskop, d. h. eine vor die beiden Augen des Beobachters zu haltende Schirmvorrichtung verbunden, die sich demnach in demselben Tempo wie jene Welle herumdreht und die nun mit zwei Öffnungen versehen ist, welche so angeordnet sind, dass sie bei jener Rotation immer abwechselnd dem einen und dem anderen Auge des Beobachters den Durchblick gestatten — und zwar natürlich gerade dann, wenn die Stromunterbrechung des zugehörigen Induktors das betreffende Röntgenbild auf dem Schirme erzeugt. Nach des Verf. Angaben tritt die stereoskopische Wirkung allerdings nur bei dünneren Objekten klar hervor. Walter (Hamburg).

## Französische Litteratur.

**La Radiographie.** No. 32.

Marie: **Radiographie stéréoscopique de précision.**

Brandt: **Méthode radioscopique pour déterminer la situation des corps étrangers.** Beide Arbeiten vermehren die stereognostischen Methoden der Lagebestimmung von Fremdkörpern mittels Röntgenstrahlen um weitere Beiträge. Die grosse Zahl der bisher gemachten Vorschläge — nach Brandt sind es über 70 — beweist die Unzulänglichkeit der bisherigen Versuchsanordnungen. Auch die französischen Untersucher klagen über zu komplizierte Methoden, über zu schwierige mathematische Berechnungen, über die Schwerfälligkeit der angegebenen Konstruktionen. Ob die vorliegenden Bestimmungsmethoden diese Nachteile nicht bieten, muss die weitere Erfahrung ergeben. Das Brandtsche Verfahren ist, wie es scheint, relativ einfach. Er verwendet einen in Quadratcentimeter eingeteilten Untersuchungsschirm, bestimmt die Lage eines Fremdkörpers und eines zweiten auf das Untersuchungsobjekt gelegten Gegenstandes durch zweimalige Bestrahlung mit jedesmal verändertem Aufstellungspunkt der Lichtquelle. Die sich ergebende mathematische Konstruktion ist sehr einfach.

Loison: **L'emploi des rayons X pendant la guerre turco-grecque et les expéditions coloniales.** Referat der Erfahrungen, die seitens der deutschen und englischen Rotekreuz-Expeditionen in den Feldlazaretten gemacht wurden, das gerade jetzt angesichts des Transvaalkrieges Interesse beansprucht.

Brandt: **Un nouveau révélateur.** B. empfiehlt als Entwicklungsflüssigkeit ein Bad, dem ein neues Präparat „Adurol" zugesetzt ist. Adurol ist monobromiertes Hydrochinon.

In einer kurzen Notiz wird die Lage der Kugel, die Labori seinerzeit in Rennes erhielt wie sie mit Hilfe der Röntgenaufnahme konstatiert wurde, besprochen, um damit den in französischen Zeitungen immer von neuem wieder auftauchenden Zweifeln an der Existenz derselben entgegenzutreten.

No. 34. 10. November 1899. Brandt: **La Radiothérapie.** Kurzer Bericht über die in anderen Ländern mit Röntgenstrahlenbehandlung erzielten Erfolge in therapeutischer Hinsicht, die in Frankreich immer noch nicht genügend beachtet werden und nur wenig bisher zur Nachprüfung angeregt haben.

Béclère: **Etude physiologique de la vision dans l'examen radioscopique.** An einer grösseren Zahl von Versuchspersonen hat B. den Einfluss der „Erholung" und „Ermüdung" des Schnervens auf die Fähigkeit, das Schirmlicht zu erkennen, geprüft. Der aus vollem Tageslicht in den dunklen Untersuchungsraum Eintretende sieht 18- bis 20mal weniger scharf die Wirkung der Röntgenstrahlen als ein Individuum, das durch 5 Minuten langen Aufenthalt im Dunkelzimmer die retinale Perzeptionsfähigkeit gesteigert hat. Je länger die Erholung ausgedehnt wird, in desto weiteren Abständen wird die Lichtempfindung bemerkt.

Destot et Bérard: **L'artère uterine, étude radiographique par la méthode des injections opaques.** Die Verfasser stellten mit verschiedenen Injektionsmassen Injektionspräparate des weiblichen Genitalapparates her und nahmen hiervon Röntgenaufnahme. Sie besprechen das Verbreitungsgebiet der Arterien und Venen des Uterus und der. Adnexe, konstatierten eine Reihe bisher nicht genau bekannter Anastomosen. Der Arbeit sind acht Abbildungen beigegeben.

No. 35. Polosson et Bérard: **Sur les tumeurs des os.** Die Resultate, zu denen die Verfasser auf Grund einer reichen Kasuistik kommen, gipfeln in dem Satze: Mittels der Radiographie lässt sich ein Unterschied diagnostizieren zwischen epiphysären und juxtaepiphysären Tumoren einerseits und der chronischen Osteomyelitis und Tuberkulose anderseits, ferner zwischen diaphysären Tumoren und Osteomyelitis chronica und Knochensyphilis. Diffuse Tumorbildung lässt sich von circumskripter eingekapselter Neubildung unterscheiden. Sehr präzis kann man die im Knochenmark entstehenden Neubildungen von andersartigen trennen.

**La Radiographie.** 4. Jahrgang. 1900 Januar. — Paris.

Laborde-Paris. **Le réflexe respiratoire et son mécanisme fondamental dans la fonction cardio-respiratoire démontrés par la radioscopie.** Der durch seine Studien der Asphyxie und seine interessanten Wiederbelebungsversuche rühmlichst bekannte Autor hat in einer grösseren Versuchsreihe die Schirmuntersuchungen mit Röntgendurchleuchtung zur Aufklärung herangezogen. Hunde wurden durch in die Luftröhre eingeführte mittels verstellbaren Hahns verschliessbare Kanülen asphyktisch gemacht, indem der Luftzutritt allmählich durch die Stellung des Hahnes verhindert wurde, bis schliesslich absoluter Stillstand des Zwerchfells, Herzstillstand in Diastole, agonaler Harn- und Kotabgang eintrat. Das einzige Zeichen dafür, dass der Tod noch nicht eingetreten war, das „ultimum moriens", waren ganz schwache Oszillationen des Herzmuskels an der Herzspitze und an den Herzohren. In diesem Moment machte L. rhythmische Traktionen der Zunge und konnte nun auf dem Schirmbild eine anfangs schwache, dann stärker werdende Zwerchfellbewegung verfolgen. Fast gleichzeitig begannen reguläre Herzkontraktionen in zunächst schwacher Weise, dann im normalen Rhythmus. Hierdurch war also bewiesen, dass ein sicherer physiologischer Zusammenhang zwischen dem von Laborde zur Wiederbelebung empfohlenen rhythmischen Vorziehen der Zunge und dem Reflexapparat, der die Thätigkeit des Herzens und der Atmung reguliert (kardio-respiratorisches Centrum), besteht, da der normale Rhythmus sich wieder zeigte, ohne dass ein Zutritt von Luft statthatte. Erst später nach Wiederauftreten von Herz- und Atembewegung wurde durch Drehung des Hahnes in der Kanüle dem Versuchstier Luft zugeführt und dadurch das fast tote Tier sehr rasch zum Leben erweckt. Durch diese Versuche ist also der Anwendung der Labordeschen Zungentraktionen eine physiologische Grundlage geschaffen.

Tuffier-Paris. **Recherche de projectiles dans le crâne par la radiographie et l'appareil Contremoulins.** Mit dem von Contremoulins angegebenen Verfahren, Fremdkörper radiographisch zu lokalisieren, hat T. gute Resultate erzielt. Er beschreibt von drei operierten Fällen einen, der dadurch interessant war, dass das eingedrungene Geschoss sich geteilt hatte und so die Lokalisierung zweier Fremdkörper im Gehirn erforderlich war. Die beschriebene Versuchsanordnung ist verhältnismässig einfach und die Benutzung der Methode wenig zeitraubend. Dem Patienten wird eine Art Helm auf den Schädel gesetzt, auf dessen einer Seite ein zur Aufnahme der photographischen Platte bestimmter Rahmen befestigt ist, während auf der anderen Seite zwei Crookessche Röhren als Lichtquellen für die Aufnahmen in gleicher Höhe aufgestellt werden. An der Vorderseite dieser Versuchsanordnung steht ein Metallstab, an welchem drei in allen Richtungen verschiebliche, durch Kugelgelenke befestigte Metallstäbe befestigt sind. Man macht dann zwei Aufnahmen und bestimmt durch die letzterwähnten Metallstäbe, die in der Richtung: Lichtquelle—Projektil—Schatten auf der Platte aufgestellt werden, den Schnittpunkt derselben und damit den Punkt, wo sich das Projektil befindet. Betreffs Einzelheiten sei auf das Original verwiesen.

Brandt: **Les méfaits de la Radioscopie?** B. wendet sich in einer kritischen Polemik gegen die Äusserungen von Championnère. Dieser hatte in einer Sitzung der Société de chirurgie mit Nachdruck auf die häufigen Fehler hingewiesen, die in der Beurteilung von Röntgenbildern gemacht würden. In einem Falle von Bruch der Handwurzel liess das Röntgenbild nur die Deutung einer Luxation zu; in einem anderen Fall imponierte eine einfache Hüftquetschung als Oberschenkelbruch, indem der Schatten des Ischiums als abgesprengter Trochanter gedeutet wurde. Championnère hatte daher vor einer allzu grossen Vertrauensseligkeit in der Beurteilung von Röntgenbildern gewarnt und empfohlen, sich, wie früher, mehr auf klinische Symptome zu verlassen. B. widerspricht dem und redet der ausgedehnten Anwendung der Röntgenuntersuchung das Wort. Er weist darauf hin, dass eine viel grössere Zahl sonst

nicht als Frakturen erkennbarer Knochenverletzungen durch Radiographie erkannt werden. Er weist nach, dass eine genaue Beurteilung der erhaltenen Bilder durch Fachmänner, nicht durch Charlatans zu geschehen hätte und dass nur Fachmänner Fehlerquellen am besten ausscheiden könnten. Die bisher gemachten Fehler sind nicht der Methode zur Last zu legen, sondern denjenigen, die sie mangelhaft anzuwenden verstehen.

Morier-Nantes: **Appareil propre à déterminer la position d'un corps métallique á l'intérieur du crâne.** Die Versuchsanordnung, durch Abbildungen erläutert, ist eine ähnliche wie die oben beschriebene von Contremoulins. Muss im Original nachgelesen werden.

Sitzung der geburtshilflichen Gesellschaft zu Paris 6. Oktober 1899.

Varnier: **Etude anatomique et radiographique de la symphyse pubienne après la symphyséotomie.** Die Frage, ob nach erfolgter Symphyseotomie die Weite des weiblichen Beckens zunähme, hat V. durch Röntgenaufnahmen zu entscheiden gesucht. Aus diesen Untersuchungen, sowie aus der Betrachtung von Gefrierschnitten durch das Schambein von kürzere oder längere Zeit nach dem Symphysenschnitt Verstorbenen geht hervor, dass in mehr als der Hälfte aller Fälle die Wiedervereinigung der durchschnittenen Schambeine eine vollkommene wird, dass die Restitutio ad integrum, selbst im anatomischen Sinne, eintritt und dass die Coniugata vera auch nicht eine Spur länger wird. Auch nach mehrfachen Symphyseotomien an der gleichen Frau — Varnier verfügt über mehrere Fälle, in denen die Operation dreimal ausgeführt ist — nimmt die Beckenweite nicht zu. Diese Verhältnisse boten von 34 Frauen 18. In zehn weiteren Fällen fand sich eine 19—25 mm im Röntgenbild betragende Entfernung eines Os pubis vom anderen, eine so unerhebliche Distanz, dass von einer wesentlichen Ausdehnung der Beckenweite nicht gesprochen werden kann. Nur in seltenen Fällen, bei zwei wiederholt und bei drei einmal symphyseotomierten Frauen betrug der Abstand 3—4 cm, was einer Verlängerung des anterioposterioren Beckendurchmessers von ca. 7 mm entsprechen dürfte. In keinem einzigen Falle boten die statischen Verhältnisse des Skeletts nach der Operation Abweichungen.

**Annales de la Société Belge de Chirurgie.** 1900 Januar.

No. 1. Mills: **Résection semi-articulaire pour ankylose rectiligne du coude, suite de traumatisme.** Neunjähriges Mädchen. Fall auf den Ellenbogen, danach rechtwinklige Ankylose mit absoluter Bewegungsbeschränkung. Es handelte sich um eine Luxation nach hinten und um eine feste knöcherne Kallus-wucherung, die die beiden Knochen verband und die Kavität des Olekranons ausfüllte, infolge einer Fraktur. Mittels zweier lateraler Inzisionen wurden die Knochenverbindungen freigelegt und nach periostalem Zurückpräparieren der Sehnenansätze die Kallusmasse, sowie die Humerusepiphyse abgesägt. Das Resultat ist ein sehr gut funktionierendes Schlottergelenk. Zwei Radiogramme skizzieren den Befund vor und nach der Operation.

Walravens: **Résection de la hanche: procédé de Giordano. Résultats.** Der Unterschied der verschiedenen Resektionsmethoden für das Hüftgelenk liegt in der Schnittrichtung. Die Giordanosche Methode verlangt eine ungemein breite Anlegung des Schnittes und eine enorme Freilegung des Operationsgebietes. In Verbindung mit einer Röntgendurchleuchtung, die den jeweiligen Zustand im Hüftgelenk und in dessen Umgebung erkennen lässt, giebt sie recht gute Resultate. Die Röntgenuntersuchung giebt ferner richtigen Aufschluss über die Zeit, wann bei vereitertem oder tuberkulös erkranktem Hüftgelenk operiert werden soll.

**Archives d'Electricité médicale expérimentales et cliniques.** 15. September 1899.

No. 81. Bonchacourt: **Rapport sur l'endodiascopie; sa technique et ses résultats.** Die Methode der Röntgenuntersuchung menschlicher Organe durch Einführung der Lichtquelle in die Körperhöhlen (Mund, Magen, Blase, Vagina u. s. w.) bezeichnet Verf. als Endodiaskopie. Er beschreibt in ausführlicher Weise die allmähliche Verbesserung der Technik dieses Verfahrens, die grossen Schwierigkeiten, die zu überwinden waren, bis endlich eine halbwegs brauchbare Anwendungsweise sich ergab. Ob die hierdurch erreichten diagnostischen Aufschlüsse die grosse Mühe lohnen, soll dahingestellt bleiben.

Marie: **Rapport sur la radiographie et la radioscopie stéréoscopiques.** Die stereoskopischen Bilder werden entweder durch Verschiebung der Lichtquelle oder durch Verschiebung des Untersuchungsobjektes hergestellt. Dabei wird durch mathematische Berechnung der Grad der jeweiligen Verschiebung der Objektgrösse entsprechend berechnet. Die erzielten Resultate sind gute.

Bordier und Salvador: **De la part qui revient aux actions électrolytiques dans la production de l'érythème radiographique** Elektrolytischen Vorgängen vindizieren die Verfasser die Hauptrolle bei dem Auftreten von Röntgen-Exanthemen. Sie gehen von der Thatsache aus, dass die kutanen Folgen der Röntgenbelichtung nur bei Anwendung der Ruhmkorffschen Rolleninduktoren auftreten, dagegen nicht beobachtet werden, wenn man eine statische Maschine als Stromquelle benutzt. Die Art der durch die Stromquellen erzielten Strahlen ist, wie wir an unseren Aufnahmen und den übrigen Wirkungen erkennen können, absolut gleich. Dagegen kommen elektrolytische Einflüsse auf organische Gewebe sowohl, wie auf Metalle und Salzlösungen nur bei Anwendung der Rollenapparate zur Beobachtung.

Diese Frage haben die Verfasser an einer grossen Zahl von interessanten Experimenten geprüft, deren Einzelheiten im Original nachgelesen werden müssen.

Von neuen Instrumenten für die Radiographie werden in der vorliegenden Nummer die „H"-Form der Crookesschen Röhre, der von Allers-Schönberg zur Entwicklung grosser Platten angegebene von Hirschmann konstruierte Apparat und ein Rotations-Quecksilberunterbrecher angezeigt und an Abbildungen erläutert.

No. 83. 15. November 1899. Marie und H. Ribaut: **Mesure des profondeurs en radiographie.** Ausführliche mathematische Deduktion des bereits früher erwähnten Verfahrens nebst Angabe eines „Stereometers", d. h. eines zur Aufnahme der Platte bestimmten Rahmens, der eine bestimmte, vorher zu berechnende Verschiebung der lichtempfindlichen Platten gestattet.

No. 84. 15. Dezember 1899. Guilleminot. **Cinématoradiographie du coeur.** Die sehr interessante Arbeit enthält einen weiteren Fortschritt in dem Studium der einzelnen Bewegungsphasen des Herzens. Mittels sehr ingeniöser Kombination mehrerer bekannter Apparate und mittels eigener Verbesserungen hat G. es erreicht, von den Bewegungen der Herzabschnitte Augenblicksbilder zu erhalten, die nach Art des gewöhnlichen Kinematographen hintereinander entwickelt Aufschluss über die jeweilige Herzgrenze geben. Damit kombiniert, nimmt er mit einem nach dem Prinzip des Mareyschen Sphygmographen konstruierten Druckmesser die Herzkurve des Ictus cordis auf. Durch Vergleichung der Herzkurve mit den Röntgenaufnahmen lässt sich genau ersehen, welches Momentbild dem jeweiligen Punkte der Kurve entspricht. Die Schwierigkeit der Methode liegt darin, dass für jede Herzkontraktion die gleiche Zahl Momentbilder gemacht werden müssen, deren Aufnahmedauer natürlich von der Pulszahl abhängt. Mittels einer durch mathematische Berechnungen konstruierbaren Formel und einer komplizierten Reguliervorrichtung wird dieser Bedingung genügt. Das gesamte Instrumentarium besteht aus fünf in interessanter Weise kombinierten Apparaten, deren jeder einzelne einem besonderen Zwecke dient. Die neuen Modelle der **elektrolytischen Unterbrecher** (Wehnelt) werden beschrieben und abgebildet: 1. System Armagnat-Carpentier, 2. System Siemens & Halske.

No. 85. 15. Januar 1900. Loison: **Installation radiographique de l'hôpital militaire du Val-de-Grâce suivie de la statistique des principales opérations pratiquée.** Die Arbeit enthält eine genaue Beschreibung des vor zwei Jahren eröffneten, nur den Zwecken der Röntgendurchleuchtung dienenden Instituts, das dem grossen Militärkrankenhause angegliedert ist. Dasselbe ist mit grossem Komfort und unter Benutzung der modernsten Erfahrungen sehr praktisch ausgestattet und erfüllt den erwarteten Zweck, wie aus der beigegebenen Liste der Fälle, in denen Radiographien aufgenommen wurden, ersichtlich ist, vollkommen.

Bugnet und Chabaud: **Ampoule radiographique à anticathode refroidie.** Beschreibung einer ähnlich der Walterschen konstruierten Crookesschen Röhre mit Abkühlvorrichtung der Antikathode.

No. 86. 15. Februar 1900. Marie und Cluzet: **Pelvimétrie radiographique.** Die Beckenaufnahme wird gemacht von einem bestimmt fixierten Punkte aus und mit Fixierung der Spinae posteriores superiores und der Spitze des fünften Lendenwirbels hinten und der Symphyse vorne. Dann werden mittels einer graduierten Platte, die an die Stelle der natürlichen Lage des Beckens gebracht wird, die Vergrösserung und die Verschiebung durch die Projektion ausgeglichen. In welcher Art dies zu geschehen hat, zeigen die beigegebenen Abbildungen. Werner (Hamburg).

## Englische Litteratur.

**British Medical Journal.** 24. Oktober 1899.

Clement Lucas: **The Localization of a bullet by X Rays.** Bei dem zehnjährigen Mädchen wurde die aus der Nähe abgegebene Kugel durch Röntgenaufnahmen genau lokalisiert. Es zeigte sich, dass das Geschoss in zwei Teile gegangen war, deren kleinerer etwa 2 Zoll tiefer als der andere lag. Der Hauptteil der Kugel war von der Schläfe aus durch das Gehirn gegen den Scheitel hin gegangen und konnte nach Freilegung des Schusskanals entfernt werden, desgleichen einzelne Knochensplitter, die im Röntgenbild deutlich erschienen waren. Auch der Rest des Geschosses liess sich von der breit angelegten Trepanationsöffnung mit einem Extraktor erreichen. Nach der Operation rasche Besserung des vorher ungemein bedenklichen Allgemeinbefindens und Heilung ohne irgend eine zurückbleibende Herderscheinung.

Barry Blacker: **Diagnosis and Treatment of Gunshot Wounds of the Abdomen.** Die Schwierigkeiten bei der Untersuchung der Leibeshöhle auf eingedrungene Kugeln und ähnliche Fremdkörper mittels Röntgenstrahlen sind trotz der Verbesserung der Technik immer noch grosse, und in wenigen Regionen werden so häufig Täuschungen und verkehrte Beurteilungen der erhaltenen Bilder möglich. Diese Schwierigkeiten sind abhängig von folgenden Faktoren: 1. Entfernung des Gegenstandes, nach welchem gesucht wird, von der Platte oder dem Schirm. 2. „Astigmatismus der Röhre", d. h. ungenaue

Centrierung oder Centrierbarkeit der Kathodenstrahlen. 3. Bewegungen, die das zu suchende Objekt mit den Organen der Bauchhöhle ausübt, die a) durch Atmung, b) Bewegungen der Gedärme, c) Pulsation in der Umgebung entstehen. 4. Unfreiwilligen Bewegungen des Patienten. 5. Blutcoagula oder noch weiter sickernden Blutungen oder endlich frischen oder älteren Entzündungen in der Umgebung. Diese Schwierigkeiten sind ganz besonders gross, wenn z. B. eine Kugel in einem respiratorisch beweglichen Organ steckt. — Von 66 Kugeluntersuchungen des Verf. betrafen drei die Bauchhöhle. In einem genauer skizzierten Falle nahm Verf. die Aufnahme nur in der Atempause auf; aber auch so erschien der Schatten, den die Kugel verursachte, sehr vergrössert und in die Länge gezogen, und unter Zuhilfenahme einer grossen Zahl von Aufnahmen gelang nur eine ungefähre Lokalisation.

**Archives of the Roentgen Ray.** 1899 November.

Alfred L. Stent: **A skull with a bullet inside.** Gute Schädelaufnahme mit Kugel im Innern des Gehirns.

W. Cotton veröffentlicht die Aufnahme eines siebenmonatlichen Fötus mit **Clavicularfraktur**, die bei der Extraktion zu stande gekommen war. Da das Kind nicht geatmet hatte, geben Lungen, Herz und Leber einen diffusen, nicht differenzierbaren Schatten.

C. Thurstan Holland: **A tumour of the thigh.** Interessanter Fall einer Geschwulstbildung am Oberschenkel eines 16jährigen Jünglings. Differentialdiagnose gegen Myositis ossificans.

C. Mansell Moulin publiziert das Röntgenbild einer **Steinniere.** Alle sonstigen Symptome fehlten. Der Stein sitzt nicht im Nierenbecken, sondern in der Rinde.

C. F. Marshall: **A case of traumatic deformity of the wrist.** In dem gut illustrierten Falle handelt es sich um eine bereits vor 40 Jahren durch Fall auf das Handgelenk verursachte traumatische Difformität, die ziemlich bedeutende Bewegungsbeschränkung verursachte. Das Längenwachstum der Ulna ist wesentlich zurückgeblieben. Die radio-ulnare Gelenkverbindung ist auseinandergesprengt. Der Processus styloides ulnae ist oblitteriert. Das Ulnaende ist mit dem Cuneiforme in knöcherne Ankylose getreten. Der Umfang der Handwurzel ist kleiner als an der gesunden Seite. Werner (Hamburg).

## Dänische Litteratur.

**Bibliothek for Laeger.** 1899 pag. 487.

Joh. Fr. Fischer: **Lidt om Paavisning af Fremmedlegemer ved Roentgenstraaler.** Verf. berichtet über 39 Untersuchungen von Patienten auf Fremdkörper. Davon waren 36 metallisch, einmal handelte es sich um Glas, zweimal um Gelenkmaus. 22 Nadeln, 5 Kugeln, 7 unregelmässige Metallstücke, 2 Münzen wurden nachgewiesen. Erwähnenswert ist ein Fall, in dem bei einer Antipyrininjektion die Nadel in den Nates abbrach. Trotz Erweiterung des Stichkanals mit dem Messer gelang es dem Arzt nicht, der verschwundenen Nadel habhaft zu werden. Die Röntgenaufnahme gab anfangs unklare Bilder, da die Wunde mit Jodoform tamponiert war. Der Arbeit sind vier Illustrationen beigegeben, von denen eine Kniegelenkmausabbildung erwähnenswert ist.

**Ugeskrift for Laeger.** 1899 pag. 1201. No. 51.

Joh. Fr. Fischer: **Undersoegelse med Roentgenstraaler.** Nach einleitenden Bemerkungen über die zweckmässigste Versuchsanordnung, das nötige Instrumentarium und die Vorbeugungsmassregeln gegen Irrtümer berichtet F. über eine Reihe interessanter Fälle, bei denen die Röntgenaufnahmen Aufklärung über die Diagnose brachten. Zwei als Distorsiones pedis angesprochene Unfälle erwiesen sich als Quer-, bezw. Längsfraktur des Calcaneus, in einem Falle kompliziert durch Fraktur der benachbarten Fusswurzelknochen und Bandzerreissung. Ein typischer Fall doppelseitiger kongenitaler Hüftluxation, ein Fall schwerer Coxitis auf tuberkulöser Basis, ein Fall von akuter Osteomyelitis, sowie mehrere Frakturen sind in Abbildung beigelegt. Werner (Hamburg).

## Internationaler Kongress über medizinische Elektrologie und Radiologie.

Auf Veranlassung der französischen Gesellschaft zur Beförderung der Elektrotherapie und Radiologie ist der von ihr gestiftete internationale Kongress über medizinische Elektrologie und Radiologie mit dem internationalen Kongress von 1900 in Verbindung gebracht worden. Ein Komitee, bestehend aus den Herren: Weiss, Präsident; Apostoli und Oudin, Vizepräsidenten; Doumer, Generalsekretär; Moutier, Sekretär; Boisseau du Rocher, Tresorier, und aus den Herren: Bergonié, Bouchacourt, Branly, Larat, Radiguet, Villemin, ist damit beauftragt worden, denselben in Ausführung zu bringen. Dieser Kongress wird in Paris vom 27. Juli bis 1. August 1900 gehalten werden. Man bittet, um weitere Erkundigungen sich an Herrn Prof. E. Doumer, Generalsekretär, 57, Rue Nicolas Leblanc, Lille, zu wenden. Beitrittserklärungen sollen an Herrn Dr. Moutier, 11, Rue Miromesnil, Paris, adressiert werden. Der Generalsekretär: Prof. E. Doumer.

In Betreff der **Institute für Radiographie und Radiotherapie** hat die n. ö. Statthalterei mittels Erlasses vom 21. Oktober 1899 Folgendes verfügt: Die Durchleuchtung des Körpers zu Demonstrationszwecken und Schaustellungen ausserhalb der wissenschaftlichen Institute und Schulen kann nur über behördliche Bewilligung erfolgen. Zu diagnostischen und therapeutischen Zwecken dürfen Röntgenstrahlen nur von den zur Praxis berechtigten Ärzten verwendet werden. Die Verwendung der Röntgenstrahlen zu therapeutischen Zwecken in speziellen, als Institut oder Anstalt bezeichneten Lokalen ist an eine behördliche Konzession gebunden. Die Bewilligung zur Errichtung derartiger Institute wird nur von der Landesstelle erteilt.

Druck von Hesse & Becker in Leipzig.

Aus dem Neuen Allg. Krankenhaus (Medizinische Abteilung) Hamburg-Eppendorf.

# Über einen neuen Apparat zur Herstellung von stereoskopischen Röntgenbildern.

Von

Dr. **H. Hildebrand**, Sekundärarzt.

Hierzu Tafel XX.

Es erscheint wunderbar, dass die Anfertigung von stereoskopischen Röntgenbildern bisher so sehr wenig Eingang in die Praxis gefunden hat, obwohl derartige Bilder schon bald nach der Entdeckung der Röntgenstrahlen angefertigt und empfohlen wurden. So demonstrierte schon 1897 Levy-Dorn auf dem Kongress der deutschen Gesellschaft für Chirurgie stereoskopische Röntgenbilder. Dieser auffallende Umstand lässt sich nur dadurch erklären, dass die Technik der Anfertigung von stereoskopischen Bildern gewissen Schwierigkeiten unterliegt, die nur mit besonderen Hülfsmitteln zu überwinden sind, und dass sich deshalb noch wenig Forscher von dem grossen Wert der stereoskopischen Röntgenbilder haben überzeugen können. Ich habe mich in der letzten Zeit, nachdem einige Vorversuche gut gelungen waren und mir die Bedeutung der stereoskopischen Röntgenaufnahmen dadurch klar geworden war, damit beschäftigt, die Technik der Aufnahmen möglichst einfach zu gestalten, und ich habe einen einfachen Apparat konstruiert, welcher mit Sicherheit und geringer Mühe die Anfertigung von stereoskopischen Bildern ermöglicht.

Bei der Anfertigung von stereoskopischen Bildern überhaupt kommt es darauf an von verschiedenen Punkten aus, welche entsprechend dem Abstand der menschlichen Augen 7 cm von einander entfernt sein müssen, je eine Aufnahme zu machen und dann beim Betrachten der gewonnenen Bilder dieselben durch Vermittelung von Prismen zur Deckung zu bringen. Gelingt dies, so erscheinen alle Gegenstände „körperlich"; es sind dann dieselben Verhältnisse nachgeahmt, welche beim Betrachten der natürlichen Gegenstände mit beiden Augen vorhanden sind. Genau ebenso muss man verfahren bei der Anfertigung von stereoskopischen Röntgenaufnahmen. Fertige ich auch hier zwei Bilder von verschiedenen, 7 cm entfernt stehenden Punkten aus an, so entsprechen diese denselben Schattenbildern, welche, vorausgesetzt dass der Gegenstand von hinten beleuchtet Schatten würfe, in meine beiden Augen fallen würden. Bringe ich demnach diese beiden Röntgenbilder durch Prismen zur Deckung, so folgt, dass ich das Objekt jetzt „körperlich" sehen muss. Die Schwierigkeit der Aufnahme besteht darin, zwei Bilder desselben Objekts zu bekommen, ohne dass das Objekt bei der zweiten Aufnahme eine Verschiebung erfährt. Es ist selbstverständlich, dass ich mit Röntgenstrahlen nicht ehenso wie in der stereoskopischen Photographie gleichzeitig zwei Aufnahmen machen kann; denn hier handelt es sich um Schattenbilder, welche von einer Lichtquelle auf eine Platte geworfen werden, und man kann natürlich nicht gleichzeitig von demselben Gegenstand zwei trennbare Schattenbilder auf eine photographische Platte entwerfen. Man muss also zwei getrennte Aufnahmen machen und muss die Platte unter dem Objekt wechseln. Ob ich zur zweiten Aufnahme die Röhre bei festliegendem Objekt um 7 cm verschiebe, oder ob ich das Objekt bei feststehender Röhre verschiebe, ist nach einfach mathematischen Grundsätzen gleichgültig. Der letzte Weg ist von vornherein der einfachere. Ich brauche nur, nachdem ich die eine Aufnahme des Gegenstandes gemacht habe, den letzteren in der gleichen Lage 7 cm weiter nach der Seite auf eine andere

Platte zu legen und eine zweite Aufnahme zu machen; ich bekomme so ein vollständig genügendes stereoskopisches Bild. So einfach diese Methode ist, so hat sie doch ihre erheblichen Schattenseiten: mit festen leblosen Gegenständen, welche man genau wieder in dieselbe Lage, wenn auch um 7 cm verschoben, bringen kann, sind derartige Aufnahmen ein Leichtes; anders aber bei Gegenständen, welche in sich beweglich sind, sich in sich verschieben und beugen lassen, kurz mit lebenden Gegenständen, Händen, Füssen oder ganzen Menschen. Diese kann man nach der Verschiebung nicht wieder in dieselbe Lage bringen, in welcher sie gewesen sind, das eine oder andere Gelenk wird sich etwas verbiegen, und die ganze Aufnahme taugt nichts.

Man muss deshalb den andern Weg einschlagen; man muss bei stillliegendem Gegenstand die Röhre bei der zweiten Aufnahme verschieben. Hierbei entsteht nun die Schwierigkeit, die Platte zu wechseln, ohne dass die Lage des Objektes im geringsten verändert wird. Ist diese einzige Schwierigkeit überwunden, so ist es ganz leicht, stereoskopische Röntgenaufnahmen zu machen. Dieses zu erreichen dient der einfache Apparat, welchen ich habe anfertigen lassen. Derselbe besteht aus einem grossen hölzernen Futteral, in welchem eine gewöhnliche Kassette, wie wir sie zu unseren Röntgenaufnahmen benutzen, leicht verschieblich ist. Nach oben ist das Futteral mit ganz dünner Pappe, derselben Pappe, mit welcher die gewöhnlichen Kassetten bedeckt sind, verschlossen. Auf diese Pappe kommt das Objekt. Die Pappe liegt nur in der Mitte in einer Ausdehnung von 25 cm frei. Zu beiden Seiten ist dieselbe ebenfalls je 25 cm breit bedeckt mit 3 mm dicken Zinkblechplatten, welche die Röntgenstrahlen völlig abhalten.

Schiebe ich nun eine mit einer Platte 40 : 50 armierte Kassette tief in den Rahmen ein, so verschwindet die Hälfte der eingelegten Platte unter dem Zinkblech b. Ich lege jetzt den zu untersuchenden Gegenstand ev. einen ganzen Menschen auf die Mitte, auf den mit Pappe gedeckten Teil, unter welchem sich die andere Hälfte der Platte befinden muss. Sodann mache ich die erste Aufnahme. Nach Beendigung derselben verschiebe ich die Röntgenröhre in der Richtung der Kassette um 7 cm, was an einem sehr einfachen geraden Arm leicht auszuführen ist, und ziehe gleichzeitig die Kassette um 25 cm aus dem Futteral heraus. Es verschwindet dann der eben belichtete Teil der Platte unter dem Zinkblech a, und der bisher geschützte unbelichtete Teil schiebt sich unter dem Blech b heraus unter die Pappe und den zu untersuchenden Gegenstand. Man macht jetzt die zweite Aufnahme, ohne dass der Gegenstand überhaupt berührt oder in seiner Lage irgendwie verschoben worden ist, und erhält beide Bilder auf einer Platte. Dadurch, dass die Zinkplatte a verschieblich hergestellt ist, kann ich die freiliegende Pappe beliebig verkleinern und ich kann so mit Platten von allen Grössen arbeiten. Ich muss nur immer die Hälfte der Platte belichten. Es erübrigt noch, von der erhaltenen Platte eine Verkleinerung zu machen, damit sie für die gewöhnlichen Stereoskope, welche für Bilder von 7 cm eingerichtet sind, passen; ich verkleinere also auf eine Bildweite von 7 cm. Diese Diapositive gewähren nun einen sehr schönen Anblick; und das Ansehen eines einzigen derartigen Bildes überzeugt jeden sofort von der praktischen Bedeutung dieser Aufnahmen. (Fig. 1, Brustkorb eines 11jährigen Jungen).[1])

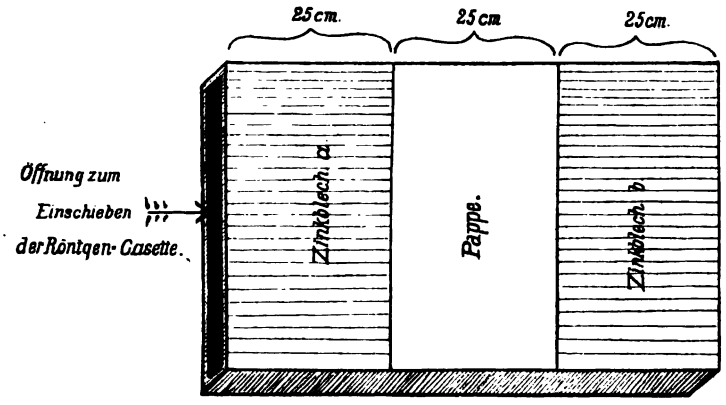


[1]) Die einzelnen Figuren müssen herausgeschnitten und mittelst eines gewöhnlichen Stereoskops betrachtet werden.

Am meisten bewährt sich die Methode bei Fremdkörpern. Während es mit einfachen Röntgenbildern ausserordentlich schwer ist, genau die Lage eines Fremdkörpers festzustellen, während man mehrere Aufnahmen von verschiedenen Seiten machen muss und schliesslich doch mannigfachen Täuschungen ausgesetzt ist, kann man bei einem stereoskopischen Bilde sofort mit Sicherheit die Lage erkennen, man sieht den Fremdkörper im Raume schweben, sieht, in welchem Verhältnis er zu den umgebenden Knochen liegt, ob über, ob unter denselben, vor oder hinter ihnen, und es ist ein leichtes, mit Hilfe derartiger Bilder den Fremdkörper zu finden. Bereits in mehreren Fällen wurden hier unter Zuhilfenahme von stereoskopischen Bildern Fremdkörper mit Leichtigkeit gefunden und entfernt. Fig. 2 zeigt einen Fremdkörper in der Hand. Man sieht die Lage der grossen Bleikugel auf der Aussenseite des vierten Metacarpalknochens, während ein kleines abgesprengtes Bleistückchen auf der Innenseite sich befindet.

Ich will absehen von den vielen anderen Gelegenheiten, bei welchen stereoskopische Röntgenaufnahmen von Wert sein können. Ich möchte nur noch auf ein Gebiet hinweisen, bei dem sich der Nutzen derselben klar zeigt, ich meine die angeborenen Luxationen des Hüftgelenkes. Bei einer einfachen Röntgenaufnahme einer Hüftluxation kann man sich, mag das Bild noch so gut sein, doch keine ganz klare Vorstellung von der Stellung des Schenkelkopfes machen: man kann nicht genau beurteilen, wie weit nach vorn oder hinten derselbe im Verhältnis zum Becken liegt und etwaige Verbiegungen des Halses können nur schlecht erkannt werden. Beidem hilft die stereoskopische Aufnahme ab. Sie zeigt uns körperlich den Schenkelhals, wir sehen denselben im Raum verlaufen und können genau seine Lage zu den Beckenknochen bestimmen. Ich füge eine Aufnahme einer Hüftgelenksluxation in Fig. 3 bei. Man erkennt an derselben vorzüglich die hochgradige Verbiegung des Schenkelhalses nach vorn. Während der trochanter minor in normaler Weise nach innen und etwas nach hinten gerichtet ist, ist der Schenkelhals fast um einen rechten Winkel verbogen, so dass der Kopf direkt nach vorn ragt.

Einer Eigentümlichkeit der stereoskopischen Röntgenbilder muss ich noch gedenken. Es ist bekannt, dass man bei gewöhnlichen stereoskopischen Aufnahmen die Bilder nachher vertauschen muss, weil sonst die Perspektive völlig umgekehrt wird und die hinten gelegenen Gegenstände vorn zu liegen scheinen und umgekehrt. Auf die nähere Erklärung gehe ich nicht weiter ein. Es giebt dies natürlich Zerrbilder der schlimmsten Art, da Gegenstände durchsichtig erscheinen, welche es nicht sind, und da die kleinen, eigentlich weit entfernt liegenden Gegenstände in den Vordergrund kommen. Anders mit den Röntgenbildern: hier handelt es sich um Schattenbilder und zwar um durchsichtige Schattenbilder von relativ kleinen Gegenständen, und wenn man Schattenbilder stereoskopisch ansieht, so ist es einerlei, ob die eigentlich hinten liegenden Teile vorn zu liegen scheinen oder umgekehrt, in beiden Fällen sieht man ein gutes Bild, in dem einen Fall glaubt man es von vorn, in dem anderen von hinten zu sehen. Man braucht deshalb die Bilder nie zu vertauschen, man kann die Platten direkt stereoskopisch betrachten, man kann Kopieen machen, man kann Diapositive anfertigen, hiervon Abzüge machen, einerlei, stets wird man ein gutes stereoskopisch wirkendes Bild haben. Tausche ich absichtlich beide Bilder einer Kopie um, so erscheint sofort der Gegenstand von der Rückseite.

Dasselbe erreicht man, wenn man bei der zweiten Aufnahme die Röhre in andere Richtung verschiebt. Verschiebe ich die Röhre bei der zweiten Aufnahme in derselben Richtung wie die Platte, so bekomme ich das stereoskopische Bild in Vorderansicht, verschiebe ich die Röhre entgegengesetzt, so erhalte ich das Bild in Rückenansicht.

Zum Schlusse möchte ich noch eins betonen: das stereoskopische Sehen muss gelernt werden besonders bei Röntgenbildern. An die durchsichtigen und doch körperlich wirkenden Bilder muss man sich erst gewöhnen, bis man sich dieselben richtig vorstellen kann. Es ist deshalb ratsam, zunächst, ohne das Bild viel hin und her zu verschieben, eine Zeitlang ruhig in das Stereoskop hineinzusehen und abzuwarten, bis man beide Bilder vereinigt hat. Dann

erst stelle man das Bild ganz scharf ein, und man wird sich erfreuen an der Schönheit und Deutlichkeit des Bildes. Je länger man dann ein stereoskopisches Bild ansieht, umso mehr sieht man und umso besser wirkt es.

Kassetten nach dem oben geschilderten Prinzip fertigt die Firma Dr. Max Wagner, Hamburg-Steindamm, zu verschiedenen Preisen an, zugleich mit Armen zum Verschieben der Röntgenröhren, welche an jedes Stativ angebracht werden können.

---

## Über den Stück-Längsbruch der Knochendiaphyse.

Von

Dr. **Conrad Brunner**, Chefarzt des Kantonsspitals in Münsterlingen.

(Hierzu Tafel XXI Fig. 1 und 2.)

In einem seiner monumentalen Werke, dem „Handbuch der Lehre von den Knochenbrüchen", zählt Gurlt (1862) 3 Arten von Längsbrüchen an den Röhrenknochen auf. Die eine Art wird durch solche Schrägbrüche gebildet, deren Bruchflächen nach der Längsrichtung des Knochens eine beträchtliche Ausdehnung besitzen und demnach nahezu parallel mit der Längsachse desselben verlaufen. Bei einer zweiten Art pflegen mehrere, oder selbst eine ganze Anzahl von Bruchspalten vorhanden zu sein, die zum Teil ganz genau der Längsrichtung des Knochens folgen und, wenn sie in der Diaphyse desselben vorkommen, in einem Quer- oder Schrägbruch beiderseits, d. h. oben und unten endigen, oder, von einem der erstern ausgehend, an der freien Fläche eines Gelenkendes aufhören. Die ideell vollkommenste Art von Längsbrüchen endlich, d. h. eine Spaltung eines Röhrenknochens seiner ganzen Länge nach, von einem Gelenkende bis zum andern, und durch beide hindurch, scheint nur auf künstlichem, oder experimentellem Wege erreicht werden zu können. Gurlt selbst kennt keine derartige unzweifelhafte, während des Lebens entstandene Verletzung.

Es ist weiter Krönlein's Verdienst, in historisch erschöpfender Durchsicht alles hierher gehörende Frakturmaterial gesammelt und kritisch beleuchtet zu haben. Er anerkennt in dieser seiner Arbeit[1]) (1873) als Fractura longitudinalis nur die dritte der von Gurlt aufgezählten Arten, die „ideell vollkommenste" Form des Längsbruches, und giebt hierfür als erstes genau intra vitam beobachtetes Paradigma die Beschreibung eines Falles von totaler Längsspaltung der Oberarmdiaphyse.

Seit dieser gründlichen Reinigung der Lehre vom Längsbruch und der, wie ich glaube, etwas zu scharf einengenden Reduktion der Beobachtungsbelege hat sich die Zahl weiterer in dieses Kapitel gehörender Mitteilungen auffallend wenig vermehrt, was wohl als Beweis der grossen Seltenheit dieser Frakturform und wohl auch der schweren Erkennbarkeit derselben aufzufassen ist. Krönlein wieder hat die Kasuistik bereichert durch Hinzufügen dreier Fälle von subkutanen Längsbrüchen der Finger-Grundphalanx[2]); weiterhin aber sind die Mitteilungen so selten geblieben, dass v. Bruns in seiner Lehre von den Knochenbrüchen (1886) bemerkt, die geringe Anzahl der Beobachtungen gestatte noch nicht, ein fertiges Bild dieser Bruchform zu geben.

Eine gewaltige Förderung unserer Kenntnisse der Frakturen hat nun bekanntlich in den letzten Jahren Röntgens Entdeckung gebracht, und manch ungeahnter, sonst nicht diagnostizierter Befund überrascht bei der Durchleuchtung oder auf dem Photogramm unser Auge. Dank der Radiographie hat denn auch kürzlich Bähr[3]) die Kasuistik der Längsfrakturen

[1]) Deutsche Zeitschrift für Chirurgie. Bd. III. S. 107.

[2]) Arch. f. klinische Chirurgie. Bd. XXI.

[3]) Centralblatt f. Chirurgie 1898. S. 641. Zur Kenntnis der Längsfrakturen der Röhrenknochen.

mit einem neuen Fall vermehrt, einer Phalangenfraktur, deren Verlauf und Beschaffenheit allerdings aus der in der Publikation wiedergegebenen Photographie kaum zu erkennen ist. Weitere hierher gehörende Veröffentlichungen habe ich trotz genauester Durchsicht der Litteratur nicht finden können, ebenso erging es Bähr.

Mein eigenes besonderes Interesse für dieses Gebiet der Frakturlehre wurde ebenfalls durch eine radiographische Überraschung wachgerufen:

Am 5. November 1897 wurde der 52jährige Landwirt J. Friedrich v. Zihlschlacht ins Kantonsspital Münsterlingen aufgenommen wegen eines am Tage vorher erlittenen Unfalls.

Anamnese: Am 4. XI. 1897 abends 8 Uhr fuhr Patient mit zwei anderen Männern auf einem Wagen mit beweglichem Sitz; da ging das Pferd durch, und die Insassen wurden samt dem Sitz vom Wagen geschleudert. Der Wagen fiel erst später um. Unser Patient flog mit gewaltigem Schwung über den Strassengraben hinweg auf eine ebene Wiese und blieb hier liegen; ein Versuch, aufzustehen, misslang. Er wurde ins nächste Haus getragen, der gerufene Arzt legte das gebrochene Bein auf eine Schiene, mit welcher Patient am folgenden Tage ins Spital geschickt wurde. Hier wurde folgender Befund konstatiert:

Status praesens. Kräftiger Mann mit sonst gesunden Organen. Der linke Oberschenkel zeigt die deutlichen Zeichen einer mobilen Fraktur mit bedeutender Beweglichkeit und lauter Krepitation. Weichteilbedeckung intakt. Um dem Patienten weitere Untersuchungsschmerzen zu ersparen, wird sofort eine Röntgenaufnahme gemacht, und dabei ergab sich nun der folgende merkwürdige Befund (Vergl. Taf. XXI, Fig. 1)[1]:

Aus dem Femurschafte ist ein ca. 20 cm langes Stück herausgebrochen. Die obere Trennungslinie liegt einige Centimeter unterhalb des Trochanter minor, die untere ca. 18 cm über dem Kniegelenksspalt.

Die untere Trennungslinie verläuft etwas schräg. Das schmalere Längsstück ist um einige Centimeter länger und jedenfalls etwas tiefer unten abgebrochen, als das breitere. Das obere Ende des Kniestückes des Femur zeigt auch in der Photographie eine dementsprechende Aufhellung. Mit Durchpausen gelangt man zu den in nebenstehender Skizze angegebenen Konturen. Die obere Trennungslinie ist unregelmässig, es ist hier offenbar ein kleiner Splitter nebenbei abgesprengt.



Fig. 1.

Das durch diese Doppelfraktur herausgebrochene Schaftstück ist nun selbst in seiner ganzen Länge gespalten, so dass ein deutlicher Zwischenraum von ca. 5—6 mm zu messen ist. Die Spaltung scheint nicht ganz in der Mittellinie erfolgt zu sein, sondern das äussere Längsfragment erscheint etwas dicker, wenn nicht Drehung eine Täuschung im Bilde bedingt. Unten scheint das untere Stück, das Kondylenfragment, zwischen die Längsstücke etwas hineingeschoben zu sein. Die Diastase der letzteren ist unten auch etwas breiter als oben.

Die Therapie bestand in Extension auf Volkmanns Schlitten mit Gewichtszug bis auf 15 Pfd. Am 24. Dezember war die Fraktur vollständig konsolidiert mit einer Verkürzung von 3 cm Dislokation, d. h. augenscheinliche Deformität am Oberschenkel sehr gering, nur in der Gegend des oberen Bruches starke Callusbildung. Mit wenig erhöhter Sohle geht Patient bei der Entlassung, ohne zu hinken.

Befund 2 Jahre nach dem Unfall.

Patient geht, ohne zu hinken. Das Bein ist in allen Gelenken frei beweglich wie das andere. In der Gegend der oberen Fraktur eine deutliche Verdickung. Verkürzung ca. 2 cm.

Die jetzt aufgenommene Röntgenphotographie (vergl. Taf. XXI, Fig. 2) lässt deutlich noch die ursprünglichen Verhältnisse erkennen. Die untere Fraktur ist schön geradlinig geheilt, man sieht aber noch gut die Einkeilung des Kondylenfragmentes in die Gabel. Oben ist Heilung mit deutlicher Dislokation eingetreten. Am Mittelstück ist die Längsdiastase ausgefüllt mit dichter, jedenfalls kalkhaltiger Masse. Markcallus? —

Ich trage hier nach, dass ein anderer Insasse des Wagens beim Herausschleudern eine Fraktur mit Luxation der Schulter davontrug.

In der Überschrift dieses kleinen Aufsatzes habe ich die hier beschriebene Frakturform als Stück-Längsbruch der Knochendiaphyse angekündigt. Ich denke, man wird gegen

[1]) Die Photographie zu Fig. 1 ist von Herrn H. Ammann in Kreuzlingen gütigst angefertigt worden, Fig. 2 in unserem Röntgenkabinett in Münsterlingen.

diese Benennung nicht viel einwenden können und diese Form von Fraktur in die Klasse der Längsbrüche als besondere Art aufnehmen müssen. Man kann sie übrigens auch mit Doppel-Längsbruch bezeichnen und schematisch den Verlauf ihrer Linien mit einem römischen I vergleichen.

Bereits existiert nun in der Kasuistik der Längsfrakturen im weiteren Sinne eine analoge Beobachtung[1]). Es ist einer der von Bouisson (1858) beschriebenen, von verschiedenen andern Autoren, so von Gurlt und Krönlein citierten Fälle.

Ein 21jähriger Mann hatte beim Abladen von Steinen von einem Karren durch Auffallen eines der ersteren von bedeutendem Gewicht eine starke Kontusion der Brust und eine Fraktur des linken Oberschenkels erlitten, die, bei enormer Anschwellung, an einer Deformität im unteren Drittel, mit Auswärtsdrehung des Knies und Fusses, und ausgedehnter Krepitation erkannt wurde. Nach Bekämpfung der bedenklichen Brusterscheinungen am 5. Tage Anlegung eines Schienenverbandes und Lagerung auf einem Plan. inclinatum; 4 Tage später eine Erniedrigung der Temperatur an den Beinen zu erkennen, darauf Gangrän am Unterschenkel. Amputation am 23. Tage, dicht unter dem Troch. min., da bei der Operation, die an einer tieferen Stelle beabsichtigt war, wahrgenommen wurde, dass sich die Fraktur bis dahin erstreckte.

Sektion des amputierten Beines: Alle mm. mit bräunlichem oder schwärzlichem Blut infiltriert, besonders unten, in der Nähe des Knochens, die Gewebe von plastischer Lymphe, die an Dichtigkeit zunahm, durchtränkt. »La fracture présentait une disposition des plus curieuses. Le fémur avait été fracturé à son tiers inférieur et au-dessous du petit trochanter. Dans l'intervalle se trouvait un fragment de deux décimètres de longueur, divisé lui-même en deux parties longitudinales. Ces deux moitiés, dont l'externe était moins épaisse que l'interne, se trouvaient disposées de manière à admettre dans leur intervalle l'extrémité supérieure du fragment condylien du fémur, en sorte que dans le point où l'emboîtement s'opérait, l'os offrait une épaisseur qui explique la tuméfaction correspondante observée à travers l'épaisseur des parties molles de la cuisse. Considérées dans leur disposition générale, les deux branches longitudinales du fragment moyen étaient réunies en haut et divergeaient en bas, en embrassant le fragment inférieur comme les branches d'une fourche, et en formant avec lui un angle saillant en dehors. Dans ce point, les traces de la formation d'un cal irrégulier étaient assez évidentes.« (Vergl. beistehende Abbildung.)

Fig. 2.

Bouissons Fall unterscheidet sich von dem unsrigen dadurch, dass er einen offenen Bruch darstellt, der zu Gangrän und Amputation der Extremität führt, während unser Fall ein subkutaner ist, der mit vollkommener Funktionsherstellung heilt. Im übrigen aber stimmt die Beschreibung dieser Fraktur ziemlich genau mit der unsrigen überein. Das herausgeschlagene Stück misst 2 Decimeter[2]), also ungefähr so viel wie bei unserm Bruch; dort wie hier ist das Kondylenfragment zwischen die Längsstücke hineingedrängt.

Wie verhält es sich nun mit dem Entstehungsmechanismus unserer Längsbruchform?

Was die Genese der idealen Längsfraktur betrifft, so ist dieselbe keineswegs aufgeklärt. An frischen Leichen ist es weder Bouisson, noch Laforgue[3]), noch v. Bruns[4]) gelungen, vollständige Längsbrüche der langen Röhrenknochen zu erzeugen. Krönlein nimmt von seinem ersten Fall an, dass er sich am ungezwungensten als durch Muskelwirkung entstanden erklären lasse.

Von den Doppelbrüchen, oder Stückbrüchen, bei denen ein Stück der Diaphyse in toto herausgebrochen ist, zu welcher Kategorie auch unser Fall gehört, steht nach v. Bruns so viel fest, dass diese recht seltenen Verletzungen in der Regel durch eine direkte breit einwirkende Gewalt veranlasst werden, wie durch das Auffallen schwerer Lasten, Darüber-

[1]) Tribut à la chirurgie. T. I, p. 12.
[2]) Nicht „2 cm", wie Krönlein citiert (S. 128).
[3]) Union médicale 1851. Cit. nach Gurlt, S. 52.
[4]) l. c. S. 113.

hinweggehen eines Wagenrades u. s. w. Dagegen muss es einstweilen dahingestellt bleiben, ob auch auf indirektem Wege Doppelbrüche der Diaphysen entstehen können.

Betrachten wir die Genese des Bouissonschen Falles und des unsrigen zuerst nur in Hinblick auf die Entstehung des Doppelbruches, so sehen wir, dass der Mechanismus anscheinend wesentlich differiert. Dort zerdrückt eine schwere Last, „eine breit einwirkende Gewalt" den Oberschenkel direkt, hier wird der Mann in starkem Schwunge von einem Wagen herab auf den Boden geschleudert. Jener Vorgang erklärt die Entstehung des Stückbruches durch direktes Herausschlagen des Diaphysenstückes, bei unserem Patienten ist dieses direkte Moment so deutlich nicht. Der am Boden Liegende wurde nicht etwa vom Wagen noch überfahren; doch ist es möglich, dass er mit dem Oberschenkel auf einen vorspringenden Stein geworfen wurde, und dass auf diese Weise das Herausschlagen des Stückes bewirkt wurde.

Dieselbe Gewalt nun, die den Doppelbruch bedingte, musste auch die Längsspaltung des herausgeschlagenen Stückes bewirken.

Es ist ja gerade die Entstehung dieser Bruchkombination leichter zu verstehen, als diejenige des Längsbruches einer ganzen Diaphyse langer Röhrenknochen allein. Schon Petit bemerkt in seiner Abhandlung von den Knochenbrüchen[1]) mit Recht, er könne sich nicht einen einzigen Schlag oder Hieb vorstellen, wodurch ein Knochen nicht eher und viel leichter quer als nur der Länge nach brechen könnte.

Experimentell ist es nun Bouisson gelungen, an macerierten und getrockneten Knochen mit einem grossen hölzernen Hammer die Diaphyse in der Längs- oder in schiefer Richtung zu spalten, oder lange Splitter von ihnen abzutrennen. Denselben Effekt erzielte er durch Zerdrücken der Diaphysen in einem Schraubstock, oder durch Hineintreiben von keilförmigen Körpern.

Naturgemässere Experimente an frischen Leichen führten Laforgue[2]) zu Resultaten, die mit denen Bouissons nur wenig übereinstimmen. Er bewirkte durch Schlag mit einem hölzernen Knüttel gewöhnlich nur quere, oder wenig schräge Frakturen, und unter sechs direkten Frakturen der Tibia und des Femur fand sich nur einmal eine Längstrennung der Tibia, gleichzeitig mit einer Querfraktur des Knochens. Aber auch durch Contre-coup erzielte Laforgue Längsfrakturen, indem er den im Kniegelenk exartikulierten Unterschenkel auf den Boden stellte und auf die obere Gelenkfläche desselben, auf welche zuvor ein Stück Holz gelegt worden war, einen kräftigen Schlag führen liess. Es entstanden dabei Längsbrüche, welche, von der Gelenkfläche ausgehend, mehr oder weniger weit in die Diaphyse der Tibia hinein sich erstreckten und en bec de flûte auf der äusseren oder inneren Seite endigten. Unter vier Experimenten wurden dreimal die Tuberositäten der Tibia durch eine nach der Innenfläche des Knochens verlaufende Längsfraktur abgetrennt, und nur einmal war die Abtrennung der beiden Knochenportionen keine vollständige, und hörten die Frakturen in der Dicke der Tibia, 8 cm von der Gelenkfläche entfernt, auf.

Unter Nachahmung der aus der Anamnese des Bouissonschen Falles hervorgehenden ätiologischen Momente habe ich selbst, um über den Entstehungsmechanismus dieser Doppel-Längsfraktur mir ein Urteil bilden zu können, einige Experimente an frischen Leichen angestellt.

Ich legte solche auf ebenen harten Boden und liess nun auf die Mitte des Oberschenkels senkrecht von oben eine breite, schwere Last (breites Wagenrad oder breite Seitenfläche einer Steinplatte) schnell fallend einwirken. Das Ergebnis war, dass bei den so gelagerten femora die Diaphyse nur an einer Stelle einknickte, d. h. ein quer oder mehr oder weniger schräg verlaufender einfacher Bruch entstand, der als Biegungsbruch aufzufassen ist. Dieselbe Erfahrung machte ich, wenn ich nach dem Vorgang von Bouisson und Laforgue

[1]) Ich habe nur die deutsche Übersetzung zur Verfügung; hier S. 7.

[2]) Union médicale 1851. — Original mir nicht zugänglich, ich folge Gurlt.

bei derselben Situation des Kadavers Hiebe mit einem grossen hölzernen Hammer (wie man ihn zum Eintreiben von Äxten in Baumstämme benutzt) auf den Oberschenkel ausführte. Auch so entstanden nur einfache Biegungsbrüche, quer oder schräg laufend.

Nun änderte ich die Lage der Oberschenkel, d. h. ich legte sie so, dass ihr mittleres, oder oberes Dritteil auf ebenem Holzpflock aufruhte, also nicht mehr hohl lag. Dann liess ich die Gewalt, d. h. das Wagenrad, in derselben Weise auf diese aufruhende Partie der Diaphyse einwirken. Das Resultat war: mehrfache Längsspaltung eines herausgeschlagenen Stückes der Diaphyse. Das herausgebrochene Stück entsprach dabei in seiner Länge ungefähr der Breite der einwirkenden Gewalt. (Vergl. nebenstehende Figur.) Mit dem Holzhammer erreichte ich diesen Effekt nie. Am Schafte des Humerus erzielte ich auf dieselbe Weise ähnliche Resultate. Eine einfache Spaltung des ausgeschlagenen Stückes in nur zwei Längshälften, wie sie bei der von mir beschriebenen Fraktur vorliegt, ist mir nicht geglückt. Vielleicht ist es möglich, dass, wenn diese Versuche sehr oft wiederholt und dabei so modifiziert werden, dass die Intensität der einwirkenden Gewalt, die Fallhöhe, Schnelligkeit des Auffallens, die Konsistenz der Unterlage variieren, und anderseits die Widerstandsfähigkeit der Diaphysen und der Schutz der Weichteilbedeckung sich ändern, sich wohl auch einmal unsere reine einfache Längsspaltung erzielen lässt.

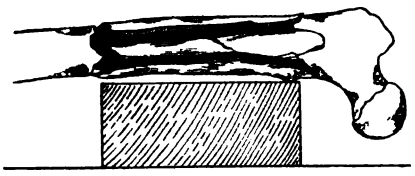

Fig. 3.

Wahrscheinlicher ist, nach den Gesetzen der Mechanik geurteilt, dass stets mindestens drei Längsstücke entstehen.

Jedenfalls zeigen meine Versuche, dass zur künstlichen Erzeugung dieser Doppel-Längsbrüche das Zusammenpressen des Knochens in einer bestimmten Strecke durch eine rasch einwirkende Gewalt ein richtiger Weg ist. So war höchst wahrscheinlich auch der Vorgang bei dem Bouissonschen Fall.

Bei unserem Patienten wurde die Gewalt der fallenden Last ersetzt durch den mächtigen Schwung, mit welchem der Körper auf die harte Unterlage mit dem supponierten Vorsprung geworfen wurde. Durch diesen Vorgang könnte sehr wohl das Herausbrechen eines Stückes aus dem Schafte erklärt werden, und ich war geneigt, auch die Entstehung des Längsbruches durch Einwirkung von Druck und Gegendruck mir zu erklären. Indem ich den Fall meinem Freunde Karl Egli, Professor der Naturwissenschaften in Zürich, vorlegte, äusserte er Bedenken, die ich teile und hier anführe:

Egli glaubt nicht, dass bei Annahme dieses Entstehungsmechanismus genügend Gegendruck vorhanden war, um die Längsspaltung des herausgebrochenen Stückes zu bewirken. Wenn auch in der Mitte des Femur ein harter breiter Körper von der einen Seite auftrat, so wird die Gewalt der Muskelmasse auf der anderen Seite nicht ausreichen, um durch Druck die Knochenröhre zu spalten, auch dann nicht, wenn starke Muskelspannung oder ein Schwingen der Muskelmasse angenommen wird. Zahlreiche Beobachtungen an Glasröhren, auch an Holzstäben bringen ihn auf die Frage: Kann dieser Längsbruch nicht durch Torsion entstanden sein? Die beiden ausgebrochenen Stücke sind verschieden lang. Es scheint die untere Bruchlinie eine ziemlich steile Spirale zu sein; das obere Ende des unteren Femurstückes lässt (siehe Textfigur 1) eine dementsprechende Aufhellung sehen. Bei Torsionsbrüchen an Glasröhren — letztere zeigen sonst auch Tendenz zu Quer- und Schrägbrüchen — beobachtet Egli nicht selten ähnliche Formen; es entstanden z. B. beim Eindrehen einer Röhre in einen zu eng gebohrten Kork lange Längsspalten, Schräg- und Spiralbrüche.

Könnte nun in unserem Fall nicht desgleichen eine plötzliche, heftige Torsion mit im Spiele gewesen sein? Diese Möglichkeit kann nicht von der Hand gewiesen werden. Denkbar ist, dass hier direkte Knickung und Torsion gleichzeitig eingewirkt haben, dass es sich um eine Kombination von Biegungs- und Torsionsbruch handelt, um einen komplizierten Mechanis-

mus, wie er an starren Leichen niemals nachgeahmt werden kann. Es kann im Momente des Aufschlagens eine vehemente Drehung des Rumpfes bei fixiertem Fusse oder Knie stattgefunden haben.

Es ist dies, wohlverstanden, nur die rein hypothetische Erwägung einer die Sache besser erklärenden Möglichkeit. Aussagen des Patienten, welche diese versuchte Analyse stützen könnten, liegen nicht vor; der Mann weiss nicht mehr auszusagen, als oben angegeben ist.

---

Aus dem Krankenhause Bergmannstrost (Prof. Oberst) zu Halle a. S.

# Über den Spaltfuss.

Von

Dr. **Roloff.**

(Hierzu Tafel XXI, Fig. 4—6.)

Paul G., 8 Jahre alt, stammt von gesunden Eltern, hat gesunde Geschwister und ist selbst im ganzen völlig gesund.

An beiden Füssen finden sich anscheinend nur drei Zehen, die grosse und die miteinander in ganzer Länge verschmolzene vierte und fünfte, jede mit einem wohlausgebildeten Nagel versehen. Dazwischen klafft beiderseits ein tiefer bis in den Mittelfuss hinein reichender Spalt. Während am rechten Fuss sich die Zehen gut einander nähern lassen, so dass ein Stiefel von gewöhnlicher Form getragen werden kann, ist dies beim linken nicht möglich, vielmehr ist die grosse Zehe schon an der Basis stark abgespreizt, so dass der Fuss nur in einen unförmlich breiten Schuh passt. An diesem Fuss hat der Knabe auch immer Schmerzen an der grossen Zehe beim Gehen, der Schuh drückt ihn immer.

Wie die Röntgenaufnahme zeigt, sind die Knochen des Tarsus an beiden Füssen vollzählig vorhanden.

Rechts sind auch alle Metatarsalknochen da, und an der ersten, vierten und fünften Zehe auch alle Phalangen, welche an der zweiten und dritten vollständig fehlen. Der zweite und dritte Metatarsalknochen sind zarter ausgebildet als die andern, der zweite legt sich an den ersten, der dritte an den vierten an, so dass der Fussspalt zwischen sie hineingreift. Am vierten fehlt die distale Epiphyse, oder wenigstens ist kein Knochenkern einer solchen erkennbar.

Links verhalten sich die Metatarsalknochen und Phalangen der dritten bis fünften Zehe wie rechts. An Stelle der ersten und zweiten Zehe ist nur eine einzige mit zwei Phalangen, und auch nur ein einziger Metatarsalknochen vorhanden, der stark nach innen zu umgebogen ist, eine in der Hauptrichtung quere Stellung einnimmt und so die Ursache für die starke Abduktion der grossen Zehe bildet. Das ohne Gelenkverbindung mit einem os metatarsi gebliebene kuneiforme I zeigt dementsprechend an seinem distalen Ende keine abgeflachte Gelenkfläche wie rechts, sondern eine konvexe Rundung.

Um dem Fusse eine bessere Form zu geben und dem Knaben das ungehinderte Gehen in gewöhnlichem Schuhwerk zu ermöglichen, wurde am 9. August 1899 der Schaft und das proximale Ende des I. Metatarsus links reseciert (Prof. Oberst) und dadurch dieselbe Form des Fusses wie rechts erzielt; bei der Entlassung am 6. Oktober 1899 geht der Knabe mit gewöhnlichem Schuh, in dem der Fuss nun bequem Platz findet, flott und ohne Schmerzen, doch hinkt er noch merklich, da die durch den ersten Metatarsalknochen bedingte feste Stütze des inneren Fussrandes fehlt, und das Köpfchen des resecierten zweiten Metatarsalknochens vorläufig noch ziemlich lose beweglich ist. Doch ist die Hoffnung wohl gerechtfertigt, dass sich im Laufe der Zeit eine bessere Fixation und damit erhöhte Brauchbarkeit des Fusses herausbilden wird.

Die vorliegende Missbildung kommt ebensowohl an den Händen als an den Füssen vor und ist im ganzen nicht allzu häufig. Kümmel[1]) hat in seiner Monographie die Litteratur darüber gesammelt und 17 Fälle in einer Tabelle zusammengestellt. Er giebt der Missbildung den Namen „Spalthand" bezw. „Spaltfuss"; für ausgeprägte Spalthände ist auch die Bezeichnung der Hummer- oder Krebsschere geläufig. Durch das charakteristische Aussehen lässt sich diese Missbildung ganz gut von den übrigen Missbildungen der Extremitäten trennen; indessen ist sie nicht selten mit anderen vergesellschaftet, namentlich sehr häufig mit Syndaktylie, doch auch mit Polydaktylie und mit Verbildungen des Carpus bezw. Tarsus. Die reinen (oder einfacheren) Fälle bestehen in einem Fehlen der Mittelfingerphalangen und Fehlen oder rudimentärer Entwickelung des dritten Metacarpus bezw. Metatarsus, der sich in letzterem Falle an einen der benachbarten Mittelfuss- (Hand-) Knochen anlegt, wohl auch mit ihm verschmolzen erscheint. Die vorhandenen Finger zeigen sehr häufig Syndaktylie in verschieden hohem Grade, Dieser Befund legt eine Vorstellung von der Pathogenese der Missbildung unmittelbar nahe, nämlich die, dass ein mechanisches, die Mitte der Hand- oder Fussanlage treffendes Hemmnis die Anlage der mittleren Finger verhindert und die benachbarten aneinandergedrängt, sie zum Verschmelzen gebracht oder ihre Trennung voneinander verhindert habe. Kümmel vertritt diese Auffassung, für die er eine Stütze findet in zwei Beobachtungen (eine von Nicaise, eine von Guermonprez), wo die Grundphalanx des Mittelfingers quer gestellt, anscheinend durch einen seitlich treffenden Druck umgelegt, gefunden wurde. Als das Hindernis, welches in diesem Sinne wirkt, wird ein Falte des Amnion supponiert, die sich gerade in die Mitte der Extremitätenanlage hinein stülpt. Diese Einschnürung müsste natürlich in früher Embryonalzeit stattfinden, da das Hand- und Fussskelett mit Abschluss des zweiten Monats fertig differenziert ist. Kümmel legt mit Recht besonderen Wert darauf, soweit als möglich mechanische Momente zur Erklärung der Missbildungen heranzuziehen, das Gebiet der „exogenen" Ursachen auf Kosten der „endogenen" zu erweitern, da die ersteren dem Verständnis zugänglich, die letzteren, Heredität, Eigenart der Keimanlage etc., viel zu kompliziert sind, um sich in ihrer Wirksamkeit durchschauen zu lassen.

Versuchen wir die von unserm Fall gewonnenen Bilder daraufhin zu studieren, welcher Art von Einflüssen diese Missbildung ihre Entstehung verdanken mag, so müssen wir die über die normale Entwickelung des Hand- und Fussskeletts geltenden Anschauungen zu Grunde legen. Danach geht das Wachstum der Extremitäten so vor sich, dass in dem die Extremitätenanlage darstellenden Anhängsel des Rumpfes sich die Knochenanlagen als besondere Zellstränge, „Strahlen" genannt, herausdifferenzieren, welche peripherwärts sich verlängern. Die uns speziell interessierenden Teile, Metatarsus und Zehen, wachsen als Sprossen aus der plattenförmigen Anlage des Tarsus hervor, und zwar bilden sich zunächst zwei Hauptstrahlen, von denen der tibial (radial) gelegene die grosse Zehe (Daumen), der fibulare (ulnare) die zweite Zehe mit zugehörigem Mittelfussknochen giebt. Sekundär entstehen dann von dem fibularen Hauptstrahl aus die Strahlen für die dritte, und von dieser als Nebensprossen die für die zwei letzten Zehen. Mit dem Vorwärtswachsen der Zehen treten an dem Hautüberzug Einstülpungen auf, welche zur äusseren Abgrenzung der Zehen führen.

Was müsste nun an den Füssen unseres Patienten geschehen sein, um, normale Keimanlage und normalen Entwickelungstrieb vorausgesetzt, die vorliegenden Verbildungen zu erzeugen? Nehmen wir zuerst den rechten Fuss, als den einfacheren Fall, der ein recht schematisches Beispiel des Spaltfusses darstellt: tiefe Incisur zwischen zweitem und drittem Metatarsalknochen, seitliche Verdrängung beider, Syndaktylie zwischen vierter und fünfter Zehe. Es müsste in früher Embryonalzeit eine Amnionfalte auf der Mitte der Handanlage fest-

[1]) Kümmel, W., Die Missbildungen der Extremitäten durch Defekt, Verwachsung und Überzahl. Bibliotheca medica. E. Chirurgie, Heft 3. Kassel, Th. G. Fischer und Co., 1895. — Enthält eine sehr ausführliche Litteraturzusammenstellung, auf welche verwiesen wird. Neuere Originalmitteilungen habe ich nicht gefunden.

geklebt sein und einerseits diese bei ihrem Längenwachstum gespalten, anderseits durch seitlichen Druck die Trennung der Zehen verhindert haben. So weit erscheint die Erklärung ganz plausibel und würde dies auch bleiben, wenn wir nicht noch das Fehlen sämtlicher Phalangen der zweiten und dritten Zehe und der distalen Epiphyse des os metatarsi III zu berücksichtigen hätten. Wo sind diese Teile geblieben? Man müsste erwarten, dass sie, vielleicht in schwächerer Entwickelung, sich neben den Knochen der ersten bezw. vierten Zehe, vielleicht mit ihnen verschmolzen, finden würden. Ersteres ist sicher nicht der Fall, und der vollkommen normale Bau der ersten und vierten Zehe verbietet die Annahme, dass noch andere Strahlteile mit ihnen verschmolzen sind. Die genannten Teile des zweiten und dritten Skelettstrahles fehlen thatsächlich vollständig. Die Annahme, dass der in ihrer Wachstumsrichtung lastende abnorme Druck ihre Anlage unterdrückt hätte, ist nicht haltbar, da alle Versuche gelehrt haben, dass durch mechanische Einwirkungen sich nur Form und Wachstumsrichtung von Keimanlagen beeinflussen, nicht aber die Anlage und das ganze Wachstum unterdrücken lässt. Auf alle Fälle müssten sich, wenn auch verkümmerte und deforme, Reste der betreffenden Knochen nachweisen lassen. Die mechanische Theorie führt nun noch einen Gesichtspunkt ins Feld, welcher von der Beobachtung der bekannten intrauterinen Spontan-Amputationen hergenommen ist: es können mit dem Amnion verwachsene Skelettteile abgerissen werden. Es müsste also unsere Amnionfalte bei ihrer Lösung aus dem Spalt (mit Eintritt stärkerer Ansammlung von liquor Amnii) die ganze zweite und dritte Zehe und gerade noch die Epiphyse des os metatarsi III mitgenommen haben. Das ist aber nicht denkbar, da in dieser Zeit diese Zehen mit ihren Nachbarn ebenso fest verbunden gewesen sein würden wie die vierte und fünfte, weil der Seitendruck die normale Fingertrennung ja verhindert haben müsste; man müsste eben noch annehmen, dass zwei weitere seitliche Amnionfalten gerade den zweiten und dritten Strahl von den übrigen getrennt gehalten, und endlich noch ringförmige Schnürfalten die beiden Zehen an ihrer Basis amputiert bezw. exartikuliert hätten. Man sieht, zu was für künstlichen Konstruktionen die konsequente Anwendung der mechanischen Theorie in diesem schematischen, auf den ersten Blick geradezu auf sie hinweisenden Falle führt, und wird sich wohl oder übel entschliessen müssen, sie fallen zu lassen und die Missbildung doch auf endogene Ursachen, mögen sie noch so undurchschaubar sein, zurückzuführen. Es kann sich in der That um nichts anderes handeln als um einen Defekt in der Anlage und im Entwickelungstrieb des Fusses, für den eine äussere mechanische Einwirkung nicht haftbar gemacht werden kann. Unter Kümmels Fällen findet sich einer (XVIII, Fig. 14, A und B), in welchem die mittleren Finger und Mittelhandknochen fehlen, nur Daumen und Zeige- und Kleinfinger, noch verkürzt, vorhanden sind, dabei aber die ganze Hand in gemeinsamer Haut, wie in einem Handschuh ohne Finger, steckt: wie sollte hier eine Amnionfalte die mittleren Teile zum Verschwinden gebracht haben, ohne zugleich einen Spalt in der Haut zurückzulassen?

Wenden wir uns nun zum linken Fuss unseres Patienten, so finden wir hier wie rechts den Spalt zwischen zweiten und dritten Strahl eingreifend. Von der dritten Zehe fehlen alle drei Phalangen und die distale Epiphyse des os metatarsi; die Diaphyse des letzteren liegt dicht neben, z. T. dorsal oder plantar von dem os metatarsi IV, ohne mit ihm verwachsen zu sein; die Schatten sind, sich nur teilweise deckend, deutlich getrennt auf der Platte erkennbar. Für diesen Teil gilt unmittelbar das über den rechten Fuss Gesagte. Etwas komplizierter erscheint die Veränderung an der tibialen Hälfte des Fusses. Wir finden in der deutlich differenzierten und von aussen ohne Zweifel als solche anzusprechenden grossen Zehe nicht wie rechts zwei, sondern nur einen Skelettstrahl ausgebildet, in Artikulation mit dem os cuneiforme II, aber so nach der Tibialseite umgebogen, dass er sogar noch über die normale Stellung der grossen Zehe hinaus abgespreizt erscheint, und nur zwei kräftig entwickelte, grosszehenartig aussehende Phalangen tragend. Es ist so anscheinend die Skelettanlage der grossen Zehe fibularwärts verschoben, dann durch seitlichen Druck der supponierten, in den Spalt eingreifenden Amnion-

falte umgelegt und in die Grosszehenstellung gedrängt, der zweite Hauptstrahl aber nicht angelegt, oder wieder herausgerissen; von einer Verschmelzung ist kein Anzeichen bemerkbar. Die genauere Betrachtung lehrt, dass das vorhandene os metatarsi das zweite sein muss, einmal weil es mit dem os cuneiforme II artikuliert, zweitens weil es die Epiphyse am distalen Ende trägt, während das os metatarsi I sie am proximalen hat. Es fehlt also bestimmt das letztere. Da nun bei dem Entwickelungsgang des Zehenskeletts das Fehlen eines Stückes mitten aus dem Strahl heraus, während die distaleren Stücke, durch eine grössere Lücke davon getrennt, vorhanden sind, unverständlich, auch in der That nie beobachtet worden ist[1]), so müssen auch die Phalangen zum zweiten Hauptstrahl gehören, welcher um eine Phalanx zu kurz angelegt worden ist. Der erste Hauptstrahl fehlt, das Längenwachstum des Tarsus hat an seiner Stelle in dem etwas verlängerten und abgerundeten os cuneiforme I sein Ende gefunden. Vielleicht wurde der zweite Hauptstrahl dafür etwas kräftiger angelegt, wahrscheinlich hat er sich aber unter dem Einfluss der Funktion kräftiger, grosszehenartig, entwickelt. Für die seitliche Umbiegung liesse sich vielleicht die Annahme einer drückenden Amnionfalte verteidigen, man wird sogar gewissermassen zu einer solchen herausgefordert. Keinesfalls scheint mir aber diese Annahme zur Erklärung der Defekte ausreichend; ich könnte allenfalls zugeben, dass eine sich sekundär in den Defektspalt hineinlagernde Falte die Seitenumbiegung des Strahls bewirken könnte, obwohl mir auch hierzu endogene Momente, die Tendenz zur Herstellung einer annähernd normalen Fussform, auszureichen scheinen. So scheint mir speziell dieser Fall weniger als die beiden obenerwähnten von Nicaise und Guermonprez, in denen eine Phalange quer gestellt war, zu einer Stütze der mechanischen Theorie der Spaltbildung geeignet zu sein.

(Klaussner: Über Missbildungen der menschlichen Gliedmassen und ihre Entstehungsweise, Wiesbaden 1900, konnte nicht mehr berücksichtigt werden, da die Monographie erst nach Fertigstellung der kleinen Arbeit erschien. Es ist übrigens auch hier ein ähnlicher Fall wie unserer nicht mitgeteilt.)

---

Aus der Greifswalder chirurgischen Universitätsklinik.

## Beitrag zu dem Kapitel der Hautverbrennung durch Röntgenstrahlen.

Von

Dr. **Deutschländer**, Assistenzarzt der Klinik.

Im Frühjahr 1899 wurde der 21jährige Schneiderlehrling Wilhelm L. mehrere Male hintereinander in der Greifswalder chirurgischen Klinik mit Röntgenstrahlen photographiert. Infolge der Einwirkung dieser Strahlen entwickelte sich bei dem Patienten ein ausgedehntes Ekzem, welches einen höchst eigenartigen klinischen Verlauf nahm.

Der benutzte Röntgenapparat ist von der Firma Reiniger, Gebbert und Schall geliefert; als Stromquelle dient eine aus 16 Elementen bestehende Akkumulatorenbatterie, welche von einer kleinen Dynamomaschine geladen wird. Die Spannung beläuft sich im Durchschnitt auf 34 Volt und die Stromstärke auf etwa $2^1/_2$ Ampères. Der Induktor besitzt eine Funkenlänge von 52 cm. Als Röhren werden harte, ziemlich hoch evacuierte Reinigerröhren benutzt, welche einen Kugelumfang von 44 cm und einen Elektrodenabstand von ca. 10 cm haben. Der Unterbrecher ist ein Quecksilbermotorunterbrecher, welcher bei den photographischen Aufnahmen im Durchschnitt in der Minute etwa 800 Unterbrechungen macht. Als lichtempfindliche Platten kommen Schleussnerplatten in Anwendung.

Was den Körperteil anbetrifft, welcher den Röntgenstrahlen ausgesetzt wurde, so handelte es sich um das rechte Hüftgelenk eines jungen, 21jährigen Menschen, der behufs

[1]) Es sind wohl einzelne Fälle von Fehlen der Metakarpalteile bei vorhandenen Phalangen beschrieben (bei Goldmann, Bruns' Beiträge zur klinischen Chirurgie, Band VII); doch schliessen sich dann die Phalangen unmittelbar an den Carpus an; die Kontinuität ist nicht unterbrochen.

Operation einer alten osteomyelitischen Fistel am linken Oberschenkel die hiesige Klinik aufgesucht hatte. Die Weichteile der betreffenden Körperstelle sind gut ausgebildet; das Fettpolster ist normal und nicht übermässig stark entwickelt.

Der Patient selbst ist etwa 1,77 m gross, seinem Alter entsprechend entwickelt, blond, von blassem Aussehen und hat eine sehr zarte, feine, weisse Haut. In der linken hinteren Axillarlinie findet sich ein Zehnpfennigstück grosser Naevus pigmentosus. Eine weitere Hautanomalie besteht auf der Rückseite des Skrotum, wo sich symmetrisch zu beiden Seiten der Raphe und etwa dem Ausbreitungsbezirke des hinteren Skrotalnerven entsprechend eine unregelmässige, zackig begrenzte, weisse, pigmentlose Stelle befindet. Die Haare des Skrotum sind in diesem Gebiet gleichfalls pigmentlos, silberweiss und seidenartig glänzend. Im übrigen sind die Haare dieser Gegend blond und nicht besonders stark entwickelt, wie auch an anderen Stellen des Körpers der Haarwuchs kein besonders kräftiger ist.

Im ganzen fanden an zwei auf einander folgenden Tagen fünf Aufnahmen statt. Die erste von diesen wurde am 20. April 1899 gemacht und dauerte 15 Minuten; die zweite geschah eine Stunde später und hatte eine Expositionsdauer von 20 Minuten. Am Nachmittage des nächsten Tages wurde der Patient noch dreimal innerhalb dreier Stunden photographiert, und zwar das eine Mal 10, das zweite Mal 5 und das letzte Mal 2 Minuten lang. Beiläufig erwähnt, wurde das beste Bild bei einer Expositionsdauer von 10 Minuten erzielt.

Bei sämtlichen Aufnahmen war die Röhre parallel zur Längsaxe des Körpers eingestellt; der Platinspiegel zeigte eine Neigung von 45 Grad und stand etwa über der Mitte des Poupartschen Bandes der rechten Seite. Von der Haut war derselbe ca. 15 cm und von der Schleussnerplatte 30 cm entfernt. Der Patient befand sich stets in Rückenlage.

Drei Tage nach der letzten photographischen Aufnahme, am 24. April, wurde der Patient operiert. An der den Röntgenstrahlen ausgesetzten Stelle zeigte sich noch nicht die geringste Spur einer Hautveränderung. Nach der Operation, auf die ich im übrigen nicht näher eingehe, wurde dieses Gebiet mit in den Verband hineinbezogen. In den ersten Tagen nach dem Eingriff traten geringe Temperatursteigerungen auf, die sich etwa an der Grenze von 38 Grad hielten und an sich nicht auffällig waren, zumal da es sich bei dem Patienten um eine alte Knocheneiterung handelte. Am 29. April, also 7 Tage nach der letzten photographischen Aufnahme, wurde der Verband zum erstenmal entfernt, und dabei zeigte sich eine zackige, scharf begrenzte, intensive Rötung fast der ganzen Bauchhaut unterhalb des Nabels, sowie eines erheblichen Teiles der Innenseite beider Oberschenkel und der Haut an der Vorderseite des Penis und des Skrotum. Oben lag die Grenze etwa daumenbreit unter dem Nabel, verlief dann bogenförmig nach der Mitte des Ligamentum Poupartii der linken Seite, umgab die Operationswunde an der Innenseite des linken Oberschenkels, ging hierauf etwa über die Mitte des Penis und über die Vorderseite des Skrotum und verlief dann an der Innen- und Vorderseite des rechten Oberschenkels weiter bis etwa zum vorderen, oberen Darmbeinstachel. Die Ausdehnung des Erythems ist recht gut aus der beigefügten Photographie (Fig. 1) erkennbar. Über besondere Schmerzempfindlichkeit in den gerötеten Partieen wurde nicht geklagt.

Im ersten Augenblick lag der Gedanke an ein Erysipel nahe, zumal da das Operationsgebiet mit in dem Bereich der Rötung lag. Dem widersprachen indessen die geringen Allgemeinerscheinungen, die bei einer so ausgedehnten Erysipelerkrankung sicher recht schwer hätten sein müssen. Das Fieber war nur unbedeutend, Patient fühlte sich subjektiv wohl und hatte keine Beschwerden; Pulsbeschleunigung und Kopfschmerzen fehlten völlig. So blieb denn weiter nichts übrig, als eine Verbrennung durch Röntgenstrahlen anzunehmen, und der weitere Verlauf rechtfertigte diese Diagnose in vollem Umfange.

Die gerötеten Stellen wurden mit einem Borsalbenverband bedeckt, welcher fünf Tage liegen blieb und am 4. Mai gewechselt wurde. Die geringen Temperatursteigerungen waren bald nach dem ersten Verbandwechsel geschwunden. Bei dem zweiten Verbandwechsel zeigte die gerötete Partie ein ganz anderes Aussehen: die Epidermis hatte sich zum grössten Teil

bald in kleineren Bläschen, bald in grossen, konfluierenden Blasen von dem Papillarkörper abgehoben, und nur in den Grenzbezirken bestand noch ein etwa $1^1/_2$ bis 2 cm breiter, gerötеter Saum, der noch mit dem Papillarkörper in Verbindung stand. Auch jetzt wurde über keine besondere Schmerzhaftigkeit in den verbrannten Hautstellen geklagt. Es wurde wiederum ein Borsalbenverband angelegt, welcher zwei Tage liegen blieb. Bei dem nächsten, dem dritten Verbandwechsel, zeigten sich neue Veränderungen: Die abgehobene Epidermis hatte sich fast völlig abgestossen, und eine grosse, intensiv rote Granulationsfläche lag frei zu Tage. Dieselbe mass in ihren grössten Ausdehnungen 17 und 14 cm und lag zu beiden Seiten des Ligamentum Poupartii der rechten Seite; auch ein Teil des Penis und des Skrotum war auf der Vorderseite völlig von Epidermis entblösst; der linke Oberschenkel war zwar auf seiner Innenseite stark gerötet, doch bestand hier kein Transsudat zwischen Papillarkörper und Epidermis. Rings um die frei liegende Granulationsfläche herum zog sich, wie bereits erwähnt, ein etwa $1^1/_2$ bis 2 cm breiter Saum geröteter Haut. Damit hatten die Veränderungen ihren Höhepunkt erreicht.

Etwa drei bis vier Tage blieb das Bild unverändert. Dann aber begann die gerötete Randzone abzublassen und sich zu verbreitern; vom inneren Rande derselben schoben sich zungenförmig Epithelfortsätze in die Granulationsfläche hinein und gleichzeitig traten in der Nähe der Randzone Epithelinseln auf, die ihren Ursprung wahrscheinlich dem lebensfähig gebliebenen Überreste des Drüsenepithels verdankten und teils vereinzelt blieben, teils aber zu grösseren Komplexen zusammenflossen. Vier Wochen etwa nach der Einwirkung der Röntgenstrahlen, am 18. Mai, hatte die Randzone eine Breite von 3 cm, und acht Tage darauf war die Überhäutung bereits so weit vorgeschritten, dass sich die Granulationsfläche ungefähr um die Hälfte verkleinert hatte. Aus dieser Zeit stammt auch die erste, hier beigefügte Photographie (Fig. 1), welche sowohl die ursprüngliche Ausdehnung der Verbrennung, als auch die Heilungsvorgänge recht deutlich erkennen lässt. Die Granulationsfläche hat gewissermassen die Form eines Kartenherzens, dessen Mitte von der Leistenfalte gebildet wird.

Fig. 1.

Während in den ersten Wochen die Heilung ziemlich rasch von statten ging, trat von Mitte Juni an eine recht erhebliche Verlangsamung in derselben ein. Ende Juni hatte sich erst der relativ kleine Defekt am Penis und Skrotum überhäutet, während die grosse Granulationsfläche zu beiden Seiten des Ligamentum Poupartii der rechten Seite fast $2^1/_2$ Monate unverändert seine Ausdehnung beibehielt. Dieselbe entsprach etwa der Hautpartie, welche sich bei den photographischen Aufnahmen direkt unter der Röntgenröhre befunden hatte. Rings herum hatte sich ein ca. 1 cm breiter, derber, schwieliger, wenig vaskularisierter Narbenwall gebildet, der gegen seine Unterlage nicht verschieblich war. Die unmittelbar daran angrenzende Haut war gleichfalls derb und leicht blassrot, in ihren äussersten Randgebieten hatte sie sich jedoch bereits völlig wieder zur Norm zurückgebildet und war von der gesund gebliebenen

Haut nicht zu unterscheiden. Die Granulationsfläche selbst lag tiefer als das umgebende Gewebe. Epithelinseln oder Fortsätze vom Rande aus, wie sie sich in dem ersten Heilungsstadium zeigten, waren nicht zu bemerken. Der ganze Defekt war mit dicken Borken und Krusten bedeckt und verursachte in dem zweiten, torpiden Stadium dem Patienten recht erhebliche Schmerzen.

Um die Reinigung der Granulationsfläche zu befördern, wurden anstatt der bisherigen Salbenverbände feuchte Umschläge und laue Bäder verordnet. Man erreichte damit ziemlich rasch die Abstossung der Borken, doch wurde die Vernarbung dadurch nicht erheblich beschleunigt. Zeitweise wurde dem Patienten Aufstehen und Umhergehen gestattet, in der Absicht, dass durch die Bewegungen die Blutzufuhr in die derbe Umgebung befördert und gewissermassen so eine Art Massage ausgeübt werden sollte. Gleichzeitig wurde jedoch dadurch auch eine vermehrte Sekretion der Granulationsfläche bewirkt; es bildeten sich von neuem Borken und Krusten, und so wurde denn wieder zu der früher geübten Behandlung mit Bädern und feuchten Verbänden zurückgegangen.

Dieses Stadium währte etwa $2^1/_2$ Monate. Anfang September waren inzwischen die Granulationen so hoch gewuchert, dass sie das Niveau der Umgebung überragten. Von diesem Zeitpunkt an begann der Vernarbungsprozess reger zu werden, und als sich nach ungefähr 4 Wochen der Patient, der inzwischen aus äusseren Gründen entlassen worden war, in den ersten Tagen des Oktober wieder vorstellte, hatte sich die granulierende Fläche um mehr als die Hälfte verkleinert und besass nur noch etwa die Grösse eines Fünfmarkstückes. In der nächsten Umgebung war die Haut derb und schwielig und in der daran anstossenden Zone hatten sich strahlige Narbenzüge gebildet. Der Defekt selbst war mit kräftigen, üppig entwickelten Granulationen bedeckt, welche eine ziemliche Höhe erreichten und in gitterartig sich kreuzenden Zügen angeordnet waren. Das ganze Krankheitsbild machte den Eindruck eines Prozesses, dessen Heilung in etwa vier bis sechs Wochen zu erwarten stand. Bei einer acht Tage später vorgenommenen Untersuchung konnte eine weitere Verkleinerung festgestellt werden. Die bereits seit mehreren Monaten überhäuteten Stellen am Penis und Skrotum sind noch völlig weiss und ohne jegliches Pigment. Die eben geschilderten Verhältnisse sind in der zweiten Photographie, die aus dieser Zeit stammt, sehr gut zu erkennen. (Fig. 2). Die Behandlung bestand in diesem dritten Stadium wiederum in Borsalbenverbänden, welche wöchentlich zweimal gewechselt wurden. Patient durfte mit diesen umhergehen und musste ausserdem noch fleissig Bewegungsübungen mit dem rechten Bein machen, um einer Narbenkontraktur in der Leistenbeuge, die sich zwar bisher nicht gezeigt hatte, beizeiten vorzubeugen.

Fig. 2.

Der hier geschilderte Fall stimmt mit den Beobachtungen, die bisher über Röntgenverbrennungen gemacht worden sind (Levy-Dorn, Hoffa, Gocht u. a.) im wesentlichen überein. Höchst charakteristisch ist das späte Auftreten der Anfangssymptome und der eigentümliche und langwierige Verlauf. Die ersten Anzeichen der Verbrennung traten in dem eben beschriebenen Falle nicht sofort nach der Bestrahlung, sondern etwa nach einer Woche auf und erreichten ihren Höhepunkt nach ungefähr $2^1/_2$ Wochen. Die Heilung erfolgt in drei wohl charakterisierten Etappen. An ein kurzes Übergangsstadium, in welchem der Prozess anscheinend stationär ist, schliesst sich eine ziemlich rasche Überhäutung in den peripheren Gebieten an. Auf diese folgt als zweites Stadium eine monatelang dauernde Periode, in welchem die Granulationsbildung äusserst torpide ist. Das Schlussstadium bildet das Vernarbungsstadium, welches zwar gleichfalls eine geraume Zeit in Anspruch nimmt, in welchem jedoch deutliche Fortschritte in der Heilung erkennbar sind.

Die grösste Schädigung erfahren die Gewebe in den Gebieten, welche sich direkt unter der Röntgenröhre befunden haben. Diese Stellen sind es auch, welche in dem torpiden Granulationsstadium ihre Ausdehnung wenig verändern. In den peripheren Teilen ist das Gewebe bedeutend weniger geschädigt. Hier ist stellenweise das Epithel der Haut und der Drüsen lebensfähig geblieben, so dass von diesen Überbleibseln aus die Heilung durch Überhäutung, nicht durch Vernarbung erfolgen kann.

Zum Zustandekommen einer Verbrennung durch Röntgenstrahlen gehören zwei Faktoren, und zwar erstens eine zarte, dünne Haut und zweitens eine längere Einwirkung der Röntgenstrahlen.

Besonders gefährdet sind blonde Individuen mit blasser, anämischer Haut. Was den zweiten Punkt anbetrifft, so braucht die längere Röntgenbestrahlung nicht in einem Akt stattfinden, sondern sie kann ihre schädigende Wirkung auch dann entfalten, wenn sie längere Zeit hindurch in Zwischenräumen geschieht.

In therapeutischer Hinsicht giebt es kein Mittel, welches die Heilung wesentlich beschleunigen könnte, und man wird zu der bei derartigen Schädigungen üblichen Behandlungsweise mit Einpudern oder Salbenverbänden greifen müssen. Haben sich auf der Granulationsfläche Borken und Krusten gebildet, so leisten feuchte Verbände und Bäder recht gute Dienste, granulierende Defekte lassen sich eventuell durch Transplantation decken. Besteht in der Nähe eines Gelenks ein Defekt, so muss man beizeiten sein Augenmerk darauf richten, den Folgen einer Narbenkontraktur vorzubeugen. In prophylaktischer Beziehung thut man jedenfalls gut, bei Personen, welche eine sehr empfindliche Haut haben, die Expositionsdauer mit Hilfe der uns zu Gebote stehenden technischen Verbesserungen möglichst abzukürzen.

---

## Das Röntgenbild einer Luxatio femoris infraglenoidalis.

Von

Oberarzt Dr. **Carl Lauenstein**, Hamburg.

(Mit einer Skizze im Text und Tafel XXI Fig. 3.)

Die Luxatio femoris infraglenoidalis oder — wie man sie auch zweckmässig nennen könnte nach dem Stande des Kopfes auf der Vorderfläche des absteigenden Astes des os ischii—„ischiadica anterior“ ist ebenso gewissenhaft in allen Handbüchern erwähnt, wie sie in praxi selten ist. Daher sei es gestattet, hier das Röntgenbild dieser Verrenkung und einige Notizen über den klinischen Befund zu geben, zumal da erst die Röntgenstrahlen uns in den

Stand gesetzt haben, exakt die Luxationsstellung im Einzelfalle zu beurteilen. Erleichtert wurde uns die Aufnahme des Röntgenbildes, das ich der Güte des Herrn Dr. Albers-Schönberg verdanke, dadurch, dass die Luxation veraltet war.

Der 23jährige dänische Matrose V. St. wurde auf einem englischen Segelschiffe am 16. Oktober 1899, am Cap Horn, als er am Steuer stand, durch eine von hinten kommende See so gegen das Kompasshäuschen geschleudert, dass er mit dem rechten Beine an diesem hängen blieb und nach links herüber fiel. Patient konnte nach der Verletzung sein rechtes Bein in der Hüfte nicht mehr rühren. Der Kapitän „streckte das Bein aus" und band es an eine Latte. So lag Patient 3 Wochen lang in der Koje. Ein Arzt hatte ihn vor der am 9. Januar 1900 erfolgenden Aufnahme in das Seemannskrankenhaus nicht gesehen.

Wir fanden den rechten Oberschenkel stark abduciert und nach aussen rotiert, mässig gebeugt und die rechte Beckenhälfte stark gesenkt. Der grosse Trochanter stand eingesunken und $3^1/_2$ cm unter der Nélatonschen Linie. An der Vorderfläche des Oberschenkels, unterhalb der Pfannengegend mässige Vortreibung. Die genaue Messung ergab: 55 Grad Abduktion, 60 Grad Aussenrotation und 25 Grad Beugung. Das rechte Knie stand in einem stumpfen Winkel von 125 Grad, der Fuss um 44 Grad über die Mittelstellung hinaus plantarflektiert. Abstand zwischen rechter Spina ant. sup. und linkem grossen Trochanter, mit dem Tasterzirkel gemessen, 32 cm; zwischen Sp. a. sup. sin. und rechtem grossen Trochanter 27,5. Mithin stand der rechte grosse Trochanter etwa um $4^1/_2$ cm nach innen gerückt. Das rechte Bein, von der Spina ant. sup. bis zur Spitze des Mall. ext. gemessen, war $6^1/_2$ cm verkürzt gegenüber dem linken, in Parallelstellung liegenden[1]).

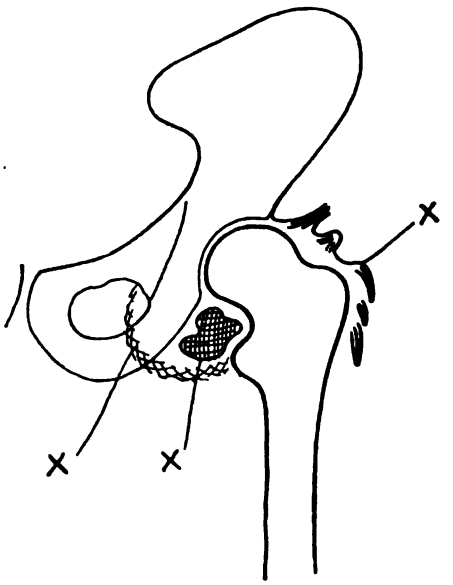

Jetzige Stellung des Femur zum Becken.

Skizze nach dem Röntgenbilde. Die Schatten bei × × × sind vielleicht als Verknöcherungen zu deuten. Der bogenförmige untere Schatten entspricht genau der früheren Luxationsstellung.

Das Röntgenbild zeigt nun, wie der Femurkopf unmittelbar unterhalb der leeren Pfanne dem absteigenden Sitzbeinast aufliegt und mit seiner Kuppe ein klein wenig, etwa einen halben Centimeter, in das Foramen obturatorium hineinragt. Die starke Aussenrotationsstellung des Femur hat seine charakteristische Form in der Projektion vollkommen verändert, da man direkt auf die normalerweise nach innen gerichtete Fläche des abducierten oberen Femurendes sieht. Unterhalb der leeren Pfanne, nach aussen von ihrem unteren Ende, liegt nach aufwärts gerichtet der kleine Trochanter, ihm gegenüber, nach abwärts gerichtet, kommt der grosse Trochanter zum Vorschein, dessen Hauptmasse übrigens nach hinten sieht. Bei genauerer Betrachtung sieht man vom oberen Rande der leeren Pfanne nach dem Femurhalse streifenförmige Schatten ziehen, auch an der unteren Seite des Femur sieht man, dicht am grossen Trochanter, schattige, wolkenartige Gebilde, die ich sämtlich geneigt bin für Verknöcherungen im Bereiche der Kapsel zu halten. Wir haben ja manche Analogien in der Verletzungspathologie der Gelenke, die hierfür sprechen würden, namentlich z. B. den Brückencallus, der sich zuweilen nach Ellbogenfrakturen im Verlaufe der Kapsel entwickelt. Es sei hier beiläufig bemerkt, dass der Kapselriss in unserem Falle wahrscheinlich am untern Umfange der Pfanne liegt.

Die starke Beckenneigung nach der Luxationsseite tritt auf dem Bilde sehr deutlich hervor. Sie ist so hochgradig, dass der kleine Trochanter der gesunden Seite den absteigenden Sitzbeinast berührt. Trotzdem seit der Verletzung bereits ein Vierteljahr vergangen war, gelang es uns noch, den Kopf in eine gute, jedenfalls wesentlich verbesserte Stellung überzuführen.

[1]) Die Messung ergab nach der Reposition und ergiebt jetzt, dass der rechte grosse Trochanter in der Nélatonschen Linie steht und dass die Distanz des grossen Trochanter beiderseits von der entgegengesetzten Spina ant. sup. gleich ist — 31 cm.

Die Einzelheiten des Repositionsverfahrens übergehe ich als nicht hierher gehörig. Aussenrotation und Beugung konnten wir ganz beseitigen und die Abduktion erheblich (um 25 Grad) vermindern. Sicherlich beförderte das Röntgenbild das Gelingen der Reposition. Das nachträglich aufgenommene Röntgenbild, nach dem ich hier eine Skizze beifüge, zeigt deutlich, dass der Kopf genau seinen Stand in der Pfanne wieder eingenommen hat. Ob nicht möglicherweise Kapselteile oder Blutergussreste zwischen ihm und dem Pfannengrunde eingeschaltet sind, muss dahingestellt bleiben. Ein mässiger Spalt, der dahin möglicherweise zu deuten wäre, besteht immerhin noch zwischen Kopf und Pfanne. Dafür, dass noch eine Interposition besteht, spricht vielleicht auch der Umstand, dass ein „Einschnappen" des Kopfes in die Pfanne, wie man es in frischen Fällen beobachtet, nicht stattfand. Der Patient selbst ist mit dem erreichten Resultate sehr zufrieden und macht bereits erfolgreiche Gehversuche, obwohl die Bewegungen in der Hüfte noch recht beschränkt sind.

---

Aus dem Röntgenlaboratorium des Bürgerhospitals zu Köln. Oberarzt: Geheimer Sanitätsrat Professor Dr. Bardenheuer.

## Ein abnormes Sesambein auf der Rückseite des Kniegelenkes.

Von

Dr. **A. Wildt**, Assistenzarzt.

Die Durchstrahlung und Photographie des Kniegelenkes mittelst Röntgenstrahlen giebt beim Aufsuchen freier Gelenkkörper, sog. Gelenkmäuse, erfahrungsmässig nur selten positive Resultate, hauptsächlich wohl deshalb, weil diese Körper, meist aus Knorpel bestehend, dem Durchgang der Röntgenstrahlen kein so starkes Hindernis bieten, dass sie auf dem Leuchtschirm oder auf der photographischen Platte einen deutlichen Schatten werfen können.

Die Röntgenphotographie eines auf Gelenkkörper verdächtigen Kniees am 8. VII. 1898 ergab nun ein Bild, welches auf der Rückseite des Gelenkes, an der Höhe der Gelenkspalte, einen Knochenschatten von der Form einer grossen halben Erbse zeigte, deren flache Seite dem Gelenke, deren konvexe Seite der Rückseite des Gliedes zugewandt erschien. (Figur 1) Ich hielt diesen Schatten anfänglich auch für den Schatten eines Gelenkkörpers, welcher in einem der auf der Rückseite des Gelenkes liegenden Schleimbeutel seinen Sitz hätte.

Fig. 1.

Bei der Durchsicht der schon vorhandenen Röntgenbilder des Kniegelenkes aber fand ich ein am 14. X. 1897 aufgenommenes Bild, welches fast genau denselben Befund zeigte; nur war hier der Schatten mehr oval, die Abflachung der einen Seite nicht so stark ausgesprochen. Dieser Patient war wegen Distorsio pedis in Behandlung und hatte niemals über irgend eine Affektion des Kniegelenkes geklagt. Es machte mich dies schon in meiner ersten Auffassung dieses Schattens als des eines Gelenkkörpers wankend.

Am 27. VI. 1899 nun hatte ich Gelegenheit, einen Patienten zu durchleuchten, welchem bei der Arbeit ein Stahlsplitter ins Kniegelenk gefahren war. Der Splitter lag frei im Gelenke, und zeigte eine grosse Beweglichkeit. Zuerst lag er an der Innenseite des Gelenkes, später an dessen Aussenseite, zuletzt am oberen Ende der Bursa subcruralis, wo er auch, ohne dass ein operativer Eingriff notwendig geworden wäre, reaktionslos einheilte. Bei diesem Patienten nun fand ich denselben

kleinen Knochenschatten wieder auf der Rückseite des Gelenkes, in diesem Falle von mehr rundlich ovaler Form (Figur 2) und zwar zeigte das gesunde Knie denselben Befund wie das verletzte. Niemals nun hatte dieser Patient, welchen ich daraufhin einem genauen Examen unterwarf, irgend welche auf einen Gelenkkörper des Kniees hindeutende Erscheinungen gehabt.

Ich sah mich daher gezwungen, meine erste Auffassung dieses Schattens als des eines Gelenkkörpers, fallen zu lassen, vielmehr in demselben einen seltenen, aber in die Grenzen des Normalen fallenden Befund anzunehmen.

Fig. 2.

Welche Bedeutung hat nun dieser Schatten? Dass es sich um einen Knochenschatten handelt, war in allen Fällen unzweifelhaft, Plattenfehler waren mit Sicherheit auszuschliessen. Bei den Aufnahmen von aussen nach innen erschienen die Konturen etwas schärfer, als bei den Aufnahmen von innen nach aussen. Ich glaubte daher annehmen zu dürfen, dass das schattengebende Knochenstückchen nahe der Mitte der Rückseite des Gelenkes, etwas nach innen von derselben, seinen Platz hätte. Eine genaue Berechnung der Tiefenlage war leider versäumt worden; bei der Aufnahme der Gelenke von vorn nach hinten gelang es nicht, dies Knochenstückchen darzustellen.

Nach der ganzen Form des Knochenstückchens nun und seiner annähernden Lage erschien es mir als zunächst liegend, dasselbe als eine Verknöcherung, ein Sesambein aufzufassen, angehörig einer der auf der Rück- und Innenseite des Kniegelenkes verlaufenden Sehnen, des Musc. semitendinosus oder semimembranosus.

Derselbe Knochenschatten zeigte sich nun an derselben Stelle auf der Röntgenphotographie des linken Knies eines Patienten, der sich am 5. V. 1900 zur Durchleuchtung vorstellte. Derselbe gab an, seit 1862 leide er an Gicht. Seit einer im November 1898 zugezogenen Kontusion des linken Knies klagt er über Schmerzen in diesem Gelenke, welche zu beiden Seiten des Lig. patellae und in der Gegend des Ansatzes des M. gastrocnemius externus verlegt werden. Diese Schmerzen sollen fortwährend vorhanden sein, von plötzlichen Schmerzanfällen weiss er auch auf direktes Befragen nichts anzugeben. Objektiv ist ausser beiderseitigem leichtem Genu vulgum leichtes Knarren im linken Knie zu fühlen. Etwas gröberes Reiben fühlt man an den Sehnen des M. semitendinosus und semimembranosus, doch findet man dasselbe auch auf der gesunden Seite. Diagnose: Arthritis chronica.

Bei der von Herrn Dr. Dietzer ausgeführten Durchleuchtung sah man den fraglichen kleinen Knochenschatten sich mit der Sehne des M. semitendinosus, — bei Bewegungen und Anspannungen derselben — mit verschieben, bei passiver Verschiebung der Sehne durch Fingerdruck verschob sich der Knochenschatten mit dieser, Umstände, welche mir die Wahrscheinlichkeit, dass es sich hier um eine Verknöcherung, ein Sesambein der Sehne des M. semitendinosus, handele, zur Gewissheit erhoben.

Auf der Photographie des anderen Kniees dieses Patienten konnte nur ein kleiner, mehr diffuser (vielleicht Knorpelschatten) an der Stelle des abnormen kleinen Knochenschattens gefunden werden.[1])

Ich möchte nun nicht versäumen, darauf hinzuweisen, dass auch Herr Dr. Martens[2]) in Bd. 53 der „Deutschen Zeitschrift für Chirurgie", S. 508—510 drei Röntgenbilder von Knieen veröffentlicht hat, welche denselben Befund zeigen. Er fährt alsdann fort: „Auffällig ist der

[1]) Derselbe Befund liess sich bei der Durchstrahlung eines Patienten am 28. V. 1900 erheben. Der betr. Patient hat nie Kniebeschwerden gehabt, die photographische Aufnahme wurde nur zu Versuchszwecken ausgeführt.

[2]) Dr. M. Martens. Zur Kenntnis der Gelenkkörper.

bei allen Bildern fast gleichmässige Befund, auffallend ferner die eigentümliche Stelle, die hintere Seite des Gelenkes. Sind auch in 2 Fällen Beschwerden, wie sie Gelenkkörper verursachen, vorhanden, so hat uns dieser Befund in den Bildern doch auf die Idee gebracht, dass es sich vielleicht gar nicht um Gelenkkörper, sondern um Verkalkungen, bezw. Verknöcherungen in einer dem Gelenk benachbarten grossen Sehne handelt."

Was nun die Häufigkeit dieses abnormen Sesambeines angeht, so habe ich dasselbe nur in vier Fällen von im ganzen 147 photographischen Aufnahmen von Kniegelenken finden können. Es würde sich demnach die Häufigkeit dieses Befundes auf etwa 2,7 Prozent stellen.

---

# Über direkte Vergrösserung und Verkleinerung mittelst Röntgen- und Becquerel-Strahlen.

Vorläufige Mitteilung

von

Dr. **Lilienstein**, Arzt in Bad Nauheim.

Die X-Strahlen werden durch kein Medium gebrochen, gebeugt oder reflektiert. Es muss daher als unmöglich betrachtet werden, reelle Bilder analog denen, die das gewöhnliche Licht zeichnet, mittelst Konvexlinsen oder Hohlspiegel in ihrem Licht zu erhalten. (Röntgen [1]. Ebenso Walter [18]). Wie weit die Diffusion oder Transformation (cf. Sagnac [15]) in dieser Richtung zu verwerten ist, müsste erst noch erforscht werden.

Es kann also für den Ersatz der Skiagramme nur eine Methode in Frage kommen, bei der die Strahlen von der Lichtquelle bis zum bildauffangenden Schirm vollständig gerade Linien bilden. Ein solcher Gang der Strahlen findet sich für gewöhnliches Licht in der Lochkamera (und beim Entstehen der Sonnenbildchen): Das Objekt *a b* (Fig. 1) zeichnet auf dem Schirm *c* durch das kleine Loch *d* ein umgekehrtes, reelles Bild *e f*. Die Grösse des letzteren

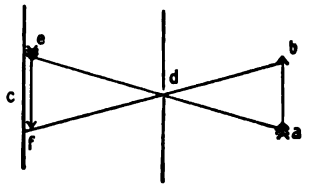


Fig. 1.

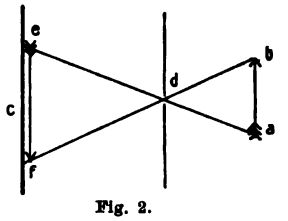


Fig. 2.

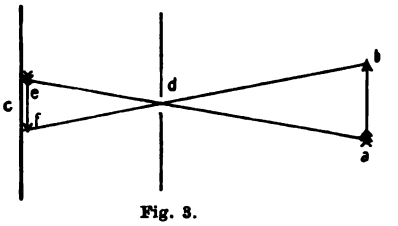


Fig. 3.

ist bei gleichbleibender Entfernung zwischen *c* u. *d* natürlich umgekehrt proportional der Entfernung zwischen *a b* u. *d* (Figg. 2 u. 3).

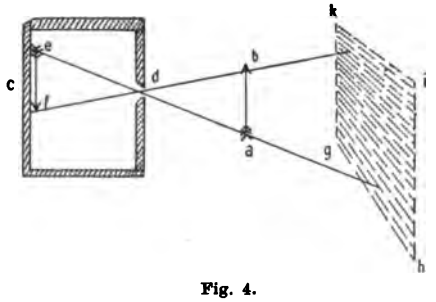


Fig. 4.

Die Verhältnisse lassen sich sowohl auf Röntgen- wie auf Becquerel-Strahlen übertragen mittelst einer Bleikammer, deren Wände 1—2 cm stark sind. (cf. auch [17] Walter Phys.-techn. Mitteilgn. [Diese Zeitschr. I p. 85 No. 5]). Eine Schwierigkeit bei der Anwendung, besonders der ersteren, bildet der Umstand, dass wir hier keine grosse leuchtende Fläche und, abgesehen von der obengenannten Transformation, kein diffuses Licht zur Verfügung haben. Es ist daher erforderlich, den leuchtenden Punkt der Antikathode so zu bewegen, dass hinter dem Objekt *a b* eine leuchtende Fläche *g h i k* entsteht (cf. Fig. 4).

Über die technische Schwierigkeit der Herstellung einer solchen Fläche mittelst der Antikathode werde ich mich später verbreiten. Natürlich brauchen nicht sämtliche Punkte dieser Fläche synchron aufzuleuchten. Es genügt, wenn die Lichtquelle die ganze Fläche bestreicht. Für die Becquerel-Strahlen ist die Versuchsanordnung sofort ausführbar. Meine Versuche, die ich im Mai und Juni 1899 in Bad Nauheim im Laboratorium des Herrn Dr. Werner anstellte, hatten unter teilweise mangelhaften technischen Einrichtungen zu leiden. Inzwischen bin ich zu dieser Veröffentlichung durch den auf unserem Gebiete wohlbekannten Herrn Kollegen Dr. Levy-Dorn in Berlin ermutigt worden. Ich danke ihm auch auf diesem Wege nochmals für das liebenswürdige Interesse, das er meinen Versuchen entgegenbrachte.

Was die Aussichten anlangt, die sich durch die geschilderte Versuchsanordnung eröffnen, so kommen in erster Linie die direkten Vergrösserungen und Verkleinerungen in Betracht. Durch die letzteren werden Aufnahmen von grösseren Objekten (Thorax, Schädel etc.) beim Wegfall der grossen empfindlichen Platten und der Schwierigkeit ihrer gleichmässigen Belichtung angenehm modifiziert.

Die Vergrösserungen können für die Erforschung der Struktur (Knochen, Korallen etc.) nutzbar gemacht werden.

Da sich die Beschaffenheit der neuen Skiagramme derjenigen der reellen Bilder in der Camera obscura nähert, so ist auch ein Einfluss auf die stereoskopische X-Strahlphotographie zu erwarten, die nebenbei bemerkt bei mir der Ausgangspunkt für die geschilderten Versuche war. Sicher werden durch Anwendung von zwei Bleilochkammern die Tiefenverhältnisse z. B. des Thorax leichter zur Anschauung gebracht werden. Endlich ist — bisher allerdings nur theoretisch — die Schärfe der Bilder durch Vergrösserung oder Verkleinerung des Lochs zu beeinflussen — dies natürlich auf Kosten der Belichtungsdauer; ebenso wie alle angedeuteten Versuche bisher eine sehr lange Belichtung erforderten.

## Litteratur.


1. Röntgen: Eine neue Art von Strahlen, (1. u. 2. Mitteilung), Würzburg.
2. Derselbe: Weitere Beobachtungen etc. Berlin 1897.
3. Levy-Dorn: Artikel „Röntgenstrahlen“ in der Realencyklop. d. ges. Heilk., herausgeg. v. Eulenburg Bd. 20 p. 448—479.
4. Gocht: Lehrb. d. Röntgenunters. z. Gebr. f. Mediz. Enke Stuttg. 1898.
5. Rosenfeld: Diagn. innerer Krankh. mittelst R.-Str. Wiesb. 1897.
6. Parzer-Mühlbacher: Photogr. Aufn. u. Projektion mittelst R.-Str. Berlin 1897.
7. Archives of Röntgen-Ray edited by Hedley u. Sydney Rowland, London 1897—99.
8. Les Rayons X. Annal. de radiol. théor. et appliqué, Réd en chef E. de Bourgade la Dardge.
9. Levy-Dorn: Verwendbarkeit d. R.-St. in d. prakt. Med. Deutsche med. Wochenschr. 1897 No. 8.
10. Derselbe: Zur Kritik u. Ausgest. d. R.-Str. D. med. Wochenschr. 1897 No. 50.
11. Derselbe: Ebenda 1899, 10 u. 12.
12. Veröffentlichungen aus d. Geb. d. Milit.-Sanit.-Wes. Herausgeg. v. d. Medizinalabt. d. Kgl. pr. Ministeriums 1896, Heft 10.
13. Fortschritte auf d. Gebiete des Röntgen-Strahlen, herausg. v. Deycke u. Albers-Schönberg, Hamburg 1897—1900.

Darin besonders:

14. Walter Physik.-techn. Mitteilungen Band 3/72 u. 73.
15. Sagnac citiert nach demselben Bd. III p. 125.
16. Porcher citiert nach Dollinger (Fortschr. a. d. Geb. d. R.-Str. Bd. II pag. 41).
17. Walter Phys.-techn. Mitteilungen. (Diese Zeitschr. I p. 85.)
18. Ders. ibid. p. 241.

# Correspondenz.

***Seitens der Redaktion der Fortschritte auf dem Gebiet der Röntgenstrahlen ist eine Auskunftsstelle für alle auf die Anwendung der Röntgenstrahlen sich beziehenden Angelegenheiten eingerichtet worden. Fragen medizinischer, physikalischer oder technischer Art werden beantwortet, und soweit dieselben von allgemeinem Interesse sind, unter dieser Rubrik publiziert. Alle Anfragen sind direkt an die Redaktion Dr. Albers-Schönberg, Esplanade 38, Hamburg, zu richten.***

## Anfrage:

Es bestehen folgende Verhältnisse in dem Krankenhaus zu X.

Wir haben hier:

1) Wechsel- bezw. Drehstrom von 100 Volt zur Kraft- und Lichtgewinnung; die Leitung geht noch nicht ins Krankenhaus, kann aber, wenn nötig, gelegt werden.
2) Gleichstrom von 500 Volt zum Betrieb der Strassenbahn; davon geht eine Abzweigung ins Krankenhaus zur Ladung der Akkumulatoren, mit denen der Röntgenapparat bisher betrieben wird.

Nach dem Bekanntwerden der Möglichkeit, den Wehneltunterbrecher mit Wechselstrom zu betreiben, beabsichtigte ich Leitung No. 1 ins Krankenhaus legen zu lassen und einen Wehneltunterbrecher direkt anzuschliessen. Auf Grund Ihrer Ausführungen, die dazu nicht raten, habe ich wegen eines Umformers mich an die Centrale gewandt; dieselbe macht hierfür einen Kostenvoranschlag von gegen 3000 Mk. — 1800 Mk. allein für den Umformer —, in welcher Summe die Umänderung des Induktors, die Anschaffung eines Wehnelt etc. noch nicht einmal inbegriffen wäre. Bei dieser Sachlage erhebt sich die Frage, ob es nicht angängig wäre, die schon im Krankenhaus befindliche Strassenbahn-Gleichstromleitung zu verwenden. Nach Ihren Ausführungen benutzen Sie in Hamburg einen Strom von 220 Volt; der hiesige hat 500; ist die Herabsetzung der Spannung so sicher möglich, dass der Betrieb nicht gefährlicher ist, als ein gewöhnlicher, und welchen Widerstand würden Sie hierfür empfehlen? Und dann: Kann das Hin- und Herfahren der Wagen, von denen übrigens hier nur alle sieben Minuten zwei auf der benachbarten Strecke verkehren, sich so störend geltend machen, dass sich deswegen diese Einrichtung nicht empfiehlt?

## Antwort:

In Anbetracht der besonderen Verhältnisse in X. ist in diesem Falle zu raten, die vorhandene Akkumulatorenbatterie zu vergrössern, und zwar würde, falls es auf eine möglichste Reduktion der Kosten ankommt, schon eine solche von 20 Zellen genügen. Ferner braucht bei Anwendung einer richtig dimensionierten Primärspule der Betriebsstrom mit Wehneltunterbrecher niemals die Grösse von 15 Ampère zu überschreiten, sodass demnach auch der Preis der einzelnen Akkumulatorzelle nicht allzu gross ist. Aus einer uns vorliegenden Preisliste einer bekannten Elektricitätsgesellschaft ergiebt sich, dass eine solche mit Verpackung 21,10 Mk. kostet.

Falls die bereits in X vorhandenen Zellen auf die obige Stromstärke nicht eingerichtet sind, so wird es natürlich nötig, immer zwei oder drei davon parallel zu schalten, die dann für e i n e Zelle zu rechnen sind.

Der für die Regulierung des Betriebes zu verwendende Widerstand richtet sich einmal nach der vorhandenen Betriebsspannung — also in diesem Falle nach der gewählten Zahl der Akkumulatoren — und dann zweitens auch nach der Grösse des Induktors, insofern die Selbstinduktion der Primärspule des letzteren dabei von massgebendem Einfluss ist. Überhaupt hängt von der richtigen Konstruktion dieser beiden Grössen, d. h. der Primärspule und des Widerstandes, die Zuverlässigkeit des Betriebes einer Röntgenröhre mit Wehneltunterbrecher in erster Linie ab; und es sind hier in dieser Beziehung durchaus nicht etwa diejenigen Spulen zu empfehlen, welche speciell darauf berechnet sind, mit jenem Unterbrecher die maximale Funkenlänge des Induktors zu geben.

Schliesslich mag hier noch erwähnt werden, dass im obigen Falle, also wenn es auf die Ausnutzung einer möglichst niedrigen Spannung ankommt, die Säure des Wehneltunterbrechers eine möglichst grosse Leitfähigkeit haben muss, also auf 100 Vol. Wasser etwa 23 Vol. Schwefelsäure zu nehmen sind.

W.

# Vereine und Kongresse.

### Kongress für innere Medizin in Wiesbaden.

Herr Moritz-München spricht über **„Eine einfache Methode, um beim Röntgenverfahren aus den Schattenprojektionen die wahre Grösse der Gegenstände zu ermitteln und die Bestimmung der Herzgrösse nach diesem Verfahren“.**

Um beim Röntgenverfahren die Vergrösserung und eventuelle Verzerrung zu vermeiden, welche infolge der Divergenz der Röntgenstrahlen an den Schattensilhouetten aufgenommener Gegenstände sich geltend macht, hat der Vortragende einen Apparat konstruiert, mittels dessen es möglich ist in gewissem Sinne mit parallelen und zwar zu dem Durchleuchtungsschirm senkrecht gestellten Strahlen den Umriss von Gegenständen aufzunehmen. Es giebt zwar kein Mittel, um das ganze Röntgenstrahlenbündel parallell zu richten, wie man das bei Lichtstrahlen mit Hilfe einer Linse oder eines Hohlspiegels zu thun vermag. Wohl aber kann man sich einen bestimmten Röntgenstrahl, und zwar eben den zum Durchleuchtungsschirm senkrechten, kenntlich machen und die Projektion des ganzen Umrisses nur mit diesem einzigen Strahl vor nehmen, indem man jeweils die Röntgenröhre in einer zum Durchleuchtungsschirm parallelen Ebene und damit auch den markierten senkrechten Strahl mit sich selbst parallel verschiebt. Es ist dabei so eingerichtet, dass man die Stelle, wo sich der senkrechte Strahl gerade befindet, auf dem Durchleuchtungsschirm erkennt. Zwischen dem Schirm nämlich und dem aufzunehmenden Gegenstand befindet sich eine Bleimarke, die in dem senkrecht zum Durchleuchtungsschirm stehenden Röntgenstrahl liegt und mit der Röntgenröhre fest verbunden ist, also auch alle Bewegungen derselben mitmacht. Diese Bleimarke, resp. ihr auf dem Durchleuchtungsschirm sichtbarer Schatten zeigt demnach immer die Lage des senkrechten Röntgenstrahles an. Bringt man nun durch entsprechende Verschiebung der Röntgenröhre den Schatten dieser Bleimarke auf dem Schirm mit einem Punkte des ebenfalls auf dem Schirm sich abbildenden Schattenumrisses eines Gegenstandes zur Deckung, so wird dieser eine Punkt jetzt offenbar mittels des senkrechten Röntgenstrahles projiziert. Dieser Punkt wird durch eine besondere Markierungsvorrichtung auf dem Schirm, resp. auf einem auf diesem liegenden Pauspapier bezeichnet. Nun verschiebt man die Röhre weiter, bis ein anderer Punkt des Umrisses mit der Marke des senkrechten Strahles sich deckt, bezeichnet auch diesen wieder und fährt so fort, bis genügend viel Punkte des Umrisses festgestellt sind. Durch die nachträgliche Verbindung dieser Punkte miteinander erhält man auf dem Durchleuchtungsschirm eine Silhouette, die mit dem Umriss des aufzunehmenden Gegenstandes in Form und Grösse vollkommen übereinstimmt (s. Fig. 1).

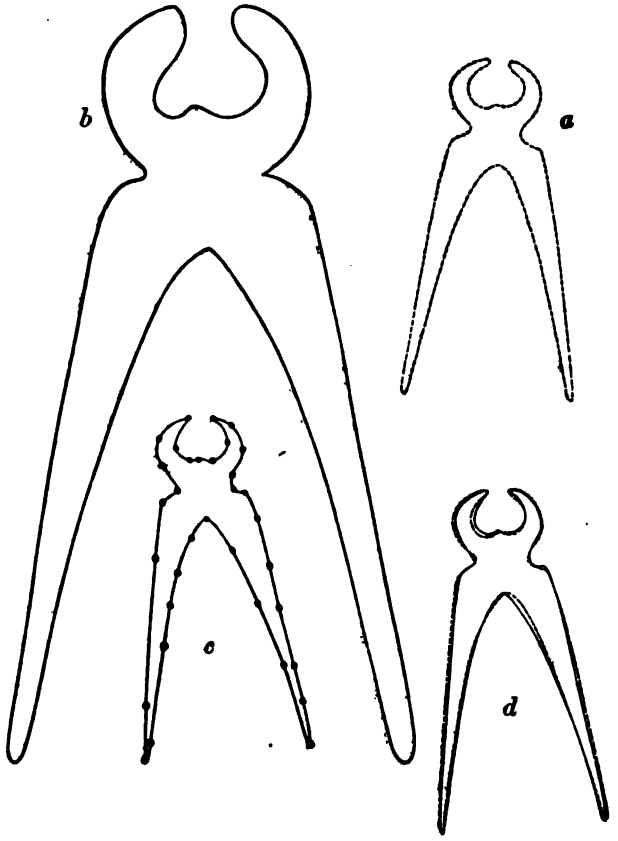


Fig. 1.

*a* Direkt bestimmter Umriss der Zange (mit Bleistift umfahren)
*b* Umriss der Zange mit divergenten Röntgenstrahlen aufgenommen.
*c* Umriss der Zange mit dem Apparat aufgenommen (bei gleicher Entfernung der Zange von Röhre und Schirm wie in *b*).
*d* *a* und *c* aufeinandergepaust, um den Grad der Übereinstimmung zu zeigen.

Die nähere Ausführung des hier dargelegten Prinzips an dem Apparat des Vortragenden ist folgende (s. Fig. 2). Der aufzunehmende Gegenstand (g), z. B. bei Aufnahme des Herzens der menschliche Körper, wird in horizontaler Stellung auf einem sog. Durchleuchtungstisch (t) gelagert. Über ihm befin-

Schematischer Querschnitt durch Apparat und Durchleuchtungstisch.

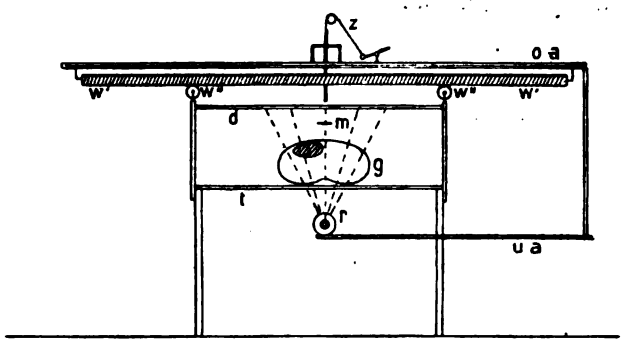


Fig. 2.

*d* = Durchleuchtungsschirm.
*g* = aufzunehmender Gegenstand (Thoraxquerschnitt mit Herz).
*m* = Metallmarke, senkrecht über der Antikathode (die Verbindung der Marke mit dem oberen Arm (*ao*) des die Röhre tragenden Gestells ist aus Gründen der Übersichtlichkeit nicht angegeben.
*ao* = oberer Arm des die Röhre tragenden Gestells.
*r* = Röntgenröhre.
*t* — Durchleuchtungstisch.
*ua* — Unterarm des die Röhre tragenden Gestells.
*z* — Vorrichtung zum Aufzeichnen der Silhouette.

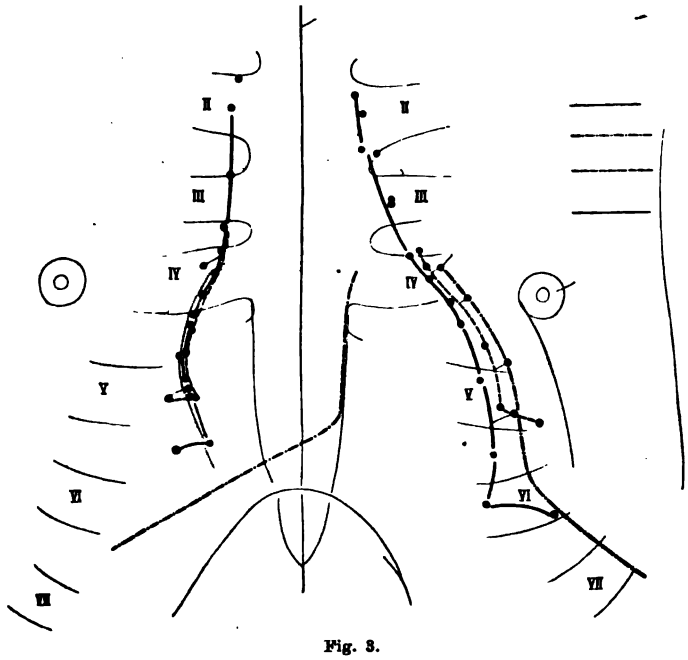


Fig. 3.

Franz Sch., 23 Jahre alt, Tagelöhner, Lupus nasi, sonst gesund, percutorisch und auscultatorisch normaler Herzbefund, Körpergrösse 167 cm, Körpergewicht 68 kg.

..... starke palpatorische Percussion
-.-.-.-. schwache palpatorische Percussion
------- Röntgenaufnahme bei ruhiger Atmung
——— Röntgenaufnahme in Inspirationsstellung.

det sich, ebenfalls horizontal und in fester Verbindung mit dem Tisch, der Durchleuchtungsschirm (d), unter dem Tisch die Röntgenröhre (r). Die Röhre ruht auf einem horizontalen Arme (u a) der durch eine vertikale Stütze mit einem ebenfalls horizontalen oberhalb des Tisches verlaufenden Arme (o a) fest verbunden ist.

Dieser obere horizontale Arm des die Röhre tragenden Gestelles ist mit Walzen (w') versehen, die quer zur Längsachse des Durchleuchtungstisches gestellt sind. Diese ruhen wiederum auf zwei seitlich an dem Durchleuchtungstisch angebrachten, zu dessen Längsachse parallel gestellten Walzen (w''). Durch diese Kombination zweier senkrecht aufeinander stehenden Walzenpaare wird die nötige Verschieblichkeit der Röntgenröhre erzielt. Die den senkrechten Kathodenstrahl bezeichnende Metallmarke (m) ist mit dem oberen Arm des die Röntgenröhre tragenden Gestelles fest verbunden[1]) und zwar durch einen Bügel, der dieselbe Form wie dieses Gestell selbst hat, also auch aus einem oberen und unteren horizontalen Arm und einer vertikalen Verbindung beider besteht. Der obere Arm dient zur Befestigung an dem oberen Teile des Gestelles der Röntgenröhre, der untere Arm, welcher zwischen den aufzunehmenden Gegenstand und den Durchleuchtungsschirm hineinragt, trägt die Metallmarke (m) für den senkrechten Röntgenstrahl. Die Vorrichtung (z) zum Aufzeichnen der Silhouette auf das auf dem Durchleuchtungsschirm liegende Pauspapier besteht aus einer mit Farbe gefüllten Pipette, die bei Druck auf einen Hebel auf den Durchleuchtungsschirm herabfällt und sich darauf automatisch wieder hebt.

Die Verwendung eines Apparates wie der vorliegende (der Apparat wird von der Firma „Voltohm", Elektricitäts-Aktiengesellschaft in München hergestellt), kann in der Medizin eine vielfältige sein, sei es, dass man die Senkrechte aufsuchen will, in der ein Gegenstand sich im Körper befindet (Fremdkörperbestimmung), sei es, dass man die Entfernung zweier Punkte im Körper messen, sei es endlich, dass man eine ganze Silhouette eines inneren Organes aufnehmen will. In letzterer Beziehung hat für uns wohl die Aufnahme einer Herzsilhouette zunächst

[1]) Die Verbindung ist in der Figur weggelassen, um die Übersichtlichkeit nicht zu stören.

am meisten Interesse. Eine solche gelingt, sofern die anliegenden Lungenpartien nicht durch Verdichtungen, Ödem oder Atelektase für Röntgenstrahlen schwer durchlässig geworden sind und sofern kein Erguss in die Pleurahöhle besteht, der ebenfalls viel Strahlen absorbiert, fast ausnahmslos. Nur bei sehr dicken Personen macht es bekanntlich Schwierigkeiten, ein genügend deutlich von der Umgebung sich abhebendes Herzbild zu bekommen. Doch auch hier gelangt man durch Aufnahme der Silhouette in Inspirationsstellung des Thorax, in der die Lungen vermöge ihrer Entfaltung für die Röntgenstrahlen durchlässiger werden, zum Ziele.

Es sind eine ganze Reihe von Fragen, die die Veränderung der Herzgrösse durch Schädlichkeiten, wie körperliche Überanstrengung, übermässiges Trinken, Erkrankung des Klappen- und Muskelapparates des Herzens, sowie durch therapeutische Massnahmen (Digitalis, Kohlensäurebäder, Gymnastik etc.), und ferner auch Fragen, welche Veränderungen der Herzlage betreffen, die mit dem Apparate zu lösen sind. Vor allem aber ist es auch die Kontrolle der Herzperkussion, zu welcher der Apparat auffordert. Die bisherigen dahin zielenden Versuche des Vortragenden haben ergeben, dass es durch geeignete Perkussion gelingen kann, die ganze Vorderfläche des Herzens auf die Brustwand zu projizieren. Nach rechts ist hierzu eine starke palpatorische Perkussion nötig. Nach links darf man hingegen nur mässig stark perkutieren. Eine starke Perkussion gerät hier leicht über die wahre Herzgrenze hinaus, offenbar weil man an der seitlichen Abdachung des Thorax durch die bedeckende Lungenschicht hindurch schon Schallabdämpfung von der Seitenfläche des Herzens bekommt (s. Fig. 3). (Autoreferat).

**Ärztl. Verein in Hamburg.** 17. X. 99.

Kümmell: **Revolverkugel im Gehirn.** Da alle Herdsymptome fehlten, war man auf die Röntgenstrahlen zur Diagnose angewiesen. Die von zwei Seiten aufgenommenen Platten zeigten, dass die Kugel in der rechten Hemisphäre sass und zwar neben der Mittellinie auf einer Linie, die zwei Punkte etwas hinter und über den Ohren verbindet. Zur genaueren Festlegung des Punktes wurde dann noch mit dem Schirm durchleuchtet und mit Höllenstein zwei Paare von Punkten angezeichnet, die zwei durch das Geschoss gehenden und sich rechtwinkelig schneidenden Linien entsprechen. Das Geschoss wurde an dem konstruierten Punkte gefunden und extrahiert.

Alsberg zeigt die Röntgenbilder eines im Ösophagus sitzenden künstlichen **Gebisses.** Dasselbe wurde durch Ösophagotomie entfernt.

Lauenstein demonstriert ein Röntgenbild vom Kniegelenk, das deutliche Rückschlüsse auf einen bestehenden Schwund der Knorpel sowohl an den Gelenkenden als an der Patella gestattete. Der Knorpelschwund war zurückzuführen auf eine nicht tuberkulöse **deformierende Monarthritis.**

**Berliner medizin. Gesellschaft.** 31. I. 00.

Feilchenfeld u. Freudenthal: **Ein Fall von congenitalem Herzfehler mit angeborenem Oberschenkeldefekt.** Das mit dem Pat. zusammen demonstrierte Röntgenbild zeigt zunächst die beträchtliche Verkürzung des Oberschenkels, ferner dass der oberste Teil des Femur, der der Kopfepiphyse entspricht, fehlt. Ausserdem ist der Oberschenkel nach oben luxiert. Links befindet sich der Kopf in der Pfanne, doch hat sich der Schenkelhalswinkel von seiner normalen etwa 128° betragenden Grösse auf etwa 80° verkleinert, wohl infolge der stärkeren Beanspruchung der ursprünglich gesunden Seite und einer möglicherweise durch Rachitis oder infolge des angeborenen Herzfehlers entstandenen abnormen Knochenweichheit.

21. II. 00. Virchow u. Senator: **Über einen neuen Fall von gespaltenem Sternum.** Demonstration mit Röntgenbild.

**Medizinische Gesellschaft in Göttingen.** 7. XII. 99.

No. 9. Ebstein demonstriert einen Fall von **Akromegalie.** Eine Anzahl von Röntgogrammen zeigen, dass in der Hauptsache die Volumzunahme auf die Weichteile der peripherischen Partien der Extremitäten entfällt. Im übrigen sieht man eine sehr ausgesprochene Trommelschlägelbildung an den Knochen der Endphalangen, während sonst die Knochen vielleicht mit Ausnahme einer geringen Verbreiterung nichts Abnormes zeigen.

**Niederrheinische Gesellschaft für Natur- u. Heilkunde.** 12. VI. 99.

Kiderlen stellt einen Fall vor, in dem es gelang, eine 4,3 cm lange **Nadel** mit grossem Kopf, die von dem betr. Kinde verschluckt war, mittels eines Röntgogrammes links hinter der vierten Rippe in schräger Lage mit lateral und tieferliegendem Kopf deutlich zu erkennen. Sie konnte nur, da der Ösophagus beim Bougieren frei befunden wurde, im linken Bronchus sitzen, und musste, da der Kopf auf einem zweiten Bilde, bei dessen Aufnahme die Platte der Brust angelegen hatte, breiter und verschwommener erschien, näher der Rücken- als der Brustoberfläche liegen. Durch Operation konnte die Nadel entfernt werden. — Des ferneren demonstriert K. zwei Fälle von Halsrippen, deren Diagnose ohne Röntgogramme kaum möglich gewesen wäre.

**Verein für innere Medizin in Berlin.** 5. III. 00.

Eulenburg: **Revolverkugel in der mittleren Schädelgrube.** Pat. wurde bereits 1896 röntgographiert und der Sitz der Kugel nach zwei Aufnahmen als in der mittleren Schädelgrube, hinter den

die laterale Wand der Orbita abschliessenden Knochenteilen, etwa an der Grenze der orbitalen und centralen Fläche des grossen Keilbeinflügels bestimmt. Die vor kurzem aufgenommene abermalige Aufnahme zeigt den Sitz der Kugel noch unverändert. Interessant in der Anamnese ist, dass Pat. fünf Jahre in Irrenanstalten zugebracht hat, wo ihm niemand glauben wollte, dass ihm eine Kugel im Gehirn stecke, ja er musste bei seiner Entlassung sogar einen Revers unterschreiben, worin er erklärte, sich bezüglich der Kugel früher im Irrtum befunden zu haben.

**Freie Vereinigung der Chirurgen Berlins.** 11. XII. 99.

Reichardt demonstriert ein **Sarkom des rechten Femur**, das seit reichlich zwei Jahren bestehend in seinem Wachstum mittels Röntgogrammen, die in verschiedenen Zeitabschnitten aufgenommen wurden, beobachtet werden konnte.

**Physiologische Gesellschaft in Berlin.** 23. III. 00.

Cowl: **Über das Verhalten des ruhenden Thoraxinhaltes im Röntgenbilde.** Die scharfe Darstellung der Herzgrenzen störten die Atembewegungen. Cowl hat nun an seinen Apparaten Einrichtungen getroffen, bei deren Anwendung es möglich ist, die Atmung, wenn auch nur momentan, ausführen zu lassen. In der gewünschten Atmungsphase schliesst er den Strom und belichtet in ihr die Platte, so dass er gute und scharfe Bilder erhält.

**Verein für wissenschaftliche Heilkunde Königsberg.** 11. XII. 99.

Sokolewski: **Enchondrome am vierten und fünften Finger** der rechten Hand, die durch ihre Grösse und Schwere zu einer Verbiegung des Radius und Bruch der Ulna geführt haben. Die Verhältnisse werden an Röntgenphotographie demonstriert.

v. Eiselsberg berichtet über einen zwölfjährigen Jungen, der einen **Thaler verschluckt hat.** Das Röntgenbild zeigte den Thaler in der Magengegend. Nach acht Tagen, während welcher Zeit man den unter der eingeleiteten Kartoffelkur im Darm abwärts wandernden Thaler verfolgte, wurde derselbe per vias naturales entleert.

**Medizinisch-naturwissenschaftliche Gesellschaft in Jena.** 11. I. 00.

Wagenmann: **Pulsierender Exophthalmus nach Schussverletzung.** Die Kugel sitzt nach der Röntgenphotographie wahrscheinlich im Knochen der Orbitalwand etwas nach unten und aussen von der Horizontallinie ca. 3 cm nach hinten vom temporalen Orbitalrand entweder im Keilbeinflügel oder auf der Grenze zwischen Keilbeinflügel und Jochbein. Hahn (Hamburg).

**Royal Society,** 10. V. 00.

Crookes: **Über das aktive Prinzip des Urans.** Es ist dem Verf. gelungen, von dem aus der Pechblende gewonnenen Uran zunächst als Hauptmasse ein nicht radioaktives Uranmetall und sodann eine zweite zum Teil ebenfalls noch aus Uran bestehende Substanz abzuscheiden, deren Strahlungsvermögen etwa 300 mal so stark ist als die des ursprünglichen Urans. Verfasser bezeichnet das neue Präparat vorläufig noch mit dem Symbol Ur X. Walter (Hamburg).

**Académie de Médecine.** 1900.

13. Februar. Marey demonstriert eine Reihe von Aufnahmen eines **Beinbruches**, die zeigen sollen, wie die Dislokation der Bruchenden je nach der Richtung, in welcher die Aufnahme gemacht wird, verschiedene Grade zeigt.

Berger bespricht die **Calluswucherung**, studiert an Röntgenaufnahmen, die in verschiedenen Zeitabschnitten nach dem Bruch und in verschiedenen Ebenen angefertigt sind.

13. März. Pinard demonstriert das lebensgrosse, 1,60 m grosse Röntgenbild einer an **Skoliose** und **kongenitaler Hüftluxation** leidenden Frau.

**Société Belge de Chirurgie.** 1900.

17. März. Gallet berichtet unter Vorstellung des betreffenden Kranken über eine seltene Fraktur: einen **Querbruch des capitulum radii** mit einer geringen Luxation desselben nach innen. Die Röntgenaufnahme gab nur undeutlichen Aufschluss, besonders da schon eine erhebliche Calluswucherung stattgehabt hatte. Das Ellenbogengelenk wurde freigelegt und partiell reseziert mit günstigstem Ausgang quoad motilitatem.

Hannecart: **De l'utilité de la radiographie pour établir le diagnostic de certaines affections chirurgicales du rein.** H. demonstriert eine Reihe von Fällen, in denen er bei Nierenkranken durch Röntgenaufnahmen diagnostisch wertvolle Aufschlüsse gewonnen hat. Die Diagnose der Nierensteine ist leicht, wenn es sich um Urat- oder Oxalatsteine handelt. Phosphatsteine lassen die Kathodenstrahlen durch, geben daher nur einen schwachen Schatten. Die rechte Niere ist ihrer anatomischen Lage zufolge ein schwierigeres Untersuchungsobjekt als die linke. Doch gelingt es bisweilen, beide Nieren in deutlicher Weise auf der Platte darzustellen. Zur Diagnose der Wanderniere, Nierenverlagerung, Hufeisenniere, ferner in Fällen von eitriger Perinephritis eignet sich das Verfahren gut. Auch in Fällen, in denen es sich um die Frage dreht, ob ein Tumor in abdomine der Niere oder einem Nachbarorgan angehört, hat Vortragender diagnostische Anhaltspunkte erhalten.

**The Röntgen Society in London.** 1899.

6. November. Margaret M. Sharpe: **The X-ray treatment of skin diseases.** Angeregt durch die von Hamburg aus publizierten Erfolge in der therapeutischen Verwertung der Röntgenstrahlen (Kümmell, Hahn, Albers-Schönberg) hat die Vortragende bei einer Reihe von Hautkrankheiten Röntgenbehandlung eingeleitet und ist zu ähnlichen günstigen Resultaten wie die genannten Forscher gekommen. Sie berichtet über mehrere Fälle von Lupus, von denen einer sich auch dadurch auszeichnete, dass die Schleimhautaffektion (Nasloch) abheilte. In beiden Fällen wurde in 24 Sitzungen 12—15 Minuten lang bei einem Tubenabstand von 5—6 Zoll bestrahlt. Die jedesmalige Anwendung von gut hergestellten Masken wird befürwortet, da einmal bei einfachem Auflegen von Staniolblättern starke entzündliche Rötung, Erythem und Schmerz infolge der direkten Wirkung der überspringenden elektrischen Funken auftreten. Gute Resultate erzielte die Vortragende ferner bei Ekzem zur Enthaarung. Noch nicht spruchreif sind die Erfolge bei der Behandlung der Psoriasis, bei der die Verfasserin sich Erfolg verspricht, wenn die Psoriasis wirklich auf parasitärer Ursache beruht, wie einzelne anzunehmen geneigt sind. Sie bespricht die Vermeidung einer Röntgendermatitis und glaubt, dass hochgespannte Ströme die besten Lichtquellen abgeben. Die Wirkung der Röntgenstrahlen ist 1) eine belebende, bewiesen durch ihre Wirkung auf Narbengewebe, 2) eine antiphlogistische, da die Psoriasisflecke unter ihrer Wirkung verschwinden, 3) eine entzündungserregende, 4) eine baktericide, diese beiden Eigenschaften hauptsächlich bei der Behandlung des Lupus studiert, 5) eine schmerzlindernde. — Der zweite Teil des Vortrages ist der Finsenschen Phototherapie gewidmet. In der Diskussion betonte Mansell Moulin den verschiedenen Effekt von Röntgenstrahlen bei Benutzung einer Influenzmaschine und eines Rolleninduktors. Batten erklärt, der therapeutische Erfolg der Röntgenstrahlen und der Finsenschen Behandlung sei der gleiche und beruhe wahrscheinlich auf ähnlichen chemisch-biologischen Eigenschaften. Dem Röntgenverfahren sei indes der Vorzug zu geben, da die Finsenschen Apparate sehr kostspielig seien. Newmann berichtet über gute Erfolge in einem Falle von Lupus der Nase und der Oberlippe, Payne über solche bei Psoriasis und Ekzem.

7. Dezember. Mackenzie Davidson: **Observations on practical X-ray work.** D. demonstriert eine Reihe von Apparaten zur Aufnahme von stereoskopischen Skiagrammen und bespricht die in jüngster Zeit angegebenen Verbesserungen der Methoden für Fremdkörperlokalisation. Ausführlich wird das Phenomen der Diffusion der Strahlen erörtert und nachgewiesen, wie störend bisweilen dieser Einfluss sich geltend machen kann. Besonders in dem Nachweis von Fremdkörpern im Auge hat Vortr. eine reiche Erfahrung, da er über ein Material von 250 Fällen verfügt.

1900. 4. Januar. Chisholm Williams: **The Interpretation of skiagraphs.** An der Hand einer Tafel, die nebeneinander die Aufnahme desselben Beckens von vier verschiedenen Punkten aus bei absolut gleicher Lage des Untersuchungsobjektes zeigt, bespricht der Vortragende die Beurteilung der erhaltenen Skiagramme und vergleicht die erhaltenen Bilder miteinander, um die entstehenden Verzerrungen zu erklären. Auf der Basis einer grösseren Zahl nach dem gleichen Prinzip vorgenommener Aufnahmen der verschiedensten Teile des menschlichen Skeletts proponiert er ein System, nach welchem die Aufnahmen gemacht werden sollen, und das von allen Röntgenuntersuchern anerkannt und verwendet werden soll. Aus demselben seien folgende Punkte hervorgehoben: 1) Es sollen gewisse Punkte am menschlichen Körper als fixe Punkte bezeichnet sein, über welchen die Lichtquelle aufgestellt wird und auf der Platte soll durch ein A der Ort der Anode kenntlich gemacht werden. 2) Der Abstand der Röhre von der Platte soll nie weniger als 18 Zoll betragen. 3) Bei Aufnahmen der unteren Extremität soll die Lichtquelle in einem rechten Winkel angebracht sein zu einer Linie, die die beiden spinae anter. super. miteinander verbindet. Handelt es sich um Fixierung eines Hüftgelenks, so soll das Lot auf eine von der anderen spina ant. sup. abgehenden Geraden gefällt werden, sodass sich diese beiden Linien in jenen einen rechten Winkel schneiden. 4) Bei der oberen Extremität soll der Arm mit der Mittellinie einen Winkel von 45° bilden, die Hand soll mit der Palmarfläche nach unten sehen. Beide Extremitäten sollen, um Irrtümern vorzubeugen, untersucht werden. Beim Ellenbogengelenk soll der Condylus internus der Platte anliegen; die Anode wird an einen Punkt gebracht etwa einen Zoll unterhalb des Condylus externus in der Richtung des Unterarmes. 5) Bei Aufnahme des Stammes muss die Aufnahme so symmetrisch wie möglich gemacht werden. Die Halswirbelsäule wird am besten sichtbar gemacht, wenn der Kopf weit hinten übergelegt wird, während das Kinn eine gerade Linie mit der Incissura manubrii sterni bildet.

In derselben Sitzung demonstriert Bowron einen verbesserten Platinunterbrecher für Röhreninduktoren. Der Hammerkopf ist nicht wie sonst an einer Feder befestigt, sondern schwebt frei an einem Zapfen.

Werner (Hamburg).

# Journallitteratur.

**Beiträge zur klin. Chirurgie.** Bd. XXV, Heft 1.

Sudeck: **Über die Behandlung des nicht tuberkulösen Totalempyems mit der Schedeschen Thoraxresektion.** Verf. bespricht an der Hand eines einschlägigen Falles das Schedesche Operationsverfahren, das er in zwei Punkten für verbesserungsfähig hält. 1. ist die Operation sehr eingreifend, 2. gelingt die Deckung der Lungenspitzenpleura selten, sodass oft Fisteln zurückbleiben. Um diesen Nachteilen zu begegnen, empfiehlt S. die zweizeitige Ausführung der Operation und die Ausfüllung der Lungenspitzenpleura durch gestielte Weichteil- und Muskellappen mit Erhaltung der ersten drei Rippen. Den Befund vor der Operation demonstriert eine Röntgenaufnahme des Trunkus, nachdem durch die Thoraxfistel Jodoformglycerin in die Pleurahöhle gegossen war. Der tiefe Schatten, den das Jodoformglycerin wirft, lässt die Ausdehnung der Höhle, die Kompression der Lunge gut erkennen. Zwei weitere Röntgogramme illustrieren den Status nach den beiden Operationen.

**Centralblatt für Chirurgie.** 1899. No. 13.

Sudeck: **Statische Schenkelhalsverbiegung nach Trauma (Coxa vara traumatica).** Die durch einen Unfall (gewaltsames Auseinanderspreitzen der Beine) bei einem 38jährigen Eisenbahnrangierer aufgetretene Schenkelhalsverbiegung wurde durch Röntgenaufnahme sichergestellt. Das Röntgogramm liess erkennen, dass es sich nicht um eine eingekeilte Schenkelhalsfraktur handelte. Der Fall dient zur Klärung der Ätiologie der Coxa vara adolescentium, deren Krankheitsbild er völlig entspricht, in dem Sinne, dass es sich mit Sicherheit um eine Belastungsdifformität handelt. Zu diesem Falle war die Widerstandsunfähigkeit des Schenkelhalses durch das Trauma veranlasst.

**La Radiographie.** No. 37. 1900. Februar.

Bouchacourt: **De la radiographie du bassin de la femme adulte.** Die bisher angegebenen und gebräuchlichen Methoden der Beckenmessung an Röntgenaufnahmen unterzieht der Verfasser einer genauen Kritik. Er beginnt mit dem Satze, dass wir trotz aller Schwierigkeiten und der keinem Verfahren fehlenden Fehler in der Röntgenuntersuchung das präziseste Erkennungsmittel besitzen, um uns über Difformitäten, Assymmetrien, Ankylosen, Spondylolysthesis u. s. w. zu informieren. Die einfachste Methode ist die direkte Pelvimetrie, d. h. die direkte Aufnahme des Bildes, während die Frau sitzt. Das die Entfernung der Sitzbeinknorren von der Platte je nach der Dicke der nates ungemein verschiedene und nicht mit einander vergleichbare Bilder giebt, ist selbstverständlich. Diesem Übelstande sucht die Pelvimetrie par comparaison dadurch abzuhelfen, dass die mit der ersten Methode gewonnenen Bilder mit Textbildern verglichen werden, die durch Aufnahmen von Beckenskeletten erhalten sind. Man bringt das Beckenskelett in die gleiche Lage, wie das Becken der lebenden Frau aufgenommen wird und vergleicht die erhaltenen Resultate. Bei einigem Verständnis und einer durch Übung zu erlangenden Kritik giebt diese Methode schon genaue Aufschlüsse. Sie ist indessen überholt durch die indirekte Pelvimetrie, die stereoskopische Prinzipien verwendet. Das Verfahren ist kompliziert und erfordert grössere mathematische Berechnungen. Das bisher bekannte beste Verfahren ist die radiographique métrique, die in folgender Weise zur Ausführung kommt. Man fixiert über bezw. unter dem aufzunehmenden Becken ein Drahtnetz oder einen Rahmen mit sich kreuzenden Drahtfäden, deren Kreuzungsabschnitte immer einem Quadratcentimeter entsprechen. Auf dies Drahtgitter projiziert erhält man dann das Bild der Beckenknochen und kann dann mit grosser Genauigkeit die durch die verschieden weite Entfernung des Knochens von der Lichtquelle entstehenden Fehler berechnen. Das Promontorium kann man dabei besonders gut sichtbar machen, indem man es mit dem mit einem kleinen kupfernen Fingerhut armierten Zeigefinger während der Aufnahme touchiert.

Destot: **Sur les déformations du membre supérieur.** Die obere Extremität ist keineswegs gradlinig sondern zeigt normalerweise zwei Arten von Deviation: einmal Inklination, d. h. Verbiegung lateralwärts, andererseits Deklination, worunter Dehnungen um die eigene Achse zu verstehen sind. Diese normalen Abweichungen von der Graden erklären, warum eine in Supinationsstellung ungemein deutliche Knochenverletzung, Bruch oder Infraktion oder dergleichen in Pronationsstellung nicht zu konstatieren ist und umgekehrt. Verf. hat derartige Ergebnisse häufiger gehabt und hat sich dieserhalb mit der Statik der Knochen der oberen Extremität eingehender befasst und veröffentlicht an der Hand mehrerer Fälle von Oberarm-, Unterarm-, Handwurzel- und Fingerfrakturen seine Erfahrungen. Aus diesen ist der praktisch-wichtige Schluss zu ziehen, einmal in verschiedenen Stellungen Röntgenaufnahmen des gleichen Gliedes zu machen und zweitens die korrespondierende Stelle der gesunden Extremität in der gleichen Stellung zu durchleuchten.

No. 38. März 1900. Guilleminot: **Radiographie et Radioscopie cliniques de précision.** Um den Röntgenstrahlen ihre gebührende Stellung als diagnostische Methode zu verschaffen, müssen sie ebenso leicht und bequem andwendbar sein, wie jede andere Untersuchungsmethode in der Medizin, wie z. B. die Auskultation und die Perkussion. Nicht nur, dass es ein leichtes sein muss, den mensch-

lichen Körper in jeder Richtung in möglichst kurzer Zeit zu durchstrahlen, sondern es muss auch dem Untersucher die Möglichkeit zu Gebote stehen, sich selbst durch verschiedene von verschiedenen Stellungen der Röhre aus aufgenommene Schirmbilder den besten Punkt — le foyer l'élection zu bestimmen. Um diesen Postulaten gerecht zu werden, hat Verf. ein, wie es aus der Beschreibung und den beigegebenen Illustrationen hervorzugehen scheint, ungemein praktisches und leicht praktikables Untersuchungsbett konstruiert. Dasselbe hat nach Art der in alten Spitälern noch jetzt gebräuchlichen Himmelbetten über und unter der eigentlichen Ruhelage eine aus hölzernen Balken bestehende Umrahmung, die sowohl oben wie unten ein Drahtgeflecht trägt, dem der elektrische Strom direkt zugeführt werden kann. An diesem Drahtgeflecht lässt sich die Crooksche Röhre (Lichtquelle) in jeder beliebigen Stellung befestigen. Durch geringe Verschiebungen kann man nun, während der Kranke stets die gleiche Lage einhält, von oben, von unten, sowie in den Seitenebenen Aufnahmen machen. Die Platte wird auf einen sowohl in der Höhe wie in der Länge verschieblichen Träger gelegt, der seinerseits an den Bettpfosten durch eine einfache Schraubenvorrichtung befestigt und verstellt werden kann.

Brandt: **Le matériel radiographique.** Der bekannte Sekretär der Redaktion der „Radiographie" will in einer Reihe von kurzen Artikeln die Vorzüge und Nachteile der zu Röntgenaufnahmen notwendigen Instrumentarium auseinandersetzen, um denjenigen, der sich mit dieser Specialität beschäftigen will, vor Enttäuschungen durch mangelhaftes Material zu bewahren. Denn zur Röntgenuntersuchungen muss man sowohl Elektriker wie Photograph und nicht zum mindesten Arzt sein. In dem vorliegenden Einleitungsartikel behandelt B. den Ruhmkorffschen Funkeninduktor. Als Hauptsatz stellt B. die Ehrfahrung auf, dass nicht die Funkenlänge oder die Zahl der erhaltenen Funken in der Zeiteinheit die Güte des Apparates ausmachen, sondern das der Induktor der brauchbarste ist, der den geringsten Eigenstrom (self-induction) aufweist.

**New York Medical Journal.** 1900. 20. Januar.

Beck: **On the detection of calculi in the liver and gall bladder.** Seit Februar 1896 bemüht B. sich, Gallensteine mit Röntgenstrahlen festzustellen und hat zu diesem Zweck an 28 suspekten Fällen annähernd 100 Aufnahmen gemacht. Nur in zwei Fällen gelang es ihm, ganz unbestimmte schwache Schatten an der typischen Stelle zu entdecken, ohne dass hierdurch die Diagnose wesentlich gefördert wurde. Jetzt ist es ihm endlich dank seiner langen Erfahrung und dank einer Modifikation der Technik gelungen, in einem eine 72jährige Frau betreffenden Falle, deutliche Bilder zu erlangen. Je länger man exponiert, je deutlicher wird das Schattenbild der Leber, je kürzer man exponiert, je grösser wird die Chance, die eventuell vorhandenen Steine röntgographisch zu fixieren. B. rät, erstens mehrere verschieden langdauernde Aufnahmen zu machen, zweitens den Kranken in Bauchlage zu durchstrahlen, nachdem durch unter Kopf und Symphyse geschobene Kissen die Gallenblase der photograph. Platte möglichst nahe gebracht ist, drittens die Aufnahme nicht senkrecht, sondern in einem Winkel von etwa 45 Grad zu machen. Unter Berücksichtigung dieser Punkte gelingt es, sich sogar über die Lage der Steine, ob in der Gallenblase, ob in der Leber, ob endlich in den Ausführungsgängen, Aufschluss zu verschaffen, ein zweifellos wesentlicher Faktor für eine nachfolgende Operation. B. hat ferner eine grössere Zahl chemisch verschiedener und ihrem Volumen nach voneinander differente Gallensteine mit Röntgenstrahlen auf ihre Durchlässigkeit hin studiert. Die reinen Cholesterin- und Bilirubinsteine sind die durchlässigsten und geben nur, wenn sie in grosser Masse vorhanden sind, einen unbestimmten Schatten; je mehr Kalk die Steine enthalten, desto distinkter ist das Röntgenbild, das sie geben.

**International Clinics.** Vol. IV. 9. Serie. 1899.

Beck: **On the difficulty of Differentiating between Femoral Aneurysm and Osteosarcome.** Einem 69jährigen gesunden Manne war eine schwere Eisenplatte auf den Oberschenkel gefallen. Drei Jahre nach diesem Trauma zeigte sich eine eiförmige, harte Geschwulst, die nicht die mindeste Pulsation aufwies und in Verbindung mit dem Femur zu sein schien. Die Diagnose wurde auf ein Knochensarkom gestellt, aber die Röntgenaufnahme ergab ein absolutes Intaktsein des Knochens. Bei der operativen Freilegung fand sich ein grosses Aneurysma sacciforme der Arter. femoralis, dessen Wände mit starkem Fibrinniederschlag austapeziert waren. Der der Circulation dienende Kanal war etwas kleiner, als das normale Gefässlumen an dieser Stelle zu sein pflegt. Das Aneurysma wurde reseziert und die Gefässnaht gemacht. Der Kranke genas. — In einem zweiten ähnlichen Falle wurde der Tumor mittels Röntgenstrahlen diagnostiziert und die Exartikulation angeschlossen. B. publiziert neben den Abbildungen zu diesen beiden Fällen eine Illustration des Herzens und des Aneurysma arcus aortae zu seinem früher referierten Falle, der inzwischen einer Pneumonie erlegen ist, während das Aneurysma sich nach den Gelatineinjektionen nicht unwesentlich verkleinert hat.

**Archives of the Roentgen Ray.** 1900. Februar.

Ausser den referierten ausführlichen Sitzungsprotokollen der Röntgen Society wird die Bergionéund Carrièrésche Arbeit über Untersuchung von pleuritischen Exsudaten aus den „Archives d'Electricité Médicale" in Übersetzung abgedruckt und die Originalillustrationen beigegeben. Die veröffentlichten Tafeln illustrieren Dislokation der Handwurzelknochen im Anschluss an eine Zerquetschung, der Ulnae

nach einem Fall (Autor: Coke Squance), Osteosarcome des Calcaneus und der Ulna (Autor: Walter H. Merill), ein zur Sondierung des Thränennasenkanals benutzte Bougie, das in die Nasenhöhle gerutscht war (Autor: Prosper Marsden), endlich einen Transversalbruch des Calcaneus, dessen oberes Bruchende durch den Zug der Achillessehne so nach oben gezogen ist, dass eine grosse dreieckige Dislocatio ad longitudinem resultiert (Autor: Hinton Batemann). Die Reproduktionen sind sämtlich vortrefflich, wie denn überhaupt Ausstattung, Text und Illustrationen dieser grossen Zeitschrift nicht genug gerühmt werden können. Werner (Hamburg).

**Deutsche med. Wochenschrift.** 1900. No. 1.

Beck: **Über einen verhängnisvollen radiographischen Irrtum.** B. teilt einen Fall von typischer Schrägfraktur der Tibia mit, der nur durch von zwei verschiedenen Seiten aufgenommene Röntgogramme diagnostiziert wurde und schliesst die Mahnung daran, frakturverdächtige Gliedmassen stets von zwei verschiedenen Seiten zu röntgographieren.

No. 13. Riese: Schenkelkopfexstirpation bei veralteter **intrakapsulärer Schenkelhalsfraktur** Die klinische Diagnose wurde durch ein Röntgogramm bestätigt.

No. 15. Determann: **Über die Beweglichkeit des Herzens bei Lageveränderungen des Körpers.** D. konnte seine Methode, die Beweglichkeit des Herzens bei dem einzelnen Individuum zu bestimmen, durch Röntgographie in vollstem Umfange kontrollieren und bestätigen.

No. 16. Reichenbach: **Ein Fall von ungewöhnlicher Dislokation bei Fractura cruris.** R. teilt einen Fall von Unterschenkelbruch mit und giebt dazu einige Röntgogramme, die beweisen, wie notwendig es ist, bei Frakturen der Extremitäten Aufnahmen von verschiedenen Seiten zu machen, denn nur so war es möglich, das Lageverhältnis zu konstruieren: die Tibia war in frontaler, die Fibula in sagittaler Ebene ad latus und longitudinem verschoben.

No. 18. **Kasuistische Beiträge zur Chirurgie des Schädels.** Revolverschuss in den Schädel. Er wurde nicht operiert. Röntgogramme, von verschiedenen Seiten aufgenommen, ergaben als Sitz eine Stelle in der rechten Schädelhälfte etwas oberhalb der Protuberantia occipitalis externa und nach aussen von der Mittellinie dicht vor der Dura. Spätere Aufnahmen zeigten, dass die Kugel sich gesenkt hat und zwar hat sie dabei die rechte Grosshirnhemisphäre in der medialen Hälfte in der Gegend der Stammganglien durchsetzt und dabei die innere Kapsel getroffen oder ein Extravasat in dieser Gegend verursacht. In einem zweiten Falle zeigte die Röntgographie die Kugel in der linken mittleren Schädelgrube, so dass die beobachteten Lähmungen wohl zurückzuführen wären auf eine Kontusion des Gehirns, sei es im motorischen Rindencentrum oder im Centrum ovale. In einem dritten Falle wurde die Kugel bei seitlich aufgenommenem Röntgogramme wohl deutlich konstatiert, nicht aber bei Aufnahme von vorn nach hinten. Der Sitz der Kugel wurde dennoch in der Fissura infraorbitalis angenommen. Bei der Operation fand sie sich jedoch dort nicht, sondern fest eingekeilt in der Fissura supraorbitalis. In einem vierten Falle konnte durch die Röntgographie eine Depressionsfraktur des Stirnbeins und der Sitz der Kugel zwischen Tabula externa und der tief deprimierten Tabula interna festgestellt und dieselbe operativ entfernt werden. Hahn (Hamburg).

**Amers. Journ. of Science.** Juni 1900.

J. Trowbridge: **Röntgenstrahlen, welche durch einen Gleichstrom erzeugt werden.** Durch den Besitz einer Akkumulatorenbatterie von 20000 Zellen ist Verf. in der Lage, über eine kontinuierliche Spannung von mehr als 40000 Volt zu verfügen und damit Versuche anzustellen, die leider nicht vielen Physikern möglich sind. So gelang es demselben auch, mit dieser Spannung direkt eine Röntgenröhre zu betreiben, die allerdings zur Kategorie der „weichen" gehörte und überdies auch noch, um anzusprechen, ziemlich stark erwärmt werden musste. Einmal in Thätigkeit, zeigte sie dann aber die hervorstechendste Eigenschaft dieser weichen Röhren, nämlich den Reichtum an Kontrasten in den damit durchleuchteten Organen, in einem äusserst hohen Grade. Ganz ausserordentlich genau und einfach wird ferner bei dieser Betriebsart die Regulierung der Belastung der Röhre, denn es lässt sich dann natürlich sowohl die Stromstärke — durch Widerstände — wie auch die Spannung — durch entsprechende Wahl der Zellenzahl leicht und sicher verändern. Freilich dürfte zum guten Betriebe einer „Beckenröhre" wohl mindestens noch die zwei- bis dreifache der vom Verf. angewandten Spannung gehören. Die Röhren des letzteren vertrugen einen Gleichstrom von höchstens $^1/_{100}$ Ampère, so dass also ein Widerstand von mindestens 4 Millionen Ohm vorgeschaltet werden musste. Als Widerstandsmaterial diente dem Verf. destilliertes Wasser, das bekanntlich nur eine sehr schwache Leitfähigkeit besitzt. Diese Versuche sind schliesslich auch noch in theoretischer Hinsicht bemerkenswert, insofern dadurch gezeigt wird, dass es sich bei der Entstehung von Röntgenstrahlen nicht immer um heftige elektrische Pulsationen zu handeln braucht, wie dies bekanntlich von verschiedenen Theorien, die über das Wesen dieser Strahlen ausgesprochen worden sind, angenommen wird. Walter (Hamburg).

---

Druck von Hesse & Becker in Leipzig.

Aus dem Neuen allgemeinen Krankenhause Hamburg-Eppendorf, chirurgische Abteilung.
Oberarzt Dr. Kümmell.

# Zur Altersatrophie (einschl. Coxa vara senium) und Inaktivitätsatrophie der Knochen.

Von

Dr. **P. Sudeck**, Sekundärarzt.

(Hierzu Tafel XXII.)

Während die Muskelatrophie in ihren verschiedenen Arten oft beschrieben und vielfach untersucht ist, hört und liest man von den Atrophieen der Knochen viel weniger; auch wird dieser Zustand der Knochen bei Beurteilung irgend eines Krankheitsfalles bei weitem nicht so regelmässig in Anschlag gebracht, als die gleichzeitig bestehende Muskelatrophie. Und doch kann man oft beobachten, dass Funktionsbehinderungen und Schmerzen bei überstandenen Entzündungen oder Frakturen von Knochen und Gelenken in einer Atrophie der Knochen ihre natürliche Erklärung finden.

Dass uns von der Atrophie der Knochen verhältnismässig so wenig bekannt ist und dass sie bei der Beurteilung der funktionellen Beschwerden im allgemeinen so wenig berücksichtigt wird, liegt wohl zur Hauptsache daran, dass sie so wenig in die Augen fällt. Der atrophische Knochen ändert seine Gestalt, vor allem auch seinen Umfang zunächst kaum, und es bedarf besonderer Untersuchungsmethoden, um die Veränderung zur Erkenntnis zu bringen. Früher war man lediglich auf die anatomische Untersuchung angewiesen. Jetzt haben wir hierzu in dem Röntgenverfahren ein vorzügliches Hülfsmittel, das allerdings in seiner Leistungsfähigkeit seine Grenzen hat. Die Röntgenstrahlen sind nicht nur ein vorzügliches Mittel, Bekanntes auf diesem Gebiete zur Anschauung zu bringen, sondern sie fördern auch manches Neue zu Tage. Man hat mit dem Röntgenverfahren kein absolutes Mass. Um den Zustand eines Knochens zu beurteilen, ist es sehr erwünscht, den Vergleich mit einem entsprechenden Bilde der gesunden Seite ziehen zu können, oder wenn dies unmöglich ist, thut man gut, einen normalen Knochen zum Vergleich heranzuziehen, bei dem annähernd dieselben Verhältnisse des Alters und des Knochenbaues vorliegen. Ausserdem muss die Beleuchtungsdauer und -Intensität berücksichtigt werden.

Freilich wird ein geübtes Auge auch am einzelnen Präparat irgendwie erheblichere Veränderungen erkennen können, besonders wenn man die Schattenintensität der Weichteile mit ins Auge fasst. Zum Beispiel sieht man an einem guten Röntgenbild des Fusses von mittlerer Beleuchtungs-Intensität und -Dauer die Achillessehne und die Flexoren der Zehen und zwischen ihnen eine spitzwinklige dreieckige Lücke mit unterer Basis. Wenn jedoch die Veränderungen nur gering sind, kann man nur durch einen Vergleich der gesunden gleichzeitig oder wenigstens gleich lange und gleich intensiv beleuchteten Seite zu einem richtigen Urteil kommen.

Die ausgewachsenen Knochen ändern — wie bekannt ist —, wenn sie aus irgend einem Grunde atrophisch werden und keine Difformität durch Belastung erfahren, ihre Gestalt

und Grösse im allgemeinen nicht, sondern nur die Masse wird geringer, der Knochen wird leichter.

W. Roux[1]) hat die Vorgänge bei der einfachen Inaktivitätsatrophie der Knochen genau untersucht. Die statischen Elementarteile der Knochenspongiosa bestehen nach ihm, nach ihrer Festigkeit geordnet, aus Knochenröhrchen, Knochenlamellen und Knochenbälkchen. Bei der einfachen Inaktivitätsatrophie wird die tubulöse Spongiosa zur lamellösen bezw. trabekulären Spongiosa durch Schwund umgebildet. Unter stetiger Abnahme ihrer Dicke können die statischen Elementarteile völlig zum Schwund gebracht werden. Die dadurch sich vergrössernden Zwischenräume werden mit Fettmark ausgefüllt. Die ganze Struktur unterscheidet sich vom Normalen nur durch die Rarefikation.

Dieser Vorgang drückt sich nun im Röntgenbild natürlich dadurch aus, dass der ganze Knochen durchlässiger und die Schatten weniger tief werden. Bei ganz hochgradigen Fällen sieht man die Struktur verschwinden, bei leichteren Fällen ist sie genau zu verfolgen, nur viel zarter, als normal. Die Kortikalis der spongiösen Knochen ist deutlich dünner und weniger tiefschattend, die der Röhrenknochen löst sich oft in deutlich erkennbare Fasern auf.

Die im folgenden zu besprechenden Demonstrationen werden, wie ich hoffe, diese Verhältnisse deutlich machen.

## I. Altersatrophie und Arthritis deformans.

Auf der Tafel XXII sind 5 obere Oberschenkelenden abgebildet. Sämtliche Knochen sind nicht durchsägt, sondern in ihrer ganzen Substanz bei weitem Röhrenabstand gleichzeitig geröntgt.

Der Knochen Fig. 1 stammt von einem kräftigen jungen Mann jenseits der Pubertät. Er ist beigelegt, um bei Betrachtung der übrigen Präparate einen Vergleich mit einem normalen Knochen anstellen zu können.

Der Schenkelhals Fig. 2 stammt von einer 97jährigen Frau und zeigt eine ganz hochgradige Altersatrophie. Der ganze Oberschenkelknochen wog nicht einmal die Hälfte eines gleich grossen, nicht atrophischen Femur. Beim Aufheben des atrophischen Knochens hatte man das eigenartig überraschende Gefühl der Leichtigkeit, wie man es empfindet, wenn man einen Gegenstand aus Aluminium in die Hand nimmt. Die Kortikalis des Schaftes hat nicht den normalen tiefen und gleichmässigen Schatten geworfen, sondern die Zusammensetzung aus einzelnen Fasern (Wolff) ist deutlich sichtbar. Die gesamte Spongiosa ist hell und durchsichtig. Die Fasersysteme sind deutlich erkennbar, nur viel zarter als normal. Offenbar sind auch eine grosse Menge von Fasern ganz zu Grunde gegangen, so dass die hauptsächlichsten grossen Systeme um so deutlicher zu Tage treten.

Der Knochen Fig. 3 stellt ein Präparat von einer Arthritis deformans dar. Kimura[2]), ein japanischer Chirurg, hat vor kurzem aus Zieglers Institut eine sorgfältige und ausgedehnte Untersuchung über die Arthritis deformans veröffentlicht. Er kommt zu dem Schluss, dass das Wesen der Arthritis deformans in Knochenatrophie bestehe. Die Deformationen seien eine Folge von dem Körperdruck und dem Druck der wuchernden Synovialzotten. Die Knochenneubildung sei sekundär durch funktionellen Reiz und Läsion hervorgebracht. In der Figur 3 ist ein solches Präparat abgebildet. Die Deformation ist in dem vorliegenden Falle (soweit sie in der Ebene des Papiers liegt) ohne weiteres aus der Abbildung erkenntlich. In diesem Falle besteht allerdings eine ausserordentlich hochgradige Atrophie der gesamten Knochenmasse, die auch beim Aufheben des Knochens sofort auffiel. Die normale Struktur ist aus dem Präparat kaum noch herauszufinden. Der ganze Knochen ist ausserordentlich durchsichtig.

[1]) Roux, Über die Dicke der statischen Elementarteile und der Maschenweite der Substantia spongiosa der Knochen. Zeitschrift für orthopädische Chirurgie. IV. 1896. S. 284.

[2]) Kimura, Zieglers Beiträge zur path. Anatomie und zur allgem. Pathologie. XXVII, II u. III, 1900.

In der genannten Arbeit macht Kimura auch darauf aufmerksam, dass die Coxa vara, die bekanntlich bei der Arthritis deformans oft gefunden wird, auch in diesem Sinne, d. h. durch senile Knochenatrophie verursacht, zu deuten ist.

Ein typisches Präparat von Coxa vara senilis zeigt Fig. 4. Der Knochen sieht äusserlich recht kräftig aus und ist nicht auffallend leicht. Die Verbiegung, die man, soweit sie das Profil betrifft, auf dem Röntgenbild sehr gut erkennt, ist ganz genau wie bei der Coxa vara adolescentium im Sinne Kochers. Man sieht, dass der Abgang des Schenkelhalses vom Trochanter in dem normalen Winkel erfolgt. An einer Stelle, dicht vor dem Anfang des Gelenkkopfes, fällt dann dieser in einem ziemlich scharfen Winkel nach unten ab. Der Kopf ist gegen die Kortikalis des unteren Schenkelhalses eingebogen. Bei Betrachtung des Präparates in natura sieht man, dass der auf dem Röntgenbild durch die scharfe Knochenprominenz gekennzeichnete Knickungspunkt des oberen Schenkelhalses in einer stark gewucherten Knochenleiste liegt, die von der Mitte des oberen Kopfknorpels — Schenkelhalsgrenze — sich nach unten bis auf die Mitte des vorderen Schenkelhalses erstreckt. Genau um diese Linie ist dann der Schenkelhals nach hinten eingeknickt, was auf dem Röntgenbilde nur an der geringen Länge des Schenkelhalses zu erkennen ist. Die anatomische Lage dieser, in dem vorliegenden Präparat stark gewucherten, Leiste fällt genau zusammen mit der von mir als konstant vorkommend beschriebenen normalen Knochenleiste des Oberschenkelhalses.[1])

Nach meiner in der genannten Arbeit ausgeführten Ansicht bezeichnet diese Leiste den auf Zugfestigkeit am meisten beanspruchten Teil des Schenkelhalses, und Verbiegungen um diese Linie nach unten und hinten würden demnach im allgemeinen darauf hinweisen, dass die Widerstandskraft des gesamten Zugbogensystems geschwächt ist.

Bei Betrachtung des Röntgenbildes sieht man zunächst, dass im allgemeinen keine bemerkbare Atrophie vorliegt. Die Kortikalis des Schaftes ist sehr kräftig, die Fasernsysteme des Adamschen Bogens sind ebenfalls recht kräftig entwickelt. Sie haben im ganzen ihre Richtung beibehalten, sind nur an der Oberfläche des Kopfes abgeschliffen. Dagegen, wenn man die Fasern des Zugbogens von der äusseren Kortikalis des Schaftes an verfolgt, so fällt doch eine deutliche Verminderung der Schattentiefe dieses Systemes sowohl in der Mitte des Schenkelhalses, als auch besonders in den unteren Partieen des Schenkelkopfes auf. Wir finden in diesem Präparat bei weitem nicht die eng liegenden und tief schattenden Fasern, wie in dem normalen Schenkelhals Fig. 1. Hier ist also offenbar an den verschiedenen Fasersystemen die Atrophie in verschieden hohem Grade aufgetreten, da der Schwund der Fasern des Zugbogensystems gegenüber dem kräftig gebliebenen System der Druckseite in die Augen fällt.

Diese Befunde scheinen also die Ansicht Kimuras zu bestätigen. Zugleich sehe ich in dem Präparat Fig. 4 die in meiner genannten Arbeit aufgestellte Theorie bestätigt, dass die typische Form der Coxa vara im Sinne Kochers (mit winkliger Abknickung nach unten dicht vor dem Schenkelkopf und Verbiegung des Halses nach hinten) dann zu Stande kommt, wenn das gesamte System des Zugbogens aus irgend einem Grunde insufficient ist.

## II. Inaktivitätsatrophie.

Das klassische Beispiel der einfachen Inaktivitätsatrophie, die lediglich durch den Fortfall des funktionellen Reizes bedingt ist, ist stets der Amputationsstumpf.

Das Präparat Fig. 5 (das ich der Freundlichkeit des Herrn Dr. Sick verdanke) ist ein Amputationsstumpf zwischen unterem und mittlerem Drittel der Femur. Die Amputation ist 18 Jahre vor dem Tode der 65jährigen Patientin vorgenommen. Der entsprechende normale Schenkelknochen ist ebenfalls sehr klein, nur um ein geringes grösser als der abgebildete.

[1]) Sudeck, Zur Anatomie und Aetiologie der Coxa vara adolescentium. Verhandlungen des XXVIII. Kongresses der Deutschen Gesellschaft für Chirurgie, und Langenbecks Archiv für Klin. Chir. 59. Bd. Heft 2.

Die Kortikalis ist aufgefasert. Die Spongiosa ist stark geschwunden. Am meisten ist noch von der Struktur des Druckfasersystems und des Trochanter major erhalten. Die Fasern des Zugbogensystems, die sich von der Kortikalis der Trochanterseite in einem grossen Bogen über den Hals bis in den Kopf hinein erstrecken (vergl. Fig. 1 u. 2), sind fast ganz verschwunden und in ihrem Gesamtverlauf nicht mehr zu verfolgen. Dass die Fasern des Trochanter major noch relativ gut erhalten sind, liesse sich durch Fortbestehen der Funktion der hier ansetzenden Muskulatur erklären. Weshalb aber die Fasern des Drucksystems und des Zugsystems so ungleich atrophiert sind, ist mir nicht klar. — Die Befunde dieser Figur, sowie die der Fig. 4 legen die Vermutung nahe, dass überhaupt das Zugbogensystem mehr zu atrophischem Schwund geneigt ist, als die übrigen Fasersysteme.

Ein weiteres Beispiel von einfacher Inaktivitätsatrophie infolge von Unterschenkelbruch zeigt die Figur 6.

Der 46jährige Mann erlitt im Februar 1899 einen subkutanen Unterschenkelbruch, der infolge von Weichteilinterposition nicht heilte, sondern in Pseudarthrosenbildung ausging. Die Behandlung erreichte erst nach $^3/_4$ Jahren feste knöcherne Vereinigung. Das Bild der Fig. 6 ist aufgenommen 1 Jahr nach der Verletzung, nachdem der Patient also bereits $^1/_4$ Jahr den Fuss gebraucht hatte. Jedoch bestand noch eine Bewegungseinschränkung des Fussgelenkes, und Patient schonte den Fuss noch sehr.

Die hochgradige Atrophie des ganzen Fussskeletts ist auch ohne Vergleich mit dem normalen Fuss deutlich erkennbar. Das Bild ist nicht ungewöhnlich stark durchleuchtet, denn die Weichteile werfen einen deutlichen Schatten, und man erkennt die Achillessehne und die Zehenflexoren. Die Tibia und Fibula sind unterhalb der Bruchstelle sehr durchscheinend. Das gesamte Fussskelett ist so durchsichtig, dass es fast wie aufgeblasen aussieht. Die Spongiosastruktur ist in normaler Form angedeutet, und die Kortikalis ist überall, bis auf einen dünnen Umriss, resorbiert.

Sehr instruktiv sind die Abbildungen Fig. 7 u. 8. Ein 21jähriges Mädchen zog sich durch einen Sturz aus der zweiten Etage einen subkutanen Bruch des Calcaneus zu. 14 Tage nach dem Sturz erfolgte die erste Röntgenaufnahme, Fig. 7. Der Calcaneus ist in der Mitte durchgebrochen; die Achillessehne hat das hintere Bruchende angezogen und gekippt, so dass das Bruchende zum Teil zur Gehfläche gekehrt ist. Von einer Atrophie ist zu dieser Zeit noch nichts zu bemerken. Reichlich 4 Monate später kam die Patientin zur Entlassung. Fig. 8 zeigt den Status praesens dieser Zeit. Die Bruchenden sind in difformer Lage konsolidiert; es besteht traumatischer Plattfuss. Patientin schont den Fuss beim Auftreten, geht hinkend. Man sieht beim Vergleich mit der Anfangsaufnahme (Fig. 7) deutlich eine beträchtliche Abnahme der Knochenmasse in sämtlichen Fussknochen, die am stärksten in den nicht direkt verletzten Mittelfussknochen, aber auch deutlich genug im Talus und Calcaneus und auch im unteren Tibiaende ausgeprägt ist.

Ich habe wiederholt Versuche gemacht, festzustellen, innerhalb welcher Zeit nach dem Eintritt der Fraktur die Atrophie deutlich erkennbar ist. Die Reproduktion dieser Anfangsstadien verspricht nicht sehr überzeugende Bilder zu liefern, ich habe deshalb darauf verzichtet, zumal die Platten erst überzeugend wirken, wenn man bei mehreren verschiedenen Fällen übereinstimmende Resultate sieht. Meine diesbezüglichen Untersuchungen haben ergeben, dass man durchschnittlich nach etwa 6—8 Wochen nach erfolgtem Unterschenkelbruch schon eine deutliche Abnahme der Knochensubstanz des Fussskeletts angedeutet findet. Bei komplizierten Brüchen war die Atrophie meist entschieden deutlicher ausgesprochen, als bei subkutanen.

Wenn nicht schon ohnedies jetzt allgemein das Bestreben herrschte, die Ruhigstellung der Knochen und Gelenke bei allen Verletzungen nicht länger andauern zu lassen, als dringend nötig ist, könnte dieser Befund dazu mahnen, die Funktion zwar vorsichtig, aber möglichst frühzeitig wieder aufzunehmen, oder wenigstens möglichst bald passive Bewegungen machen zu lassen.

Diese Untersuchungen lehren also, dass man nach Brüchen des Unterschenkels in den Knochen des Fussskeletts nach ca. 2 Monaten die ersten Andeutungen von Inaktivitätsatrophie am Lebenden nachweisen kann. Nach ca. 4 Monaten ist die Atrophie deutlich ausgesprochen, nach $^3/_4-1$ Jahre kann sie schon einen hohen Grad angenommen haben.

In Fig. 9 sieht man das Röntgenbild von dem Fuss eines 55jährigen Mannes, der infolge von Myelitis transversa 5 Jahre lang eine schlaffe, vollkommene Lähmung beider Beine hat. Die Atrophie ist eine sehr hochgradige. Die Knochen haben keine tiefen Schatten geworfen, ihre Umrisse sind nur angedeutet, die Struktur ist fast ganz verschwunden. Man hat fast den Eindruck, als ob der ganze Fuss nur skizziert wäre, nicht ausgearbeitet. In diesem Falle ist es freilich nicht sicher, ob man es mit einer reinen Inaktivitätsatrophie zu thun hat und ob nicht vielmehr die Rückenmarkszerstörung, die im Lumbalteil ihren Sitz hat, auch im Knochen atrophische Störungen zu Stande gebracht hat.

Einen sehr interessanten Gegensatz zu dem eben besprochenen Bild zeigte eine andere Aufnahme. In diesem Falle bestand ebenfalls bei einem älteren Manne $4^1/_2$ Jahre lang eine fast völlige Lähmung beider unteren Extremitäten infolge von Kompressionsmyelitis durch Wirbelcaries. Aber hier lag die Rückenmarksläsion im oberen Brustmark, und es bestand infolgedessen eine spastische Lähmung mit starken Kontrakturen sämtlicher Muskeln der unteren Extremitäten. Hier ist keine erhebliche Atrophie eingetreten, sondern die sämtlichen Knochen des Fussskeletts werfen einen kräftigen Schatten und die Struktur ist gut zu erkennen. In diesem Falle, in dem seit Jahren die Belastung völlig fehlte, hat die Kontraktur der Muskeln genügt, um das Eintreten der Knochenatrophie zu verhindern.

---

Aus dem Neuen allgemeinen Krankenhause Hamburg-Eppendorf, chirurgische Abteilung.
Oberarzt Dr. Kümmell.

## Druckentzündung im Fussgelenk durch einen abgesprengten Knochensplitter des malleolus externus im stereoskopischen Röntgenbild.

Von

Dr. **P. Sudeck**, Sekundärarzt.

(Hierzu Tafel XXV, Fig. 1.)

Der im Folgenden beschriebene Fall von Fibulafraktur bietet sowohl rein sachlich einiges Interesse, da er durch eine ganz ungewöhnliche Komplikation schwer zu beurteilen und zu behandeln war, als auch besonders vom technischen Gesichtspunkt, da es nur durch die Anwendung der stereoskopischen Röntgenaufnahme gelang, zur genauen Diagnose zu kommen und die auffallenden Beschwerden richtig zu erklären. Neuerdings hat Dr. H. Hildebrand im Neuen allgem. Krankenhause das stereoskopische Röntgenverfahren ausgebildet, sodass die so gewonnenen körperlichen Bilder einen bedeutenden Fortschritt gegen das flächenhafte Röntgenphotographieren bedeuten. Ihm verdanke ich auch das im Folgenden zu besprechende Bild. Bei den ziemlich komplizierten Verhältnissen muss man sich freilich einige Zeit in die Betrachtung des Bildes versenken, um die stereoskopischen Verhältnisse genau zu übersehen, zumal es unvermeidlich ist, dass die plastische Deutlichkeit des Diapositivs durch die Reproduktion vermindert wird. Zur besseren Orientierung ist eine Skizze beigelegt, die die Übersicht unterstützen wird.

Da es sich um einen Unfallkranken handelt, lasse ich das der Berufsgenossenschaft zugestellte Gutachten mit geringen Änderungen folgen:

S. hat sich am 26. August 1899 einen rechtsseitigen äusseren Knöchelbruch zugezogen und hat seit jener Zeit die Fähigkeit, auf den rechten Fuss aufzutreten, nicht wieder erlangt. — Er wurde am

13. I. 1900 zum ersten Mal im N. A. K. Eppendorf aufgenommen. S. ging damals mit zwei Krücken und setzte den rechten Fuss überhaupt nicht an.

Der rechte Fuss stand in Spitzfussstellung. Die äussere Knöchelgegend zeigte Verdickung des Knochens und bedeutende ödematöse Schwellung der ganzen Umgebung und des Fussrückens. Die Knöchelgegend ist stark druckempfindlich. S. kann den Fuss so gut wie gar nicht bewegen und die geringsten passiven Bewegungen verursachen lebhafte Schmerzen. Die Muskulatur der ganzen Extremität ist stark atrophisch. Am Tage nach der Aufnahme war die Fussschwellung, die einen entzündlichen Charakter trug, infolge der Bettruhe und Hochlagerung des Beines wesentlich geringer geworden. Ich nahm zunächst, angesichts der starken entzündlichen Schwellung und der lebhaften Beschwerden, die noch so lange (5 Monate) nach dem Knöchelbruch bestanden, an, dass sich eine sekundäre Tuberkulose des Fussgelenkes entwickelt hätte und leitete dementsprechend die Behandlung ein, die im wesentlichen in Hochlagerung und Ruhigstellung des Fussgelenkes durch Gipsverbände, später in Bierscher Stauung bestand.

Am 14. IV. 00 wurde S. mit einem Gipsverband in ambulante Behandlung entlassen, da eine stationäre Behandlung, solange der Gipsverband lag, unnötig war. Ein nennenswerter Erfolg war nicht erzielt worden.

Am 21. V. 00 wurde er von neuem im N. A. K. aufgenommen. Der Gipsverband war kurz vorher wegen starker Fussschwellung entfernt. Die anfangs recht starke ödematöse Fussschwellung ging bald unter Bettruhe, Umschlägen und Hochlagerung zurück. Im übrigen bestand derselbe Befund; starker Druckschmerz des äusseren Knöchels und des Talocuralgelenks, heftige Schmerzen bei Bewegungen und Unfähigkeit, mit dem rechten Fuss aufzutreten. Die Diagnose auf Fussgelenkstuberkulose wurde nun aufgegeben, weil keine Besserung durch die Behandlung und auch keine Verschlechterung (Eiterung u. s. w.) eintrat.

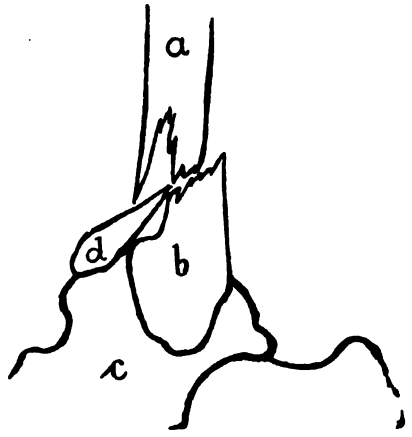


Es schien zunächst das wahrscheinlichste, anzunehmen, dass ein Knochensequester die Beschwerden verursachte. Jedoch ergab eine stereoskopische Röntgenuntersuchung einen anderen Befund. (S. Taf. XXV, Fig. 1.) Man vergleiche auch die nebenstehende Handzeichnung, in der nur die verletzte Fibula eingetragen ist. — In der Zeichnung wird der Fuss von aussen gesehen.

a ist das obere Frakturende der Fibula,
b der malleolus externus,
c der Talus.

Von dem malleolus externus ist ein Knochenstück d abgesplittert und zwar erkennt man in dem stereoskopischen Röntgenbild, dass dieses abgesplitterte Stück d auf der Gelenkfläche des Sprungbeins direkt aufliegt. Genau an dieser Stelle besteht auch der lebhafte Druckschmerz. — Ich zweifle nicht, dass die lebhaften Schmerzen sowie die bei Belastung und Bewegung des Fussgelenkes sofort auftretende ödematöse Anschwellung dadurch hervorgerufen wird, dass das abgesprengte Fibulastück sich in die Gelenkfläche des Sprungbeins eindrückt. — Angesichts dieses Befundes schlug ich dem S., nachdem ich ihm in einer, ihm verständlichen, Weise den Sachverhalt klar gelegt hatte, die einzig denkbare, rationelle Behandlung vor, nämlich die operative Entfernung des abgesprengten Fibulastückes. S. verweigerte jedoch die Operation und schnitt alle weiteren Vorstellungen ab mit dem stereotypen: „operieren lasse er sich nicht". Es sei bemerkt, dass bei dieser Operation Chloroformnarkose nötig ist und vielleicht auch das Fussgelenk eröffnet werden würde. Eine andere, als die operative Behandlung schien mir für die Hebung der Erwerbsfähigkeit keinen Erfolg zu versprechen, wie ja auch die bisherige fast 10 Monate fortgesetzte Behandlung ohne Erfolg gewesen war. Aus diesem Grunde wurde S. am 2. VI. 00 ungeheilt entlassen. Der Entlassungsbefund gleicht genau dem Aufnahmebefund, braucht also nicht wiederholt zu werden. —

Schlussgutachten. S. leidet infolge des Unfalls vom 26. VIII. 1899 an einer Absprengung der Fibula, die bei jeder Bewegung des Fusses auf die Gelenkfläche des Sprungbeines drückt und infolgedessen den Gebrauch des Fusses unmöglich macht. Durch Operation wäre wahrscheinlich eine erhebliche Besserung zu erzielen. — Wenn S. bei der Verweigerung der Operation bleibt (und dazu berechtigt ist), ist eine weitere Behandlung als aussichtslos einzustellen und eine Rente entsprechend dem Verlust des

rechten Fusses zu gewähren. Da jedoch die Schmerzhaftigkeit und die Fussschwellung den S. noch mehr benachteiligen, als der unkomplizierte Verlust des Fusses es thun würde, ist eine Erhöhung der gewöhnlich für einfachen Verlust des Fusses gewährten Rente gerechtfertigt. Ich schätze die Beeinträchtigung der Erwerbsfähigkeit einstweilen auf 75%. Nachuntersuchung nach drei Monaten ist zweckmässig.

---

Aus dem Röntgen-Laboratorium der Kgl. chirurg. Univ.-Klinik zu Bonn. Direktor: Geheimrat Professor Dr. Schede.

# Drei Fälle von Fremdkörpern in den tiefen Luftwegen, ihre Lokalisation durch Röntgenstrahlen und ihre Entfernung.[1])

Von

Stabsarzt Dr. Niehues.

(Hierzu Tafel XXVI.)

Die glückliche Entfernung von Fremdkörpern aus den tiefen Luftwegen, deren Vorhandensein und Sitz durch das Röntgenbild vorher mit grösster Genauigkeit festgestellt wurde, gehört noch immer zu den seltenen Vorkommnissen. Finden sich doch in der uns zugänglichen Litteratur nur 3 Fälle erwähnt. Es mag deshalb die relative Seltenheit, sowie das medizinische Interesse, welches die von mir beobachteten Fälle ausser dem radiographischen besitzen, ihre Veröffentlichung gerechtfertigt erscheinen lassen. Es handelte sich um folgende 3 Patienten.

1) M. Z., 12 Jahre alt, aspirierte 8 Tage vor der Behandlung eine 4,3 cm lange Nadel mit grossem Knopf; besondere Beschwerden waren nicht eingetreten. Die Röntgenaufnahme ergab, dass sich der Fremdkörper in der Höhe des 5. Brustwirbels links von der Wirbelsäule befand. Der Schatten verlief in einem Winkel von ungefähr 60° zur Mittellinie von rechts oben nach links unten; der Kopf der Nadel lag am tiefsten und am meisten lateral, während die Spitze bis in die Mittellinie reichte. Da nun die Teilungsstelle der Trachea in der Höhe des 4. oder 5. Brustwirbelkörpers liegt, und der linke Bronchus sich ungefähr im Winkel von 60° von der Luftröhre abzweigt, so konnte der Fremdkörper mit grosser Wahrscheinlichkeit im Bronchus vermutet werden, besonders da die Speiseröhre frei war. Dass die Nadel bereits in das Lungenparenchym übergetreten sei, war nicht anzunehmen, da einerseits der dicke Kopf voran lag und in dem engen Lumen an der Abgangsstelle der Seitenbronchien ($4^1/_2$ cm von der Teilungsstelle) festgehalten wurde, anderseits Lungen und Pleura bei der Untersuchung intakt befunden wurden. Es bestand nur Husten mit reichlichem Auswurf. (Fig. 1.)

Zwecks Entfernung des Fremdkörpers wurde die untere Tracheotomie gemacht (Operateur: Herr Geheimrat Schede), und die Trachea mit der äusseren Haut vernäht. An den langgelassenen Seidenfäden konnte man die Trachealwunde in das Hautniveau vorziehen; es hatte auch den Anschein, als ob man im stande sei, die Luftröhre, wenn auch nur um mehrere Millimeter, aus der oberen Brustkorbapertur hervorzuheben. Beim Sondieren fühlte man in der Tiefe deutlich die Nadel. Wegen heftiger Hustenstösse musste die Schleimhaut kokaïnisiert werden, was mit einem in Kokaïnlösung getauchten Wattetampon geschah. Als derselbe zum zweiten Male aus der Wunde hervorgezogen wurde, hing an ihm die Nadel, welche sich in die Watte eingespiesst hatte.

Die nach einem Jahre vorgenommene Untersuchung der Luftwege ergab völlig normale Verhältnisse, so dass der achttägige Aufenthalt des Fremdkörpers im linken Bronchus einen dauernden schädigenden Einfluss auf die Gesundheit des Kindes nicht ausgeübt hatte.

2) K. A., jetzt 5 Jahre alt, hatte vor $3^1/_2$ Jahren eine gewöhnliche eiserne Holzschraube „verschluckt". Heftige Hustenanfälle waren die unmittelbare Folge gewesen, auf welche man jedoch damals wenig geachtet hatte. Im Verlauf der nächsten Jahre traten wiederholt Lungenentzündungen und Pleuritiden auf, für welche ein Grund nicht gefunden werden konnte, da die Anamnese ziemlich unsicher, und auch eine vor $2^1/_2$ Jahren vorgenommene Durchleuchtung ohne Ergebnis ausgefallen war. Ich machte am 25. I. 1900 eine Röntgenaufnahme, nach welcher sich die Schraube noch innerhalb des Brustkorbes

[1]) Nach einem in der niederrhein. Gesellsch. für Natur- und Heilkunde am 12. Februar 1900 gehaltenen Vortrag.

befand. Genauere Untersuchungen vor dem Durchleuchtungsschirm und erneute Aufnahme ergaben, dass der Fremdkörper quer von rechts oben nach links unten vor dem 5. und 6. Brustwirbelkörper und zwar etwas mehr nach der linken Seite mit der Spitze nach oben lag. Diese Stelle entspricht dem Anfangsteil des linken Bronchus. (Fig. 4.)

Zur Entfernung der eisernen Schraube wurde eine Sonde angefertigt, welche an ihrer Spitze einen den Dimensionen der kindlichen Luftröhre angepassten stählernen, bis zur Sättigung magnetisierten Cylinder trug. Die Extraktionsversuche mit derselben misslangen; man hatte auch nicht das Gefühl, dass Metall an Metall stiess. Man musste daher zu einem anderen, sicheren Hülfsmittel greifen, und in der That gelang die Entfernung der Schraube ziemlich leicht durch eine lange, gebogene Zange (Operateur: Herr Geheimrat Schede). Die Schraube war 15 mm lang und mit einer dicken Schicht von Rost, Kohlepartikelchen, Schleim u. s. w. bedeckt, welche ihr Volumen auf das Dreifache vermehrt hatte. Hieran lag es auch, dass der Magnet keine Anziehungskraft auf dieselbe ausübte.

Die krankhaften Erscheinungen von seiten der Lunge und des Rippenfelles klangen nur allmählich ab, verloren sich jedoch nicht vollständig. Es ist wohl anzunehmen, dass sich infolge des $3^1/_2$ jährigen Verweilens des Fremdkörpers im linken Bronchus irreparable Veränderungen bei dem zarten Kinde ausgebildet haben.

3) M. Sch., 11 Jahre alt, aspirierte eine Bleistifthülse, wie sie zum Schutze der Bleistiftspitze benutzt wird. Es folgte ein enorm heftiger Erstickungsanfall und nach 10 Tagen Pneumonie und Pleuritis des rechten Unterlappens, welche sich nach 3 Monaten wiederholten. Auch in diesem Falle war auf die Anamnese, trotzdem sie sicher feststand, von dem behandelnden Arzte kein Wert gelegt worden, so dass der Vater erst nach $3^1/_2$ Monaten das stark abgemagerte und heruntergekommene Kind mir zuführte. Die Durchleuchtung ergab, im Verein mit der folgenden Aufnahme, dass die Hülse in Höhe des 7. und 8. Brustwirbels, oben $1^1/_2$, unten $2^1/_2$ cm rechts von der Medianlinie stak. Diese Stelle entspricht dem untersten Teile des rechten Bronchus, nachdem sich die beiden Bronchien für den Ober- resp. Mittellappen schon abgezweigt haben. Bekanntlich gelangen die meisten Fremdkörper in den rechten Bronchus, was seinem gestreckteren Verlauf und seiner geringeren Entfernung von der Mittellinie zuzuschreiben ist, so dass er mehr die direkte Fortsetzung der Trachea bildet. (Fig. 2 u. 3.)

Die Entfernung des Fremdkörpers erschien bei der Tiefe, in welcher sich derselbe befand, nicht einfach. Dass die Hülse sich so weit in den Bronchus hinabgesenkt hatte, als es sein Lumen eben erlaubte, war klar. Es war also ein freier Raum zwischen ihr und der Schleimhaut des Bronchus, in welchen man die Zange hätte hinabführen können, nicht vorhanden. Auf dem Röntgenbilde, besonders auf der seitlichen Aufnahme sieht man, dass die Bleistifthülse mit der Spitze nach unten und mit ihrer Öffnung nach oben liegt. Hierauf fusste der Operationsplan. Es musste eine Zange konstruiert werden, deren Branchen, in die Hülse eingeführt, sich auseinanderspreizten und an der Innenwand derselben festhielten. Die Anfertigung dieser Zange wurde dadurch ausserordentlich erleichtert, dass nach den Röntgenbildern die genauen Masse für ihre Länge und Krümmungen genommen werden konnten. Die 3 cm langen Branchen wurden mit Gummi überzogen. Dieses hatte den Vorteil, dass Verletzungen sicherer vermieden wurden, und dass sich die Zange besser an der Innenwand der Hülse hielt. Es hatte aber den Nachteil, dass das Gefühl, dass während der Operation sich Metall an Metall befinde, die Zange also innerhalb der Hülse stak, verloren ging. Ich hatte zunächst die Absicht, beide Arme des Instruments isolieren zu lassen und einen elektrischen Strom durch dieselben zu schicken. Es würde bei Berührung der Hülse der Strom geschlossen worden sein, was sich am Abweichen einer in denselben eingeschalteten Magnetnadel gezeigt hätte. Ich gab aber den Plan auf, weil eine Isolierung der beiden Zangenhälften schwierig auszuführen war; dann hätte ja auch die ganze Operation vor dem Durchleuchtungsschirm vorgenommen werden können. Doch erwies sich dieses als überflüssig.

Bekanntlich befindet sich der obere Rand des Manubrium sterni in gleicher Höhe mit der Zwischenwirbelscheibe zwischen dem zweiten und dritten Wirbel. Man konnte also die Entfernung zwischen dem unteren Wundwinkel am oberen Brustbeinrand und dem Fremdkörper messen. Diese Entfernung wurde an der Zange markiert, und man hatte so einen ungefähren

Anhalt, wie weit das Instrument eingeführt werden musste, um in die Hülse zu dringen. Der erste Extraktionsversuch (Operateur: Herr Geheimrat Schede) misslang, da die Zange nicht tief genug eingeführt wurde. Beim zweiten Einführen und Auseinanderspreizen der Branchen befand sich die Zange in der Hülse; sie brachte den Fremdkörper glatt bis an die Trachealwunde, von wo er mit der Kornzange entfernt wurde. In welcher Tiefe sich die Hülse befand, lässt sich aus dem Umstande ermessen, dass die Zange fast bis an den Griff, 20 cm, eingeführt werden musste, um den Fremdkörper zu erreichen. — Das Mädchen hat sich schnell erholt und ist jetzt völlig gesund. —

In allen 3 Fällen hätte die Operation, wenn überhaupt, sicher nicht mit so ausgezeichnetem, sofortigen Erfolge ausgeführt werden können, wenn wir nicht durch die Röntgenbilder über den Sitz der Fremdkörper unterrichtet worden wären. Die physikalischen Untersuchungsmethoden der Atmungsorgane liessen so gut wie ganz im Stich. Im ersten Falle fehlten Erscheinungen seitens der Lunge völlig; man hatte also gar keinen Grund, an das Verschlucktsein einer Nadel zu glauben. Die Eltern kommen ja sehr oft mit der Angabe zum Arzt, das Kind habe eine Nadel, einen Knopf u. s. w. verschluckt. Ich habe Dutzende von Röntgenbildern angefertigt, in denen sich diese Angaben nicht bewahrheiteten.

Bei dem zweiten Kinde waren im Laufe der $3^1/_2$ Jahre fast sämtliche Lungenlappen von Lungenentzündung befallen. Dieser Umstand sprach ja dafür, dass die Schraube ihre Lage wechselte; er gab also über den Sitz doch in etwa Aufschluss. Wo der Fremdkörper sich jedoch zur Zeit der Operation gerade befand, konnte nur durch die Röntgenaufnahme festgestellt werden.

Im dritten Falle gelang es noch am ehesten, mit den üblichen Untersuchungsmethoden den Sitz des Fremdkörpers festzustellen, da die Hülse den zum rechten Unterlappen führenden Bronchus vollständig verstopfte. Doch wäre die Entfernung derselben ohne Hülfe der Röntgenbilder einfach unausführbar gewesen. —

Das Verfahren, welches ich zur Bestimmung des Sitzes von Fremdkörpern im menschlichen Körper seit Jahren anwende, ist folgendes. Handelt es sich z. B. um Fremdkörper in der Lunge, so bringe ich vor dem Platinbariumcyanürschirm zunächst den Fokus der Röhre, den Fremdkörper und das Auge in eine horizontale Ebene, welche am Thorax mit Blaustift markiert wird. Dann erfolgt je eine schräge Durchleuchtung von rechts hinten nach links vorn und von links hinten nach rechts vorn; die Schattenpunkte des Fremdkörpers an der Vorder- und Rückseite des Körpers (in der genannten Horizontalebene) werden mit einem Höllensteinstift oder dem Punktograph Angerers bezeichnet. Ich nehme dann vom Thorax in der bezeichneten Ebene mittelst eines Bleistreifens eine Art Negativ, das unter Einfügung der bei der Durchleuchtung gefundenen 4 Punkte auf einen Bogen aufgezeichnet wird. Verbindet man die entsprechenden Punkte durch 2 Linien, so liegt an ihrem Schnittpunkte der Fremdkörper.

Um die Richtigkeit dieser Lagebestimmung zu kontrollieren, mache ich unter bestimmter Einstellung der Röhre eine Aufnahme. Ich fälle von dem Schnittpunkte auf die hintere Thoraxwand, resp. eine ihr aufliegende Ebene (die phot. Platte) eine Senkrechte und bezeichne ihren Fusspunkt am Körper durch ein mit Heftpflaster aufgeklebtes Bleikreuz. Stelle ich nun bei der Aufnahme den Fokus der Röhre senkrecht über dem Schnittpunkt ein, so muss, wenn meine Lagebestimmung richtig ist, auf der Platte Kreuz und Fremdkörper zusammenfallen.

Die Methode, in ihrem ersten Teil längst bekannt, ist in der Ausführung ausserordentlich einfach und bietet den Vorteil, dass man durch die auf die Lokalisation folgende einfache Aufnahme sich davon überzeugen kann, ob man bei ihrer Anwendung den geringsten Fehler begangen hat oder nicht. Sie hat mich in den allerwenigsten Fällen im Stich gelassen, und zwar nur dann, wenn die Dicke oder die Materie des Körpers eine Durchleuchtung nicht zuliess, wie beim Schädel, oder der Fremdkörper so klein war, dass er auf dem Schirm nicht entdeckt werden konnte. In diesen Fällen treten an die Stelle der beiden Durchleuchtungen zwei Aufnahmen.

# Zur Technik der Nierensteinaufnahmen.

Von

Dr. **Albers-Schönberg** in Hamburg.

(Hierzu Tafel XXIII, Fig. 3.)

Es ist nicht zu bestreiten, dass der Nachweis von Nierensteinen z. Z. zu den schwierigsten Aufgaben der Röntgographie gehört, denn die negativen Befunde überwiegen die positiven noch immer erheblich. Die Hauptursache hierfür wurde bislang in der chemischen Zusammensetzung der Steine gesucht, von welchen die Phosphatsteine lichtdurchlässiger als die Oxal- und Harnsäuresteine sein sollen. Bis zu einem gewissen Grade mag dieses seine Berechtigung haben, immerhin scheint mir vor allem die Technik der Untersuchung nicht genügend ausgearbeitet zu sein. Eine kurze Beschreibung der Art der Nierensteinaufnahmen dürfte daher am Platze sein. Der Hauptfehler, welcher gemacht werden kann, ist die Überlichtung der Platten; die sehr feinen Konkrementschatten werden verschleiert und sind infolgedessen nicht mehr zu erkennen. Die Anwendung harter Röhren ist aus diesem Grunde selbstverständlich zu vermeiden, die Röhre ist vielmehr so weich zu nehmen, wie dieses bei der Dicke des zu untersuchenden Patienten noch gerade angängig ist. Bei richtig gewählter Expositionszeit darf die Platte nie den grauen, durch Überexposition bedingten Schleier zeigen, es ist vielmehr besser, leicht unterzuexponieren. Als Kriterium für die richtige Belichtung dient mir die Lendenwirbelsäule und die letzte Rippe. Erstere, besonders die proc. transversi, sowie letztere müssen gerade noch auf der Platte zu erkennen sein; selbstverständlich hat man die Platte bei völliger Abdunkelung gegen Mattglas (cf. meinen Artikel zur Technik Bd. III, Heft 1, S. 30) zu halten, um dieselbe recht beurteilen zu können. In vielen Fällen wird man bei der erstmaligen Besichtigung nichts von Steinschatten in der Nierengegend erkennen. Es wäre falsch, den Fall nunmehr im negativen Sinne für erledigt zu halten. Unter allen Umständen sollte man die Platte intensiv mit Sublimat verstärken und dann trocknen lassen. Die Verstärkung, und speziell auch das Trocknen, bringen manchmal noch Schatten heraus, die man vorher nicht gesehen hat. Gerade für die Steinaufnahmen, die unterexponiert sein sollen, ist die Verstärkung unerlässlich. Es empfiehlt sich ferner, die Platten aus grosser Entfernung zu betrachten, wobei natürlich alles Nebenlicht sorgfältig abgeblendet werden muss. Auf 5—6 Schritt Entfernung gewinnen die feinen, in der Nähe kaum bemerkbaren Schatten wesentlich an Deutlichkeit. Sehr schwer kann bisweilen die Deutung der fertigen Platte sein. Man konstatiert in der Nierengegend weisse Flecken, kann aber nicht entscheiden, ob dieselben wirklich auf Steine zurückzubeziehen sind. In solchen Fällen wiederhole ich die Untersuchung nach Ablauf von 3—4 Tagen, während welcher Zeit ich den Patienten abführen lasse. Finden sich bei der zweiten Untersuchung wiederum genau dieselben Flecken an genau derselben Stelle, dann kann mit ziemlicher Sicherheit auf Konkrementbildung geschlossen werden. In der Mehrzahl meiner Fälle habe ich indessen über die Natur der weissen Flecken in der Nierengegend keine Zweifel gehabt, denn die Schatten der Konkremente waren meist recht charakteristisch und, wenn auch vielfach nur schwach sichtbar, in ihren Formen und Konturen doch sehr markant. Übung im Studium positiv ausgefallener Platten wird die richtige Beurteilung erleichtern.

Hat man einen Patienten auf Steine zu untersuchen, so verfährt man zweckmässig folgendermassen:

Zunächst führt der Patient am Tage vor der Untersuchung gründlich ab, sodass der Darm zur Zeit der Untersuchung völlig leer ist. Man legt ihn alsdann mit dem Bauch auf eine Platte, welche mindestens das Format 30/40 hat, besser aber auf eine 40/50-Platte, sodass vom Zwerchfell bis einschliesslich der Blase alles auf die Platte projiciert wird. Es hat dieses den Zweck, etwa vorhandene Ureteren oder Blasensteine, auf welche nicht gefahndet wurde, zu entdecken. Die Bauchlage ist namentlich bei korpulenten Leuten der Rückenlage vorzuziehen, da durch das Zusammendrücken der Bauchdecken und der Därme die Strahlen weniger

diffundiert zu den Nieren gelangen, als dieses bei Rückenlage der Fall ist. Bei letzterer gehen die Strahlen durch das ganze kugelig gewölbte Abdomen und erleiden auf ihrem Wege durch Fett, geblähte Darmschlingen etc. eine wesentliche Diffusion. Bei mageren Patienten kommt die Lage weniger in Betracht. Nachdem dieses Übersichtsbild fertiggestellt und verstärkt worden ist, wird es sorgfältig auf etwa vorhandene Nierensteine oder andere Konkrementschatten geprüft. Sind verdächtige Schatten gefunden, die indes nicht mit Sicherheit als Steine gedeutet werden können, dann empfiehlt es sich, die Aufnahme nach einigen Tagen zu wiederholen.

Giebt das erstmalige Übersichtsbild einen negativen Befund, dann rate ich, nochmals die Nierengegend isoliert zu röntgographieren. Genau unter die Niere wird eine Platte 18/24 gelegt. 50 cm oberhalb der Platte bringe ich eine an einem Stativ befestigte Bleiplatte 24/30 mit einem Diaphragma von 3 cm Durchmesser an und mittels eines Lotes stelle ich die Mitte des Diaphragma senkrecht zum Mittelpunkt der Niere ein. Alsdann wird die Röntgenröhre $^1/_2$ cm oberhalb des Diaphragma eingestellt, der Spiegel leicht geneigt zur Ebene der Bleiplatte. Die Qualität der Röhre ist bei einem nicht zu korpulenten Menschen „mittelweich" zu nehmen. (Im Durchleuchtungsbild sieht man die Knochen der Hand grauschwarz, die Handwurzelknochen sind noch ziemlich deutlich von einander zu differenzieren.) Bei Anwendung des elektrolytischen Unterbrechers und Schleussnerplatte wird 2—4 Minuten exponiert und dann entwickelt. Diese Zwischenschaltung der Bleiplatte mit Diaphragma wirkt genau wie die Waltersche Bleikiste, letztere habe ich, wie dieses auch von Schenkel und Holzknecht geschehen ist, im Interesse der Handlichkeit durch eine leicht in allen Ebenen bewegliche Bleiplatte ersetzt. Der Nutzen des Diaphragma ist nicht nur für Nierenstein, sondern überhaupt für alle Aufnahmen evident, die Bilder werden namentlich in den Detailzeichnungen schärfer und verbessern sich etwa wie das Bild im Mikroskop bei Anwendung der Irisblende. Die Erklärung hierfür ergiebt sich nach Walter in der Ausschaltung der im Gewebe diffundierenden Sekundärstrahlen.

Fig. 3, Tafel XXIII zeigt eine nach obigen Prinzipien gemachte Ureterensteinaufnahme. Man erkennt fünf in ihren Formen exakt und scharf im Ureter befindliche Steine.

---

## Nachweis von Nierensteinen, die nur aus kohlensaurem Kalk und Tripelphosphat bestanden, durch Röntgenstrahlen.

Von

Oberarzt Dr. C. **Lauenstein**, Hamburg.

(Hierzu Tafel XXIII, Fig. 1 u. 2 u. Tafel XXIV, Fig. 4.)

Der Nachweis von Nierensteinen im Röntgenlicht ist eine Frage, die noch in voller Entwickelung begriffen ist.

Während man bis vor kurzem glaubte, dass nur Oxalatsteine ein zuverlässiges Bild gäben, konnte ich vor etwa einem Jahre in der Deutschen Zeitschrift f. Chirurgie (Band 50 p. 195) einen Fall mitteilen, in dem ein Konkrement aus kohlensaurem Kalk von Haselnussgrösse und 7,0 Gewicht ganz präcise in der rechten Niere nachgewiesen und auf Grund dieses Nachweises durch X-Strahlen von einem kleinen Kortikalschnitt aus mit Erfolg extrahiert werden konnte.

Heute kann ich über einen kürzlich beobachteten und operierten Fall berichten, wo die Konkremente, die im Röntgenbilde einen sehr deutlichen Schatten gaben, nur aus kohlensaurem Kalk und aus Tripelphosphat bestanden. Liefert somit dieser Fall einerseits eine Bestätigung meiner Beobachtung, dass kohlensaurer Kalk für X-Strahlen so undurchlässig ist, dass sein Nachweis mittelst derselben gelingt, so erweitert er andererseits das Feld der Verwendung der X-Strahlen bei der Diagnose der Nierensteine, insofern, als auch Tripelphosphat offenbar genügend undurchlässig ist, um sich auf der Röntgenplatte zu markieren. Mich interessiert diese klinische

Bestätigung um so mehr, als ich auf Grund der Durchleuchtung von zahlreichen Konkrementen der verschiedensten Art, die Herr Dr. Albers-Schönberg für mich zu machen die Güte hatte, a priori dies erwarten musste, weil nämlich gerade Tripelphosphatsteine immer gegenüber namentlich den Harnsäuresteinen und den Gallensteinen einen recht tiefen Schatten lieferten. Die 45jährige Patientin, Mutter mehrerer Kinder, wurde am 31. 1. 00 auf die chir. Abteilung Bethesdas aufgenommen. Aus ihrer Krankengeschichte interessieren hier folgende Punkte:

Sie hatte vom 16.—20. J. viel an Bleichsucht und vom 20.—34. J. an Magengeschwür mit zweimaligem Bluterbrechen gelitten.

Im Winter 88/89 will sie „Nieren- und Blasensteine" gehabt haben, die mit leichtem Ziehen in der Lumbalgegend, Blasenbeschwerden und mit Abgang von ca. 8 kleinen Konkrementen, übrigens ohne Koliken, einhergingen. Angeblich vollständige Heilung unter Gebrauch von Wildunger Wasser.

Im Sommer 89 traten dreimal mit Pausen von mehreren Wochen heftige Schmerzanfälle von wehenartigem Charakter im Unterleib rechts und oben vom Nabel sitzend und nach dem Rücken durchstrahlend, mit Frieren und Würgen verbunden, auf. Dieselben wiederholten sich nur noch einmal im Sommer 98. Doch hatte sie seit dem ersten Anfall dauernd etwas Schmerzempfindung im Leib rechterseits behalten; daselbst bemerkt sie seit $1^1/_2$ Jahren eine auf Druck empfindliche Härte.

Seit Januar 99 zeigen sich anfallsweise alle acht, später alle 14 Tage Kopfschmerzen, Schwindel, Übelkeit und Steifigkeit im Nacken und Hals, die sie mit ihren Leibbeschwerden deswegen in Verbindung bringt, weil letztere zu gleicher Zeit exacerbieren. Ikterus hat nie bestanden.

Die Untersuchung bei der Aufnahme am 31. 1. 00 ergiebt: Etwas magere, sonst aber gesund aussehende Frau. Herz und Lungen gesund. Abdomen flach; Bauchdecken schlaff. Leichtes Ödem der Bauchhaut neben und unter dem Nabel. An die den Rippenbogen in der Mamillarlinie 1 Querfinger breit überragende Leberdämpfung schliesst sich, nicht von derselben zu trennen, mit einer harten unteren Kuppe, die gut zu umgreifen ist, bis etwas unter den Nabel reichend und in der Mamillarlinie liegend, eine Härte von Apfelgrösse an, deren Konsistenz die Annahme von Steinen nötig macht, um so mehr, als man beim Hin- und Herschieben deutlich Krepitieren fühlt. Mässige Druckempfindlichkeit der Geschwulst. Weder R. noch L. Niere zu palpieren. Urin etwas trüb; Reaktion leicht alkalisch; Spec. Gew. 1020. Im Sediment: Eiterkörperchen, keine Cylinder, keine Krystalle.

Die anfänglich auf „Cholelithiasis" lautende Diagnose wurde unter Berücksichtigung einer genauen Anamnese und des Urinbefundes dahin geändert, dass die Möglichkeit einer tiefstehenden Steinniere offen gelassen wurde.

Auf der von Herrn Dr. Albers-Schönberg aufgenommenen Röntgenplatte waren, der Lage des palpablen Tumors entsprechend, in der Gegend der Crista iliaca deutlich zwei Lücken, eine grössere medialwärts liegend, etwa ein 2-Markstück gross, und eine kleinere lateralwärts liegend, etwa ein 10-Pfennigstück gross.

Am 2. 2. 00 wurde mit einem Längsschnitt am Aussenrande des rechten Rectus abd. die Bauchhöhle eröffnet. Die Gallenblase erwies sich als leer und vollkommen normal. Der vorliegende Tumor war die rechte, ganz mit Steinen angefüllte, sehr bewegliche Niere, die dicht der vorderen Bauchwand anlag. Sie liess sich ohne Schwierigkeit nach innen vom Colon ascendens verschieben und in die Bauchwunde herausbringen. Das überkleidende Peritoneum wurde gespalten, die Niere ausgelöst, der Stiel abgeklemmt, die Niere abgetragen, dann Arterie, Vene und Ureter einzeln mit Klammern gefasst und unterund dann der Stiel versenkt. Das hintere Peritonealblatt wurde nicht vereinigt. Schluss der Bauchhöhle in Etagen.

Aus dem weiteren Verlauf ist nur zu bemerken, dass peritonitische Erscheinungen fehlten, dass dagegen ein kleiner Bauchdeckenabscess die prima intentio störte. Der Urin verlor seinen Gehalt an Albumen und Eiterkörperchen. Die Pulsfrequenz blieb dauernd etwas erhöht. Patientin wurde frei von Beschwerden am 8. März entlassen.

Die exstirpierte Niere ist 8 cm lang, 4 cm dick, am oberen Pol 5 cm hoch, am unteren 2 cm, leicht aus der Kapsel ausschälbar, von sehr unregelmässiger Oberfläche mit Einziehungen und Narben, aber ohne Granulierung; deutliche Lappung. Die Nierensubstanz ist fleckig, blassgraugelb bis weiss, an einzelnen Stellen leicht hämorrhagisch infarciert. Rinde stellenweise sehr verschmälert. In der Mitte der Konvexität ein gelb durchscheinender fluktuierender Herd von Haselnussgrösse, der sich etwas vorwölbt [Abscess]. Das Nierenbecken ist zapfenförmig erweitert und durch einen grösseren Stein ausgefüllt. Die ganze schlaffe Niere ist mit Steinen angefüllt, die in den buchtig erweiterten Verzweigungen des Nierenbeckens liegen, umspült von eiterhaltigem Urin.

Das Gesamtgewicht der aus der Niere entnommenen Steine ist 22 gr. Der grösste wiegt 8,4 gr., ist von bräunlichgelber, glatter Oberfläche, auf dem Durchschnitt excentrisch geschichtet, indem die vorwiegend weisse Farbe mit dunkleren Schichten durchsetzt ist, mittelweich, nur der Kern etwas härter. Von dem dudelsackförmigen Konkrement sass der untere abgerundete Pol im Ureterentrichter fest; die am anderen Pol abgehenden 4 Äste verzweigen sich in die erweiterten Nierenkelche.

Der zweitgrösste Stein wiegt 6,3 gr. Von dem im oberen Teil des Nierenbeckens gelegenen Stamm gehen ca. 5—6 kurze Äste ab, die an ihren Enden mit blumenkohlartigen Auflagerungen von weisser Farbe (während der Stamm gelbbraune Färbung hat) und deutlich krystallinischer Struktur besetzt sind.

Die übrigen Konkremente sind zum Teil abgebrochene Äste der beiden grossen Steine. Daneben finden sich aber noch kleine, platte, mittelweiche, facettierte Steinchen von glatter Oberfläche und gelber Farbe, die sich im Fundus der erweiterten Nierenkelche einzelnen Ästen der grossen Steine aufgelagert erwiesen.

Was die chemische Zusammensetzung der Konkremente anlangt, so handelt es sich nach dem Ergebnis der von Herrn Oberapotheker Naumann im Alten Allgemeinen Krankenhause freundlich ausgeführten Analyse im wesentlichen um kohlensauren Kalk, aus dem der Stamm der beiden grossen Steine zusammengesetzt ist. Die Zweige der letzteren bestehen aus kohlensaurem Kalk und Tripelphosphat; die ihnen blumenkohlartig aufgelagerte weisse krystallinische Substanz erwies sich als phosphorsaure Ammoniak-Magnesia. Auch die kleinen gelben platten Steinchen, die im Grunde der erweiterten Nierenkelche lagen, bestehen aus kohlensaurem Kalk. Harnsäure ist, wie aus dem vollständig negativen Ausfall der Murexidprobe hervorgeht, an der Zusammensetzung nicht beteiligt.

---

## Nachtrag.

Ganz kürzlich ist es Herrn Dr. Albers-Schönberg gelungen, an einer von mir behandelten Kranken vor der Operation reine Phosphat-Konkremente mit Röntgenstrahlen nachzuweisen. Bei dem grossen Interesse, das sich prinzipiell an diesen Fall knüpft, folge ich gern der Aufforderung der Redaktion, einige Notizen über diese Beobachtung zu liefern.

Die betr. Patientin, F. E., 25 Jahre alt, wurde zum ersten Mal am 11. 8. 1899 auf die chir. Abteilung Bethesdas aufgenommen wegen Beschwerden, die schon damals auf Nephrolithiasis bezogen werden mussten. Sie gab an, dass sie sich 6 Wochen zuvor beim Heben einer schweren Last eine Zerrung der Rückenmuskulatur zugezogen habe. Zu den Rückenschmerzen, die seitdem mit Unterbrechungen angehalten hatten, gesellten sich häufige Attacken von schmerzhaftem Drängen zum Wasserlassen. Die Kranke war anämisch, doch von gutem Ernährungszustande. Die Nierengegenden, besonders die rechte, waren auf Druck empfindlich. Das Abdomen war in der Regel sehr gespannt, von vorn war hin und wieder über dem linken Lig. Pouparti eine Druckempfindlichkeit zu konstatieren. Urinmenge damals durchschnittlich 3000 cbcm in 24 Stunden, bald sauer, bald neutral oder schwach alkalisch, immer eiweissfrei. In dem schwachen Sediment Urate und Blasenepithelien, keine Cylinder. In 24 Stunden oft 18—25 Harndrang.

Da sich unter einer im wesentlichen symptomatischen Behandlung Besserung eingestellt hatte, so verliess Pat. das Hospital am 15. Nov., um jedoch schon am 9. Dezbr. wiederzukehren. Zu den früheren Beschwerden hatten sich noch Erbrechen und hartnäckige Obstruktion gesellt Beiläufig sei bemerkt, dass Pat. am 24. Dezbr. in einem unbewachten Augenblicke, wo die Pflegerin den Saal verlassen hatte, aus dem Fenster der zweiten Etage sprang, auf den hart gefrorenen Boden des Gartens. Sie zog sich eine Wirbelfraktur im oberen Lendenteile mit Anästhesie des linken Beines und Sphinkterenlähmung zu, sowie eine Fraktur beider Calcanei.

Tagelang nach diesem schweren Unfalle musste Pat. katheterisiert werden, was neben den übrigen Beschwerden viel dazu beitrug, das ganze frühere Krankheitsbild für lange Zeit zu verdecken. Erst nach Heilung der Frakturen und nach Besserung der von der Rückenmarkläsion abhängigen Lähmung traten die Beschwerden von seiten des uropoëtischen Systems wieder mit erneuter Heftigkeit hervor. Die Urinverhältnisse entsprachen im wesentlichen den bei der ersten Behandlung festgestellten Beobachtungen. Eiweiss enthielt der Urin auch jetzt nicht. Mehrfach gingen per vias naturales Konkremente ab, die von weisslich grauer Farbe, sehr leicht und bröckelig waren.

Trotzdem wir klinisch die Diagnose „Nierensteine rechterseits" mit grosser Wahrscheinlichkeit stellten, zogen wir doch das Röntgenbild noch zu Rate, und es gelang am 5. 7. 1900 Herrn Dr. Albers-Schönberg, in der Gegend des rechten Nierenbeckens, 2 cm von der Lendenwirbelsäule entfernt und 3 cm unter der 12. Rippe die deutlich erkennbare Lücke auf der Platte nachzuweisen, der bei der nachfolgenden Operation ein grosses ovales Konkrement entsprach von 3—4 cm Länge, $1\,^1/_2$ cm Breite und 3—4 cm Dicke. Die Niere erwies sich bei der Operation als so brüchig, dass sie mehrfach einriss. Da sie ausserdem nach der Ausschälung auf ihrer Oberfläche eine Reihe von infarktartigen Herden zeigte, die auf tiefere Parenchym-Veränderungen hindeuteten, so wurde sie total entfernt. Wie richtig dies Vorgehen gewesen war, ergab sich bei näherer Untersuchung der Niere. Denn in ihren Calices fanden sich noch etwa ein halbes Dutzend kleinere Konkremente, die übrigens dem grossen Einzelstein des Nierenbeckens vollkommen glichen. Die gesamten Konkremente wie sie die Niere beherbergte, wogen trotz ihres recht grossen Volumens in trockenem Zustande nur 2,2 Gramm. Ich erwähne noch, dass die Konkremente, als sie aus der Niere entnommen wurden, ganz feucht und so weich waren, dass man sie mit Leichtigkeit zwischen zwei Fingern hätte zerdrücken können — eine u. a. gerade für Phosphatsteine charakteristische Eigenschaft. Erst nach einigen Tagen waren sie trocken und hart geworden.

Die chemische Untersuchung der spontan abgegangenen Konkremente, die ich wiederum der Güte des Herrn Oberapotheker Naumann verdanke, ergab phosphorsauren und kohlensauren Kalk. Das Ergebnis der chemischen Untersuchung der in der Niere angetroffenen Steine steht noch aus. Das grobe Bild derselben entsprach jedoch ganz und gar den spontan abgegangenen Steinfragmenten, sodass vermutlich auch ihre chemische Zusammensetzung die gleiche ist.

Die durch die Güte des Herrn Apotheker Kiesewalter am alten allgemeinen Krankenhause vorgenommene chemische Analyse der Concremente der Niere ergab, dass dieselben im wesentlichen aus phosphorsaurem Ammoniak-Magnesia bestanden, mit geringer Menge von kohlensaurem Kalk und Spuren von Harnsäure.

Hamburg, 19. 7. 1900.

---

Aus der Königlichen Chirurgischen Universitätsklinik in Breslau.

# Nachweis von Nierensteinen mit Röntgenstrahlen.

Von

Dr. **H. Wagner.**

(Hierzu Tafel XXIV, Fig. 2 u. 3.)

## Krankengeschichten.

Im ersten Fall (Fig. 3) handelte es sich um ein 10jähriges Mädchen, das einige Wochen vor der Aufnahme in die Klinik auf der Treppe gestürzt und auf die linke Seite gefallen war. Das Kind klagte seitdem über Schmerzen in der linken Lendengegend, die z. T. äusserst heftig wurden. Es bildete sich in der linken Nierengegend eine Vorwölbung; der hinzugezogene Arzt diagnostizierte einen Abscess und

entleerte ihn. Die Wunde heilte bis auf eine Fistel zu, aus dieser entleerte sich andauernd Flüssigkeit, weshalb das Kind nach der Klinik gebracht wurde.

Status: Mittelgrosses Kind, von mässigem Ernährungszustand. In der linken Nierengegend befindet sich eine Fistel, aus der innerhalb 24 Std. 100 ccm wässrigen Sekretes entleert wird; in diesem sind keine Urinbestandteile nachzuweisen. Trotzdem wurde das Sekret als aus der Niere stammend angenommen, wobei vorausgesetzt wurde, dass die Nierensubstanz völlig degeneriert sei. Auf der Röntgenphotographie sah man 4 Steine, einen grösseren, dessen Form und Grösse völlig dem Nierenbecken entsprach, und 3 kleinere, etwa von Erbsengrösse.

Operation: Die Niere wurde durch einen Schnitt parallel der 12. Rippe freigelegt, der Befund bestätigte in allen Teilen die Diagnose. Exstirpation der Niere, glatte Heilung.

Die zweite Patientin (Fig. 2) war seit Jahren leidend, klagte über anfallsweise Schmerzen, die sie in die linke Nierengegend lokalisierte. Sie wurde längere Zeit unter der Diagnose Nierentuberkulose in einem Krankenhause behandelt und schliesslich wurde ihr eine Operation vorgeschlagen.

Bei der Aufnahme in die königl. chirurg. Klinik war die Patientin stark heruntergekommen, es fand sich in der linken Nierengegend eine ausgedehnte Dämpfung, die auf einen perinephritischen Abscess bezogen wurde. Als Ursache für letzteren wurde nicht wie bisher Tuberkulose, sondern wegen gewisser anamnestischer Daten und Symptome ein Stein in der Niere angenommen. Die Annahme wurde auch durch die Röntgenphotographie gesichert, es zeigte sich auf dem Bilde ein wallnussgrosser Stein. Da die Patientin schon bei der Aufnahme septische Erscheinungen hatte und, wie oben erwähnt, sehr heruntergekommen war, so wurde zunächst nur die Entleerung des Abscesses vorgenommen, um später, wenn sich die Patientin erholt hätte, die Nierenoperation folgen zu lassen.

Patientin starb aber nach der Incision. Die Sektion brachte den solitären Stein zu Tage.

In beiden Fällen bestanden nach der genauen chemischen Analyse von Herrn Prof. Dr. Röhmann die Nierensteine aus phosphorsaurem Calcium und -Magnesium neben geringen Mengen von phosphorsaurem Ammoniak.

Die Technik der Röntgenaufnahme war folgende: Induktorium von 30 cm Funkenlänge, Motorunterbrecher, sehr weiche Röhre von Müller-Hamburg, Röhrendistanz mindestens 50 cm von der Platte. Die Patientinnen lagen auf einem Sopha in Rückenlage, die Platte unter ihnen. Die Röhre wird mit ihrem Spiegel senkrecht über der Nierengegend eingestellt, jede Seite wird mindestens zweimal photographiert. Expositionszeit 5—7 Min.

Platten: Schleussner. Entwickler: Methol.

---

## Phosphatstein in der Niere einer Erwachsenen.

Von

Dr. **Levy-Dorn** in Berlin.

(Hierzu Tafel XXIV, Fig. 1.)

Die 45 Jahre alte, ziemlich magere Patientin hatte einen Abscess in der linken Nierengegend, nach dessen Incision unter anderem Steine entleert wurden. Es blieb eine Fistel, aus welcher anfangs auch Steine zu Tage traten, später aber nur Eiter abgesondert wurde. Da sich die Fistel nicht schloss und Schmerzen vorhanden waren, vermutete Herr Geh.-Rat Prof. Hahn, dessen Rat die Patientin eingeholt hatte, dass noch ein Stein zurückgeblieben sei. Zu fühlen war nichts.

Ich machte am 6. April 1899 die Aufnahme mittels Röntgenstrahlen. Patientin lag mit dem Rücken auf der Platte, das mässig harte Rohr stand 56 cm von der Platte (Schleussner) entfernt. Mein Motor-Quecksilber-Unterbrecher lief mit einer Geschwindigkeit von etwa 18 in der Sekunde. Der Induktor war auf 35—40 cm Funkenlänge eingestellt. Die Expositionszeit betrug 3 Minuten. Als Entwickler diente Glycin, später wurde mit Uran verstärkt. Das Bild zeigt an der letzten Rippe ungefähr in ihrer Mitte einen Schatten von ungefähr 2,5 cm Breite und 3,5 cm Länge. Der untere Teil des Schattens ist stark zerklüftet.[1])

[1]) Bei der Verstärkung kamen einige Spritzflecken gerade in das Gebiet des Schattens. Sie heben sich aber durch ihre Eigenart genügend vom Bilde des Steines ab.

Nach dem mir gütigst von Herrn Dr. Sörensen zur Verfügung gestellten Bericht wurde bei der Operation, die Herr Geh.-Rat Hahn vornahm, der Stein genau an der Stelle gefunden, wo ihn das Bild vermuten liess.

Aussehen und Konsistenz des Steines wiesen auf ein Phosphat-Gebilde hin. Eine chemische Untersuchung wurde nicht vorgenommen.

---

## Nachweis und Operation eines Phosphatsteines in der rechten Niere.

Von

Dr. **Emil Levy** in Hamburg.

(Hierzu Tafel XXIII, Fig. 4 u. Tafel XXV, Fig. 2.)

Am 5. XII. 99 wurde ich zu Frl. A. wegen plötzlich aufgetretener „Magenkrämpfe" geholt. Pat. gab an, früher stets gesund und kräftig gewesen zu sein und zuerst vor 4 Jahren einen ähnlichen Anfall gehabt zu haben. Derselbe sei mitten im besten Wohlbefinden aufgetreten, jedoch bald unter Anwendung von warmen Umschlägen geschwunden. 3 Monate später habe sich ein zweiter Anfall eingestellt unter Schüttelfrost und Erbrechen. Die Schmerzen begannen in der rechten Lendengegend, strahlten nach der rechten Schulter und der Magengegend aus, waren ausserordentlich heftig und schwanden erst nach einer Morphiuminjektion. In den folgenden Jahren blieb Pat. von derartigen Anfällen verschont und erfreute sich besten Wohlbefindens. Erst seit einem Jahre sind wiederum Anfälle aufgetreten, bald mehr, bald weniger heftig. Auch in der schmerzfreien Zeit blieb ein lästiges Gefühl von Druck und Schwere in der Lendengegend bestehen, der bisher rege Appetit schwand, Pat. magerte rasch ab, musste ihre Stellung als Lehrerin in London aufgeben und nach Hamburg zurückkehren. Von den behandelnden Ärzten war die Diagnose auf Ulcus ventriculi resp. Ren mobile gestellt worden. Der Urin ist häufig, aber ohne Ergebnis untersucht worden; auch eine Röntgenuntersuchung ergab ein negatives Resultat

Patientin, eine grazile, recht magere junge Dame von 24 J. klagt über äusserst intensive Schmerzen in der hinteren rechten Lendengegend von bohrendem Charakter, welche bis in die rechte Schulter und nach dem Nabel zu ausstrahlen, Kältegefühl, Übelkeit. Temp. 36,2; Puls voll und kräftig, 56; Resp. etwas beschleunigt. Gesicht und Schleimhäute anämisch; kein Ikterus; Zunge rein. Brustorgane normal; Leib flach, weich, nirgends druckempfindlich. Kein Leber- oder Milztumor. Die ganze rechte hintere Lendengegend, besonders dicht unterhalb der 12. Rippe auf Druck intensiv schmerzhaft. Niere nicht palpabel. Nach einer Morphiuminjektion (0,015) gingen die Schmerzen in kürzester Zeit zurück; Pat. konnte am folgenden Tage das Bett verlassen und erholte sich rasch. Der kurz nach dem Anfall, sowie der in den folgenden Tagen mehrmals untersuchte Urin war frei von geformten Elementen, insbesondere von Blut; letzteres konnte auch durch chemische Untersuchung nicht nachgewiesen werden. Die Untersuchung der Faeces auf Gallensteine war resultatlos.

Eine Röntgenuntersuchung, welche ich zur Sicherstellung der Diagnose, Nephrolithiasis, vorschlug, wurde, weil dieselbe vorher kein Resultat ergeben hatte, abgelehnt und erst gestattet, als am 10. II. 1900 ein heftiger und länger dauernder Anfall aufgetreten war, von welchem Pat. sich nur langsam erholte.

Die am 15. II. von Dr. Albers-Schönberg vorgenommene Röntgenaufnahme stellte das Vorhandensein eines kirschgrossen Steines in der rechten Niere fest. Pat. wurde mit dem Leib auf eine Platte (Schleussner) gelegt. Müllersche Wasserkühlröhre, mittelweich, 50 cm oberhalb der Platte senkrecht über der Wirbelsäule in Nierenhöhe, 50 cm Induktor (Kohl) Elektrolyt. Unterbrecher. Exposition 1 Min. 19 Sekunden. Glycin-Standentwickelung. Es ergab sich ein deutliches und scharfes Bild der gesamten Wirbelsäule und des Beckens. Rechts neben der Wirbelsäule ein distinkter, etwa kirschgrosser Fleck, welcher als Nierenstein angesprochen wurde.

Kontrolluntersuchung in Rückenlage ergab das gleiche Resultat.

Pat. gab jetzt ihre Zustimmung zur operativen Entfernung desselben. Am 8. III. Nephrolithotomie. Die Niere wird durch schrägen Querschnitt freigelegt und luxiert. Auch bei sorgfältigster Abtastung ist weder in der Substanz noch im Nierenbecken ein Konkrement zu fühlen. Trotzdem wird die Niere, mit Rücksicht auf den positiven Befund im Röntgenbilde,

durch den Sektionsschnitt bis in das Nierenbecken halbiert und in einem erweiterten Kelche, fast in der Mitte der Niere, ein haselnussgrosser, harter Stein gefunden und mühelos entfernt. Taf. XXV, Fig. 2. Nach genauer Untersuchung der im übrigen normalen Niere und des Nierenbeckens werden die beiden Nierenhälften durch tiefe und oberflächliche Catgutnähte vereinigt, ebenso die Muskeln, Fascien und Hautdecken, bis auf eine kleine Lücke, durch welche ein Jodoformgazetampon nach aussen geleitet wird. Okklusivverband. Der Blutverlust war ein minimaler gewesen und Pat. erholte sich rasch von dem operativen Eingriff. Am 11. III. wegen leichter Temperatursteigerung (38,3) Verbandwechsel, Entfernung des Tampons. Hierauf Temperaturabfall und gutes Allgemeinbefinden. Der in den ersten Tagen stark bluthaltige und spärliche Urin (500—600 ccm) wurde bald reichlicher und klarer; am 10. Tage 1400 ccm, vollkommen frei von Blut und Eiweiss. Am 30. III. wurde Pat. mit markstückgrosser, granulierender Wunde aus der klinischen Behandlung entlassen. Die Rekonvalescenz wurde durch einen kindsfaustgrossen Bauchdeckenabscess, der von der Operationswunde aus entleert wurde, etwas verzögert. Am 2. V. wurde Pat. völlig geheilt entlassen.

Die chemische Untersuchung ergab: Phosphatstein, Abwesenheit von Oxalsäure.

---

## Darstellung von Gallensteinen in der Gallenblase und Leber.[1])

Von

Prof. Dr. **Carl Beck** in New-York.

(Hierzu Tafel XXV, Fig. 3.)

Patient, ein 37jähriger Fabrikant, ist mir seit 17 Jahren persönlich bekannt. Sein Gesundheitszustand war mit Ausnahme leichter dyspeptischer Störungen immer vorzüglich gewesen. Seit einigen Monaten hie und da unbedeutende ziehende Schmerzen in der Gallenblasengegend. Ikterus war nie vorhanden.

Die 72jährige Mutter des Patienten leidet an Cholelithiasis, welche nicht bloss durch die bekannten klassischen Symptome, sondern auch durch ein deutliches Radiogramm nachgewiesen werden konnte. (Pat. und Radiogramm ebenfalls heute demonstriert.) An zwei Schwestern des Patienten war vor einem Jahr die Cholecystostomie wegen Cholelithiasis von mir vorgenommen worden. Der Fall der einen Schwester, — veröffentlicht in der Mainummer (99) der Annals of Surgery — erhielt dadurch ein höheres Interesse, dass die Cholecystostomie linksseitig vorgenommen wurde, da ein Situs transversus besteht (beide Fälle ebenfalls heute demonstriert). Sechs Blutsverwandte des Patienten leiden nachweislich ebenfalls an Cholelithiasis.

Auf Grund dieser Ergebnisse erschien trotz der geringen pathognomonischen Anhaltspunkte das Bestehen von Cholelithiasis bei dem Patienten wahrscheinlich, und nahm ich deshalb eine Durchstrahlung vor, welche ein überraschend schönes Resultat ergab. Das Bild, welches auf dem Negativ viel deutlicher hervortritt, zeigt zwei grosse elliptisch geformte Gallensteine in der Gallenblase. Die einander zugekehrten Spitzen sind facettiert. Ein kleiner, nicht facettierter Stein scheint im Ductus cysticus eingekeilt zu sein, während drei deutlich facettierte kleine Steine als in der Leber vorhanden erscheinen. Weitere Mitteilungen über die Technik meines Verfahrens behalte ich mir vor.

---

[1]) Der New-York Medical County Association vorgelegt, mit Patientenvorstellung am 16. Oktober 1899.

---

# Fall von Tuberkulose in Brandwunden.

Von

Dr. **Ivar Bagge** in Göteborg (Schweden).

Der Fuhrmann J. B. aus Göteborg, 47 Jahre alt, war immer gesund gewesen; keine tuberkulose Heredität vorhanden. Vor 17 Jahren riss er sich, während er in einem Waschhause arbeitete, eine Balje mit kochendem Wasser über und bekam infolgedessen schwere Brandwunden an der vorderen und hinteren Seite der linken Hälfte des Brustkastens. Während er mit den Brandwunden ging, die er selbst ohne ärztliche Hilfe zu heilen versuchte, arbeitete und verkehrte er viel in einer Familie, in der Mann und Frau an der Lungentuberkulose litten. Die Wunden heilten grösstenteils mit Narbenbildung, aber an einer Stelle unterhalb des Schlüsselbeines, so gross wie eine flache Kinderhand, und an einer kleineren unterhalb der Axilla, samt einer grösseren Fläche über der Scapula befanden sich noch ungeheilte Partieen, die mit Granulationen und Krusten bedeckt wurden. Diese Wunden heilten nie vollständig, 17 Jahre hat er sie schon gehabt, bald trockneten sie ein, bald öffneten sie sich wieder, suppurierten und breiteten sich aus. Im vorigen Sommer verschlimmerten sich die Wunden und hinderten den Patienten zu arbeiten, weshalb er im August 1899 im Krankenhause aufgenommen wurde, wo er beinahe 5 Monate unter Behandlung war. Während dieser Zeit bekam er Schnupfen, wühlte oft mit den Fingern in der Nase umher, und hatte auch gleichzeitig die Gewohnheit, mit den Fingern die Krusten von den Wunden auf der Brust wegzupflücken. Kurz nachdem der Schnupfen vorüber war, entstand eine Wunde an der Schleimhaut des rechten Nasenloches; der Nasenflügel schwoll an, und es zeigte sich eine rotbraune erbsengrosse Erhöhung an der rechten Seite der Nase, diese Erhöhung ulcerierte sehr bald, und die neue Wunde nahm an Grösse zu. Die Oberlippe wurde infiltriert, in der Barthaut entstanden einige kleine leichte Wunden, an deren Rande einige graugelbe Knötchen von der Grösse eines Stecknadelkopfes. Von hier aus verbreitete sich das Übel nach der rechten Wange hin, auch hier zeigte sich ein erbsengrosser rotbrauner Herd von harter Konsistenz, und neben demselben befanden sich einige kleine hellere Knötchen.

Da die Wunden der energischen Behandlung im Krankenhause hartnäckig trotzten, wurde der Patient Mitte Januar 1900 zu mir geschickt und mit Röntgenstrahlen behandelt mit dem Resultate, dass die Wunden auf der Brust und auf dem Rücken nach Verlauf von 3 Wochen geheilt waren, und der Verband fortgenommen werden konnte.

Was dem vorliegenden Falle Bedeutung verleiht, ist der Umstand, dass die Bestrahlung, die nur auf die Vorderseite der Brust gerichtet war, ebenfalls die grösseren Ulcerationen auf dem Rücken, sowie unterhalb der Axilla, mit gleicher Schnelligkeit als die Wunde unter dem Schlüsselbein heilte. Wir sehen also, dass die wirksamen Strahlen, nachdem sie durch den Körper gedrungen waren, demnach ihre heilungsfördernde Kraft beibehalten hatten, ein Umstand, um so beachtungswerter, da er einer zuerst dargestellten Ansicht, dass sich die Röntgenstrahlen bei ihrer therapeutischen Wirkung auf die direkt getroffene Hautfläche so gänzlich entladen sollten, dass nachher wenig Kraft für die tieferliegenden Teile übrig bliebe, widerspricht. Im Zusammenhange hiermit sei eine ähnliche Beobachtung genannt. Bei zwei bei mir behandelten Lupusfällen mit Ulcerationen im harten Gaumen geschah gleichfalls die Heilung der Gaumenschleimhaut, obgleich diese nur durch die Strahlen bewirkt wurde, die schon durch die weichen und harten Teile des Gesichts gedrungen waren.

# Correspondenzen.

***Seitens der Redaktion der Fortschritte auf dem Gebiet der Röntgenstrahlen ist eine Auskunftsstelle für alle auf die Anwendung der Röntgenstrahlen sich beziehenden Angelegenheiten eingerichtet worden. Fragen medizinischer, physikalischer oder technischer Art werden beantwortet, und soweit dieselben von allgemeinem Interesse sind, unter dieser Rubrik publiziert. Alle Anfragen sind direkt an die Redaktion Dr. Albers-Schönberg, Esplanade 38, Hamburg, zu richten.***

Unter dieser Rubrik werden wir gelegentlich die eingehenden Antworten auf die Aufforderung zur Sammelforschung über die Wirkungen der Röntgenstrahlen auf den menschlichen Organismus bringen. Wir drucken das der Sammlung zu Grunde liegende Schema nochmals ab und ersuchen unsere Leser die Sammelforschung durch Einsendungen nach Kräften unterstützen zu wollen.

Schema.

a) Art der durch Bestrahlung verursachten Affektion
   1. der Haut, Haare, Nägel etc.,
   2. des übrigen Körpers.

b) Allgemeinkonstitution des Patienten (z. B. ob anämisch, tuberkulös, syphilitisch etc.).

c) Schwere der verursachten Affektion (Erythem, Dermatitis, Gangrän u. s. w.).

d) Ausgang. Ob in Heilung und Art der Behandlung.

e) Subjektive Empfindungen des Patienten.

f) Nach wievielmaliger Bestrahlung traten die Erscheinungen ein?
   1. Zahl der Sitzungen,
   2. Dauer der Sitzungen.

g) Nach wieviel Bestrahlungen traten die ersten Reaktionszeichen (Rötung) ein?

h) Mit welchen Schutzvorkehrungen wurden nicht zu bestrahlende Partien geschützt?

i) Welche Röhren erwiesen sich am wirksamsten?
   1. weiche (niedrige),
   2. harte (hohe).

k) Wie gross war der Röhrenabstand vom zu behandelnden Körperteil?

l) Wurde die Röhre senkrecht zum zu behandelnden Teil gestellt?

m) Funkenlänge der Röhre.

n) Volt und Ampère.

o) Zahl der Unterbrechungen in der Minute.

p) Bei welchen krankhaften Zuständen wurden bisher die Röntgenstrahlen zu therapeutischen Zwecken angewendet?

q) Bemerkungen.

---

Gestatten Sie, dass ich Ihnen an der Hand Ihres Schemas meine Erfahrungen über die Wirksamkeit der X-Strahlen auf den menschlichen Organismus mitteile.

a) Die Haut wird anfangs leicht gerötet, verdickt sich (bei langjährigem Arbeiten!), wird glänzend und verliert etwas ihre feine Empfindlichkeit, besonders an den Händen. Die Haare fallen nach längerer Bestrahlung aus, ersetzen sich jedoch wieder ziemlich rasch. Die Nägel werden spröde, bekommen Spalten und Risse, brechen sehr leicht ab und regenerieren sich sehr schwer und dann auch ungleichmässig.

b) Am raschesten sah ich die Erscheinungen bei schwächlichen Individuen, hauptsächlich aber bei Kindern auftreten.

c) Erythem sehe ich öfter auftreten, Dermatitiden kommen jetzt nicht mehr vor, von Gangrän kenne ich in meiner Praxis keinen Fall. Eine leichte Pigmentierung fand ich nach längerem Bestrahlen immer, um so stärker, je dunkler das Individuum war, am ausgeprägtesten einmal bei einer Patientin aus Alexandrien. Es bleiben dann hie und da kleine Pigmentflecke zurück, die wie ein kl. Naevus imponieren.

d) Die Dermatitiden sind meist sehr schmerzhaft, heilten aber immer rasch, und es kam bei weiteren Bestrahlungen nie mehr zu einem Recidiv. Behandelt wurde die Dermatitis mit Borlanolin, 10% Dermatollanolin und in letzterer Zeit mit Orthoform in Pulver oder mit Naphtalan. Bei Orthoform sah ich manchmal, dass nach langem Gebrauche die oberflächlichen Partien absterben und abgestossen werden, weshalb ich es nunmehr nur als schmerzstillendes Mittel benutze und daher mit 1 : 4 Ceroform mische.

e) Manche Patienten geben an, ein Prickeln der Haut zu spüren, oder es beginnen einzelne Muskelpartien zu zucken, besonders leicht bei Kindern (Influenz).

f) Die Zahl der Sitzungen war ganz verschieden. Bei manchen Personen traten die ersten Erscheinungen schon nach 3 maligen je 10 Minuten dauernden Bestrahlungen auf;

g) manche Patienten waren 4—5 Wochen in täglicher Behandlung beim mir, ohne den geringsten Reiz zu verspüren.

h) Papiermachémasken, innen mit Guttapercha in dünner Lage, aussen mit 10—20facher Staniollage gefüttert.

i) Alte Röhren von hohem Vakuum waren am wirksamsten, eine vollkommen neue, nur wenig evakuierte Röhre macht überhaupt keine Reizerscheinungen.

k) 5—15 cm entfernt, je nach der Härte der Röhre, je härter, desto weiter entfernt.

l) Die Röhre wurde so gestellt, dass das intensivste Licht senkrecht die zu behandelnde Partie bestrahlte.

m) Induktorium von Reiniger, Gebbert & Schall (Erlangen) von 55 cm Funkenlänge und ein Induktorium von Rumkorff (Paris) von 25 cm. Die Reizerscheinungen traten bei ersterem rascher auf.

n) Direkter Anschluss von 110 Volt, ca. 5—6 Ampère

o) Die Unterbrechungen variieren zwischen 30—200 in der Minute, und haben raschere Unterbrechungen einen grösseren Erfolg.

p) Bei allen Formen von Lupus (64 Fälle, wovon 47 vollständig geheilt wurden, die anderen bedeutend gebessert, Recidiven traten bis jetzt, das ist ca. $1^1/_2$—2 Jahre nach der Behandlung bei keinem Falle auf), bei ulcus cruris (1 Fall) nach 7 Wochen geheilt, bei chron. Ekzem, bei Pruritus senilis, Favus, Siccosis und auch zur gewöhnl. Epilation aus kosmetischen Gründen.

q) Wenn Prof. Bergmann in München die Behauptung aufstellte, die Röntgenstrahlen als solche haben weder einen Nutz- noch einen Schadenerfolg, so mag er nicht so unrecht haben. Meiner Meinung nach sind es nicht die X-Strahlen, sondern die Entladungen ausserhalb der Röhre, die elektrischen Wellen, deren Anprall auf die Haut diese Entzündung setzt. Trotzdem kann aber niemand ihren therapeutischen Wert leugnen, wenn sie auch nur das Mittel zum Zwecke sind. Nimmt man Bleimasken[1]) allein, so bekommt man darunter trotzdem eine Entzündung der Haut, wenn man harte Röhren verwendet, nimmt man ein isolierendes Material als Schutz, so bleibt die Haut normal; nimmt man eine weiche Röhre, so kann man Stunden und Tage exponieren ohne Effekte zu sehen.

Dr. Kaiser,
gewesener Vorstand des Röntgeninstitutes des allgem. Krankenhauses,
dz. Vorstand d. R.-I. der allgem. Poliklinik, Wien.

---

Je suis heureux de vous adresser les renseignements que je possède sur la question des troubles trophiques causés par les Rayons X. J'en ai fait une étude particulière au point de vue physiologique et j'ai démontré le premier que l'action produite était due non pas aux Rayons eux-mêmes mais aux machines, et par conséquent aux ondulations électriques. Sur ce point j'ai publié différents articles notamment au Congrès de l'A. F. A. S. de St.-Etienne, Août 1897, dans la thèse de Shall (Lyon 1897).

Mais après avoir démontré que la machine statique ne donnait pas les lésions de la bobine et avoir étudié toute la pathogénie, je crois devoir vous rappeler les observations cliniques qui seules comptent dans votre enquête.

Je n'ai causé des troubles trophiques moi-même que dans un cas.

Tuberculeux, 29 ans, une seule séance de 30′, bobine 30 c. d'étincelle.

Trembleur lent 4 secousses à la seconde.

Peau du thorax, au niveau du sommet du poumon droit.

Distance du tube 0,10 cent. — Tube Colardeau due.

Aucune sensation.

Debut de l'affection 20 jours après l'exposition.

Ulcération de toute l'épaisseur de la peau.

Durée = 3 mois. Cicatrice profonde, noirâtre, pigmentée, scléreuse, adhérente.

Aucune protection.

Guérison de la périphérie au centre.

W = 16 Volts, $\times$ 5 Ampères.

Je connais et j'ai vu d'autres observations — que je n'avais pas occasionnées moi-même.

1°. 3 tuberculeux traités par la methode de M. Gortet. Ulcération du thorax. — 8 à 10 jours d'incubation, bobine Gaeffe 0,25 étincelle trembleur Foucault tube dur. — Exposition à 10 cent. sans protection.

---

[1]) wirkt dann als Kondensator.

2°. Un lupus traité par M. Salvador de Bordier, bobine 50 cent. — 0,5 cent. de la peau. 2 séances en Mai 1899. — Fièvre 40°, troubles rappelant l'érysipèle de la tête, occlusion des paupières, ulcérations de la bouche, du palais et de la peau. Ce malade provenait de la Clinique du Prof. Gailleton à l'Antiquville. Il a quitté cet hospice non guéri de son lupus, à peine en voie de guérison de ses troubles trophiques les premiers jours d'Octobre 1899.

Une seconde observation est celle d'un jésuite qui se fit radiographier pour une fracture de rotule au mois de novembre 1898 et qui porte depuis cette époque une ulcération de la face interne du genou, bobine 0,25 cent., pose 20 minutes a 0,30 cent. tube dur, trembleur de Foucault, aucune protection début des accidents 6 jours après la séance, l'ulcère est en voie de cicatrisation de la périphérie vers le centre. En dehors de ces cas j'ai vu un seul cas bénin où les troubles se bornaient a un simple érythème.

Je vous envoie un extrait de la Province Médicale où j'ai publié mes recherches physiologiques 5; mon opinion n'a pas variée depuis 3 ans. Je considère les troubles trophiques attribués aux Rayons X comme des ulcères d'origine nerveuse provoqués par le générateur électrique; l'expérience de la feuille d'aluminium est absolument démonstrative. Un tube dur, en trembleur lent, une bobine forte, un voisinage trop rapproché, telles sont les conditions qui favorisent la production des troubles. La feuille d'aluminium, l'emploi de la machine statique permettent de les éviter en même temps que l'emploi de tubes doux et leur éloignement. La longue incubation, la longue durée, la production des troubles physiologiques cardiaques immédiats succédant a une impression localisée les méningo-myelites expérimentales d'Imbert et Rodet démontrent que ces troubles sont d'origine nerveuse. Mais il peut exister à côté de ces troubles graves des troubles plus legers des érythèmes qui sont de même valeur que ceux que l'on provoque avec l'efflure de la machine statique ou du résonateur de Oudin. Telles sont, Monsieur et honoré Confrère, les conclusions qui ressortent de mes expériences et de mes observations. Au point de vue thérapeutique je connais 7 observations de tuberculose pulmonaire traitées par les Rayons X et dont les sujets sont morts dans les 6 mois, je n'ai rien observé sur les cultures, non plus que sur les animaux en expérience, d'ailleurs ces recherches ont été publiées avec M. Dubard au Congrès de la tuberculose, 1898, Paris.

Lyon le 29 octobre 1899. E. Destot, 16 rue St-Dominique.

---

In Hamburg ist die Hautabteilung der Allgemeinen Poliklinik mit einer Röntgeneinrichtung zu therapeutischen Zwecken versehen worden. Es werden dort Lupus, chron. Ekzeme, Sykosis, Favus und andere geeignete Hautkrankheiten unter ärztlicher Leitung mittels Röntgotherapie behandelt.

---

In dem Zeitraume vom 24. September bis zum 13. Oktober d. J. wird Mittwochs und Sonnabends von 1—2 Uhr nachmittags von Dr. Albers-Schönberg und Dr. Walter in Hamburg im kleinen Hörsaal des physikalischen Staatslaboratoriums daselbst folgender Kursus für praktische Ärzte unentgeltlich abgehalten werden:

„Über Röntgenstrahlen und Röntgenapparate (verbunden mit physikalisch-praktischen und medizinisch-diagnostischen Übungen)."

Es sei ferner noch bemerkt, dass während desselben Zeitraumes ausser diesen noch eine grosse Zahl anderer Fortbildungskurse für praktische Ärzte im Neuen allgemeinen Krankenhause daselbst abgehalten werden, wegen derer man sich an die Direktion dieses Hauses zu wenden hat.

---

## Bücherbesprechungen.

Immelmann: **Röntgenatlas des normalen menschlichen Körpers.** Berlin. Aug. Hirschwald. 1900. Mk. 32.—.

I. hat auf 28 Tafeln die normalen Verhältnisse des menschlichen Körpers dargestellt, wie sie sich dem Beschauer im Röntgenbilde zeigen. Bei der enorm praktischen Bedeutung, die die Röntgensche Entdeckung für den Mediziner hat, ist es von grosser Wichtigkeit, diejenigen Verhältnisse kennen zu lernen, die man normaler Weise auf der photographischen Platte, oder im Durchleuchtungsbilde zu erwarten hat. Es ist deshalb unter allen Umständen verdienstvoll, gewissermassen ein Nachschlagebuch zu schaffen, in dem normale Verhältnisse dauernd fixiert sind, die derjenige, der sich mit diagnostischen Röntgenaufnahmen beschäftigt, mit den von ihm gefundenen Resultaten vergleichen kann.

Die Bemerkungen, die I. in dem Vorwort seinem Atlas vorangeschickt, sind für Anfänger durchaus beherzigenswert, auch die Anlegung einer Tabelle nach Immelmanns Vorschlag sollte sich der Anfänger angelegen sein lassen. Sie erleichtert das ganze Arbeiten sehr.

Was nun die sonstige Anordnung anbetrifft, so will es mir scheinen, als wäre es praktischer gewesen, die Bemerkungen, die auf die Tafeln Bezug haben, der Tafel, zu der sie gehören, unmittelbar vorangehen zu lassen, als sie sozusagen unabhängig von den Tafeln dem ganzen Atlas voranzuschicken. Es ist entschieden zeitraubend und unbequem, Text und Tafel nicht bei einander zu haben.

Als Vervielfältigungsmodus hat die Verlagsbuchhandlung sich der Autotypie bedient, ein Verfahren, das unserer Meinung nach nicht geeignet ist, die Details der einzelnen Platten genau genug erkennen zu lassen. Schon gleich das erste Bild giebt uns recht. Es müssten nicht nur die Zwischenwirbelscheiben der Halswirbelsäule, sondern vor allem die Zähne differenzierbar sein. Jede einigermassen gelungene Kopfaufnahme zeigt diese Details, die man also auch von einer Reproduktion verlangen müsste, von den feineren Details wie Schläfenschuppe etc. nicht zu reden. Am besten gelungen sind die Reproduktionen des Thorax und der Extremitäten, gar nicht gelungen sind die Beckenaufnahmen. Auf Tafel 17 müsste die Epiphyse des Schenkelkopfes sehr viel deutlicher sich abheben, desgl. die des Trochanter. Auch müsste das Kreuzbein etc. in seinen einzelnen Details sein. Noch weniger brauchbar als die Reproduktionen der kindlichen Becken sind die des Beckens von Erwachsenen. Weder Humeruskopf noch Pfanne noch Articulatio sacro-iliaca sind zu erkennen. Es wird notwendig sein, bei einer neuen Auflage den überaus wichtigen Beckenaufnahmen besondere Aufmerksamkeit zuzuwenden, die vorhandenen eventuell durch neue, mehr zeigende Reproduktionen zu ersetzen.

Die Aufnahmen der Unterextremität sind brauchbar. Besonders praktisch ist die auch sonst durchgeführte Nebeneinanderstellung von Aufnahmen Jugendlicher und Erwachsener, so dass man mit einem Blick die Lage und das Aussehen der einzelnen Epiphysen, Knochenkerne etc. erkennen kann.

Trotz der Ausstellungen, die wir mit Recht glauben machen zu müssen, können wir den Atlas Immelmanns doch als einen weiteren Fortschritt auf dem Wege der Röntgenforschung begrüssen, er wird gewiss vielen willkommen sein.

Hahn (Hamburg).

## von Eiselsberg u. Ludloff: **Atlas klinisch wichtiger Röntgenphotogramme.** Aug. Hirschwald. Berlin. 1900. Mk. 26.—.

Der Atlas, der unter obigem Titel erschienen ist, ist in gewissem Sinne eine Ergänzung des im gleichen Verlage erschienenen Immelmannschen Röntgenatlas des normalen, menschlichen Körpers. Bringt er doch viele pathologische Zustände, die sich durch die Röntgenphotographie haben erkennen lassen. Die Verfasser bringen eine grosse Zahl von Röntgogrammen, die in der chirurgischen Klinik in Königsberg gewonnen wurden. Die Zusammenstellung derselben ist nach dem Gesichtspunkte erfolgt, dass möglichst die Erkrankungen einer Region aufeinander folgen. Den breitesten Rahmen nehmen naturgemäss die Erkrankungen der Knochen und Gelenke ein. Doch finden wir auch Reproduktionen von Fremdkörpern, Echinococcus, Ureterensteinen, Blasensteinen, Corpus mobile genu, Lipom. Carcinom, Chondrosarcom etc. Den Schatten in der Kniekehle des Bildes 1 auf Tafel XXXI können wir übrigens wie die Verfasser nicht für ein Corpus mobile halten, sondern halten denselben vielmehr für ein sowohl von uns wie anderen Autoren dort wiederholt beobachtetes Sesambein (vgl. Fortschritte auf dem Gebiete der Röntgenstrahlen Bd. III, Heft 5. A. Wildt: Ein abnormes Sesambein auf der Rückseite des Kniegelenks). Es würde sich demnach unserer Meinung nach nicht um ein abgesprengtes Knochenstück handeln, wie in der Krankengeschichte angenommen.

Die den Bildern vorausgeschickten Krankengeschichten halten wir für eine sehr wertvolle Beigabe, sie erleichtern sowohl das Verstehen der Bilder als die eventuelle Differentialdiagnose.

Über die Ausstattung können wir nur dasselbe sagen, wie das, was wir über den Immelmannschen Atlas gesagt haben: Das Reproduktionsverfahren, das die Verlagsbuchhandlung angewandt, ist nicht geeignet, die Verhältnisse, die auf der Platte noch so schön gewesen sein mögen, gut wiederzugeben. Man mag aus der Platte die feinsten Details herauslesen, der Lichtdruck giebt dieselben nicht wieder und so kommt es, dass der im Studium von Röntgenplatten Erfahrene den Atlas v. Eiselsbergs und Ludloff noch immerhin mit Genuss durcharbeiten wird; dem Ungeübten dagegen wird eine ganze Anzahl der Tafeln unverständlich bleiben.

Mit der Tendenz, typische pathologische Zustände in gleicher Weise, wie die normalen Verhältnisse im Röntgenbilde zu fixieren und sie somit zum Vergleich nutzbar machen zu können, können wir uns nur voll und ganz einverstanden erklären; wenn auch nur ein geringer Teil von pathologischen Zuständen reproduziert ist, so fehlen z. B. Kopf und Brust vollständig, auch luetische Affektionen finden sich nicht, so kann man doch an den gebotenen Reproduktionen viel lernen.

Hahn (Hamburg).

P. Redard et F. Laran. **Atlas de Radiographie.** Paris. Masson & Cie. 1900. — Preis 25 Francs.

Der vorliegende Atlas, dessen baldige Fortsetzung die Verfasser in Aussicht stellen, enthält neben 118 Seiten Text 48 vorzügliche Tafeln, auf denen Erkrankungen und Verbildungen der Knochen und Gelenke dargestellt sind, die in der Kinder-Chirurgie und Orthopädie vornehmlich interessieren. Der erklärende Text begleitet jede einzelne Tafel in Form einer kurzen Krankengeschichte und in Gestalt kurzer Hinweise auf das, was auf den Platten zu erkennen ist; zudem wird Wert und Anwendungsverfahren des Röntgenverfahrens vor jeder Gruppe zusammenhängend in konziser Weise erörtert. Im 1. Teil behandeln die Verfasser ausführlich die Aufschlüsse, die das Röntgenverfahren bei Deviationen der Wirbelsäule geben kann (Scoliose, Malum Pottii). Hier interessiert, dass es möglich ist, kleine beginnende tuberkulöse Herde im Wirbelkörper zu erkennen, ehe eine hochgradige Bandscheibenveränderung, konsekutive Deviation u. s. w. besteht und dass damit die Differentialdiagnose gegen Interkostalneuralgien, hartnäckige unerklärliche Armschmerzen eine beachtenswerte Förderung erhält. 10 Tafeln illustrieren die einzelnen Specimen der Wirbelkaries mit ihren Folgen; auch Senkungsabscesse sind in Bezug auf ihre Tiefe und Ausdehnung zu studieren. Der 2. Abschnitt des Atlas umfasst verschiedene chirurgische und orthopädische Affektionen: Rhachitis, Exostosen, Osteomyelitis, Osteosarkome, genu valgum, Coxa vara, kongenitale Knochendefekte, Klumphand etc. Namentlich die Reproduktionen der letzteren Affektionen sind lehrreich. Das 3. Kapitel enthält eine eingehende Darstellung der tuberkulösen Gelenkerkrankungen und der Coxalgien. Die radiographischen Charaktere dieser Erkrankungen sind in verschiedenen Perioden des Krankheitsbildes illustriert, die diagnostischen und therapeutischen Vorzüge, die das Röntgenverfahren hierbei leistet, sind besonders gewürdigt. Endlich finden wir auf einer grossen Zahl von Tafeln das Kapitel der kongenitalen Hüftluxation und ihr Redressement auf unblutigem Wege erschöpfend behandelt. Dass eine wirkliche Reduktion der angeborenen Verrenkung im wahren Sinne des Wortes in manchen Fällen möglich ist, zeigt Tafel 43; dass wir in der Mehrzahl der Fälle uns indes mit einem funktionell günstigen Redressement begnügen müssen, steht wohl ausser Frage. — Interessant ist die an den Tafeln gut studierbare, auch von den Verfassern mehrfach erwähnte sekundäre Knochenatrophie bei Gelenkerkrankungen, die die Unthätigkeit einer Extremität zur Folge haben, auf die Sudeck kürzlich hingewiesen. Beweisend ist in dieser Hinsicht die Darstellung einer tuberkulösen Coxitis, bei der sich die sekundäre Atrophie nicht nur im Femur, sondern auch in den Beckenknochen erkennen lässt.

Das glänzend ausgestattete Werk ist Orthopäden und Ärzten, die sich mit Röntgenverfahren speciell beschäftigen, auf das Wärmste zu empfehlen. Werner (Hamburg).

Eder: **Jahrbuch für Photographie und Reproduktionstechnik.** Wilhelm Knapp. Halle a. S. 1900.

Der vorliegende Jahrgang, welcher sich, was Inhalt und Ausstattung betrifft, seinen Vorgängern würdig anschliesst, kann allen sich mit der Photographie beschäftigenden Personen warm empfohlen werden. Wenn auch die Röntgenuntersuchung selber bezüglich ihrer Anwendungsweise und Technik naturgemäss nicht behandelt wird, so ist doch das besprochene photographische Material so vielseitig, dass auch der Röntgenuntersucher reichen Vorteil aus ihm schöpfen kann. Albers-Schönberg.

---

## Vereine und Kongresse.

**Ärztl. Verein in Hamburg.** 7. V. 1900.

Krause demonstriert einen Patienten, dem eine **Revolverkugel aus der vorderen Schädelgrube** entfernt worden ist. Sie lag nach dem Röntgenbilde im rechten Orbitaldache nahe der Mittellinie und weit nach hinten.

Hildebrand demonstriert **stereoskopische Röntgenaufnahmen.** (Originalarbeit siehe Fortschritte etc. Heft 5.)

Saenger bespricht das Krankheitsbild des **intermittierenden Hinkens**, das auf eine Atneromatose der Arteriae tibiales perancae, dorsales pedis zurückzuführen ist. Gleichzeitig demonstriert er zum Beweise Röntgenaufnahmen, in denen die Kalkplatten der Gefässe deutlich zu erkennen sind.

Hahn (Hamburg).

**Wissenschaftlicher Verein der k. und k. Militärärzte der Garnison Wien 1900.**

13. Januar. Oberarzt Dr. Jeney demonstriert verschiedene Röntgenphotographien aus dem Gebiete der Chirurgie. Er hebt die Wichtigkeit der Kontrolle mittels Röntgenstrahlen beim Anlegen fixierender Verbände hervor, und bespricht die Diagnose der Frakturen. Übergehend behandelt er aus-

führlich die **Fussgeschwulst** oder **Marschgeschwulst**, die bekannte Soldatenkrankheit, die in den letzten Jahresberichten der preussischen Armee 27% sämtlicher Krankheitsfälle ausmacht. Diese Affektion wurde von Weisbach als eine Entzündung der Gelenkbänder zwischen den Mittelfussknochen: Syndesmitis metatarsea angesprochen, bis Kirchner als erster durch Zuhilfenahme des Röntgenverfahrens darauf hinwies, dass es sich meistens um eine Fraktur eines Mittelfussknochens handelte. Vortragender hat alle ihm im Jahre 1899 vorkommenden Fussgeschwülste durchleuchtet, konnte aber nur einmal eine Fraktur nachweisen; alle anderen Krankheitsfälle von ähnlichen Symptomen waren wahrscheinlich Syndesmitiden im Sinne Weisbachs. — Vortragender hat ferner seine Röntgenuntersuchungen der Diagnose der Nierensteine zugewandt; er schliesst sich der Meinung Leonhards und Ringels an, dass die Oxalate am allerundurchlässigsten, etwas durchlässiger die Urate, noch mehr die Phosphate, während die Cholesterin- und Gallenfarbstoffsteine für Röntgenstrahlen sehr durchlässig sind, sodass letztere im Organismus auf der Platte sehr selten nachweisbar sind.

Oberstabsarzt Dr. Habert bemerkt zu den Darstellungen der Marschgeschwulst, dass es zwei Gattungen dieser Krankheit giebt und zwar: 1. jene mit Bruch des Mittelfussknochens im Sinne Kirchners und 2. solche unter dem Bilde von Syndesmitis oder Tendovaginitis im Sinne Weisbachs und fragt, warum in den statistischen Jahrbüchern unserer Armee dieselbe keine Erwähnung findet. Er hofft, dass die Demonstration diesbezüglich anregen wird.

Das gleiche Thema behandelt V. de Holstein in der **Semaine médicale**.

No. 24. 1899. Die früher als rheumatisch oder periostitisch angesprochene schmerzhafte Anschwellung des Fussrückens im Bereiche des Metatarsus wird durch Röntgenuntersuchung als Querbruch meist des II. Metatarsus im mittleren Drittel rektifiziert, die Schwellung als Callus erkannt. H. erklärt diesen durch das Fehlen jeden Traumas ausgezeicheten Bruch folgendermassen: Während eines Marsches ist der Fuss immer gewissen Unbilden seitens des unebenen Terrains ausgesetzt; so ruht beim Steigen das ganze Körpergewicht auf dem Vorderfuss, während der übrige Teil des Fusses vom Boden entfernt gehalten wird. Ein selbst leichter Stoss kann nun, wenn er auf den Vorderfuss von hinten wirkt, sich auf einen der mittleren Metatarsi fortsetzen; wirkt der Stoss in schräger Richtung auf den Knochen, so kann der letztere seitlich ausweichen; koinzidiert aber die Gewalt mit der Längsachse desselben, so kommt es zur Fraktur; es handelt sich immer um eine indirekte Gewalteinwirkung, die zumal eintritt, wenn die ermüdeten Muskeln den Knochen nicht mehr in brauchbarer Haltung erhalten.

**Österreichischer Balneologen-Kongress zu Ragusa und Jlidze 1900.**

Ullmann: **Lichtwirkungen auf normale und pathologisch veränderte Haut.** Verschiedene Arten der Hautpigmentation sind zweifellos Effekte der kurzwelligen, ultravioletten oder noch stärker brechbaren Teile des Sonnenspektrums. Sowohl oberflächliche ekzemartige, erythematöse oder papulovesiculöse Prozesse (Ekzeme solare, Gletscherbrand), als auch tiefergreifende, vesiculo bullöse, mit narbiger Destruktion ausheilende Hautentzündungen erweisen sich durch ihr periodisches, an die heisse Jahreszeit gebundenes Auftreten auf vom Lichte beschienenen Körperstellen als zweifelloser pathologischer Effekt des Lichtstrahlenreizes. Auch für die Entstehung des von Kaposi zuerst beschriebenen Xeroderma pigmentosum, von ihm selbst bis jetzt als Neigung zu frühzeitiger seniler Involution der Haut aufgefasst, dürfte der Reiz des Sonnenlichts eine wesentliche Rolle spielen. Ähnliche Eigenschaften sind auch für andere kurzwellige Lichtstrahlen, so die Röntgenstrahlen, nachgewiesen.

**Königliche Gesellschaft der Ärzte in Budapest 1899.**

9. November. Róna stellt **7 Lupusfälle** vor, welche teils mittels Röntgenstrahlen, teils mittels Auskratzung und Thermokauter, teils aber mittels Radikalexstirpation und nachfolgender Transplantation behandelt wurden. R. befürwortet letzteres Verfahren.

**K. K. Gesellschaft der Ärzte in Wien 1900.**

11. Mai. H. Benedikt demonstriert Röntgenaufnahmen eines **Mediastinaltumors**, welche wieder einmal die grosse Bedeutung der Röntgenuntersuchung für die interne Medizin beweisen. Heftige Interkostalneuralgien und asthmatische Anfälle seit 4 Jahren führten den Kranken zum Arzt. Zu beiden Seiten der Wirbelsäule wurde Dämpfung konstatiert, weder Atemgeräusche, noch Herztöne zu hören. Beide Lungen sind komprimiert. Im Röntgenbild sah man einen Schatten, der vom Jugulum bis zum Zwerchfell reichte und sich in der Höhe der fünften und sechsten Rippe nach beiden Seiten am stärksten ausdehnte. Keine Pulsation. Ein hervorragender Internist hatte die Diagnose auf Aneurysma gestellt, besonders da Syphilis in der Anamnese ist. Auf Jodkuren stets bedeutende Besserung. Wie wirksam Jod sein kann, beweist ein zweiter Jahre lang röntgoskopisch verfolgter Fall. Durch mehrmonatliche Jodkuren in Hall und im Hause nahm die Breite des Mediastinaltumors zuerst um 2 cm, dann um erheblich mehr ab. Der Kranke blieb in den letzten Monaten beschwerdefrei. Der Tumor war auf dem Röntgenbilde nicht mehr nachweisbar, gab auch ebensowenig physikalische Symptome.

4. Mai. Kienboeck bespricht einige Fälle von **Lokalisation von Fremdkörpern** durch Röntgenstrahlen, welche eine erfolgreiche operative Entfernung von Fremdkörpern erleichtert oder überhaupt erst ermöglicht hat. Die Fälle betrafen: eine Nadel im Kniegelenk, und zwar im Meniscus lateralis (wäre

früher vielleicht selbst bei Eröffnung des Gelenkes übersehen worden); zwei metallische Körper, die Kinder verschluckt hatten, deren Wanderung im Darme verfolgt wurde; eine Spielmarke, die im Ösophagus sass und später mittels Münzenfängers entfernt wurden. In einem Falle wurde eine Kugel aus dem Gehirn, in welchem sie ganz frei 3 cm unter der Oberfläche des Hinterhauptlappens lag, nach exakter Lokalisation entfernt, worauf der quälende Kopfschmerz, welcher die Indikation zur Operation abgegeben hatte, vollständig verschwand.

18. Mai. Bum demonstriert eine **subakromiale intrakapsuläre Humerusluxation.** 10jähriger Knabe, mittelst Forzeps geboren, unmittelbar nach der Geburt Beweglichkeitsbeschränkung des rechten Armes. Infolgedessen „paralytische Luxation" und Wachstumsverkürzung. Demonstration der Röntgenbilder aus den Instituten Schiff-Freund und Kaiser.

8. Juni. Spiegler demonstriert zwei Kranke, bei denen er Finsensche Belichtung mit Erfolg vorgenommen hat. Der erste Fall betrifft einen ausgedehnten **Lupus vulgaris tumidus et exulcerans,** der den in den letzten Jahren vorgenommenen therapeutischen Massnahmen getrotzt hatte und mit dieser Methode — täglich 1—2 Stunden belichtet — langsam aber sicher zur Heilung gebracht war. — Fall 2 ist in vieler Beziehung interessanter. Es handelt sich um **Alopecia areata.** Während wir in der Anwendung der Röntgenstrahlen eine Methode kennen, welche Haarausfall erzeugen kann, haben die konzentrierten Strahlen des elektrischen Bogenlichtes die Eigenschaft, bei der Area celsi den Haarwuchs wieder anzuregen. Jede einzelne Stelle des Krankheitsherdes wurde durch je eine Stunde der Belichtung ausgesetzt, die Umgebung derselben in ca. 1 cm breiter Ausdehnung rasiert und gleichfalls mit belichtet. Die Haarregeneration stellte sich in der Weise ein, dass zunächst unpigmentierte Lanugohaare wuchsen, die langsam stärker wurden und Pigment aufnahmen. Im vorgestellten Falle dauerte die Behandlung drei Monate. In einem zweiten Falle von beginnender progredienter Alopecia areata barbae gelang es, durch vier Sitzungen das Vorschreiten sofort zum Stillstand zu bringen.

15. Juni. Schiff und Freund demonstrieren 13 mit Röntgenstrahlen behandelte Patienten und zwar: **zwei Fälle von Favus, vier Lupus vulgaris, drei Sykosis, ein Lupus erythematodes, drei Hypertrichosis.** Lupus und Hypertrichosis sind Affektionen, die mittels der Röntgenbestrahlung unzweifelhaft radikal zu beseitigen sind, doch erfordern dieselbe eine längere (bei Hypertrichosis $1^1/_2$ Jahre dauernde, jedoch intermittierende, bei Lupus eine kontinuierliche) methodische Behandlung. Bei beiden Affektionen ist aber schon nach kurzer Zeit ein Effekt konstatierbar, der dem günstigen Endresultate vollkommen ähnelt. Die fortgesetzte monatelange Bestrahlung der normalen Haut bringt atrophische Erscheinungen in derselben hervor, welche sich durch geringe Unterschiede in der Farbennuance und winzige punktförmige Depressionen äussern, Veränderungen, die keineswegs so entstellend sind, wie die im Gefolge der Elektrolyse auftretenden. Kleine behaarte Hautmäler, Warzen etc. sind demnach mit Elektrolyse zu behandeln, während für die Enthaarung grosser Hautpartien die Röntgenbehandlung vorzuziehen ist, mit Rücksicht auf die Schmerzlosigkeit, das unauffällige, die Patienten nicht in ununterbrochener Behandlung haltende und wesentlich kürzere Verfahren. Bei der Lupus-Behandlung genügen Sitzungen von 5—10 Minuten Dauer, nach denen die entzündliche Reaktion ausbleibt, während sich der günstige Einfluss im gleichen Masse geltend macht. Die Resultate bei Sykosis und Favus sind überraschend günstig und übertreffen die mit anderen Methoden erzielten therapeutischen Resultate. Selbst bei äusserst chronischen, Jahrzehnte lang dauernden und behandelten Prozessen wurde in wenigen Wochen völlige Abheilung erzielt. Die kranken Hautpartien wurden in gewöhnlicher Weise bestrahlt und nach Ausfall der Haare mit indifferenter Salbe bestrichen. Infolge intensiver Bestrahlung sahen die Vortragenden zwei Symptome: 1. im Anschluss an eine Röntgen-Dermatitis zeigten die Narben Gefässneubildungen in Form zahlreicher Teleangiectasien. 2. Alteration des Pigments in der Haut und in den Haaren: Bei einem wegen Lupus des Gesichts bestrahlten Kranken trat eine accidentelle Alopecie auf. Obgleich hier sonst keine weiteren Entzündungserscheinungen bemerkbar wurden, entwickelte sich eine überaus intensive Pigmentierung an dieser Stelle. Jede auffällige Reaktion ist überflüssig. Dermatitiden sind nicht anzustreben, sondern zu vermeiden. Werner (Hamburg).

**Société médicale des hôpitaux, in Gaz. des hôpit.** 16. Mai 1899.

Béclére stellt einen Kranken vor, der einerseits durch die Seltenheit seiner Erkrankung, andererseits durch die Anwendung der Röntgenstrahlen als diagnostisches Hilfsmittel von Interesse ist. Der Fall ist ein neuer Beweis für den Wert der Röntgographie. Es handelt sich um einen **subphrenischen Abscess in Kommunikation mit den Bronchien.** Der robuste Kranke erkrankte vor $3^1/_2$ Jahren während der Nacht plötzlich mit heftigem Seitenstechen links. Seither war er bei jeder Anstrengung stark dyspnoisch, liess sich deshalb in zahlreichen Spitälern behandeln und wurde überall für einen Tuberkulösen gehalten. Im Hospital Tenon trat heftiges Erbrechen auf und im Anschluss daran ein eitriges Sputum in bedeutender Menge. Bei der ersten Bestrahlung wurde nichts Abnormes gefunden. Bei einer zweiten konstatierte B. im Spatium hepato-diaphragmaticum eine hellere Zone, die als Abscess angesprochen wurde, der in die Bronchien perforiert war. Ob der Kranke durch einen chirurgischen Eingriff geheilt wurde, ist aus dem Referat nicht zu ersehen.

**Société de Chirurgie — Paris 1900.**

21. März. **Debatte über den Wert der Radiographie bei Brüchen.** Delorme betont, dass man sich auch früher über die Stellung der Bruchenden zu einander, die Weise der Dislokation und auch über die Callusbildung ganz richtige Vorstellungen machen konnte, dass allerdings die Röntgenstrahlen eine recht bequeme Stütze für den Kliniker sind.

Loison legt 37 verschiedene Frakturenbilder vor und bespricht die Wichtigkeit der Kontrolle der Heilungsresultate in jedem einzelnen Falle.

Mannoury hat mit Röntgenstrahlen den genauen Sitz eines Sequesters in einem Falle von phlegmonösem Panaritium ostale konstatiert.

Reynier bespricht die Auslegung der Röntgenbilder und die häufigsten Fehler und Täuschungen, denen der Ungeübte zum Opfer fällt.

Championiére glaubt, durch genaue Callusbeobachtung den Zeitpunkt bestimmen zu können, wann ein bis dahin ruhiggestelltes Glied durch Massage und Bewegungen wieder funktionsfähig gemacht werden soll.

**Académie de Médicine — Paris 1900.**

13. März. Pinard demonstriert die Type einer **skoliotischen Frau a capite ad calcem** und bespricht die Technik derartiger grosser Aufnahmen.

**XIII. Chirurgenkongress — Paris 1899.**

Février et Gross. **Deux observations de brûlures par la radiographie.** Die erste der vorgestellten Röntgen-Verbrennungen war oberflächlich und betraf einen Arzt, der sich mit Radiographie beschäftigte. Die zweite betraf einen Soldaten, bei dem eine 45 Minuten lange Bestrahlung bei einer Entfernung der Röhre von 11 Centimetern vorgenommen war. Es trat eine 7 cm lange, 5 cm breite Wunde auf, mit steilen Rändern und scharfer festonnierter Begrenzung. Auffallend war die lange Heilungsdauer, die im ersten Falle zwei Monate, im zweiten trotz aseptischer Wundbehandlung bedeutend länger dauerte.

**Société médicale des hôpitaux. 1899.**

7. Juli. Merklen: **Diagnostic étiologique des névralgies intercostobrachiales rebelles par la radiographie.** Verf. berichtet über zwei Fälle schwerer intercostobrachialer Neuralgien, die seit mehreren Jahren bestanden und jeder Behandlung trotzten. Die Röntgenuntersuchung ergab, dass bei einem von ihnen die Schmerzen abhängig waren von einer Kompression der Nervenwurzeln durch ein Malum Pottii, das in der Höhe des dritten Brustwirbels zu einem Senkungsabscess geführt hatte, während bei dem andern die Erklärung der Schmerzen in einer aneurysmatischen Erweiterung des hinteren Abschnittes des arcus aortae zu suchen war.

**Röntgen-Society — London 1900.**

1. Februar. Hugh Walsham: **The Roentgen-Rays in diseases of the chest.** An einer grossen Zahl von Projektionsbildern erläutert Vortragender den Wert der Röntgenbestrahlung in der Diagnose der Aneurysmen und der Lungentuberkulose. Die Transparenz der Lungen nimmt mit dem zunehmenden Alter ab. Das ist ein Hauptsatz mit dem der Verfasser beginnt. Im übrigen besitzen wir ein vortreffliches diagnostisches Hilfsmittel zur Erkennung oder Ausschliessung beginnender Phthise. Besonders interessant sind jene Fälle des Verfassers, in denen der Verdacht einer Spitzenaffektion durch seine Untersuchung ausgeschlossen werden konnte. Wertvoll ist ferner die Betrachtung vorgeschrittener Lungentuberkulosen, um sich über die Grösse der Kavernen, ihre Lage, ihre Ausdehnung u. s. w. ein Bild zu machen: Vorstellungen, die Auskultation und Perkussion oft nicht gestatten. In Fällen von Pleuritis, von Pneumothorax hat Verf. diagnostische Hilfe gefunden. Interessant ist, dass er sogar Miliartuberkulose mit Röntgenverfahren erkennen und differentialdiagnostisch gegen Typhus verwerten will. Plausibler erscheint es, dass die Feststellung eines oblitterierten Herzbeutels oder durch Verwachsungen bedingter Herzverlagerungen gelingt. Die interessante, glänzend illustrierte Arbeit regt zu weiteren Versuchen an.

Werner (Hamburg).

---

## Journallitteratur.

**Münchener med. Wochenschrift.** 1900.

No. 19. Kirchgässer: **Fehldiagnose eines Aortenaneurysmas infolge der Durchleuchtung mit Röntgenstrahlen.** K. durchleuchtete eine Person, bei der er die Diagnose auf Osophaguscarcinom gestellt hatte, mit X-Strahlen, fand dabei dicht oberhalb des etwas vergrösserten Herzschattens ungefähr in der Mitte des Körpers einen überfaustgrossen, intensiv dunklen, nach allen Seiten hin deutlich pulsierenden Schatten. Aus diesem Befunde stellte er die Diagnose Aortenaneurysma. Nach Ablauf eines halben Jahres exitus. Die Sektion ergab eine ausgedehnte, feste, flächenförmige Verwachsung der Aorta

und der Speiseröhre infolge eines Carcinoms, das von der Cardia ausging. Die Speiseröhre war in den mittleren Teilen noch im Bereich der Verwachsung stark ausgedehnt. Der auf dem Röntgenschirm sichtbare Schatten war demnach die mit Flüssigkeit gefüllte erweiterte Speiseröhre.

No. 22. Wolf: **Zwei Fälle von angeborenen Missbildungen.** 1) Angeborener Mangel beider Kniescheiben bei der Mutter und bei zwei Kindern; keinerlei Beeinträchtigung der Funktionen. 2) Angeborene Fingerdeformität, die darin besteht, dass während an beiden kleinen Fingern das Metakarpo-Phalangealgelenk sich vollständig normal verhält, das Gelenk zwischen Grund- und Mittelphalanx in Beugestellung ankylotisch ist. Die Difformität ist bereits beim Urgrossvater beobachtet und ist in den verschiedenen nachfolgenden Generationen vorhanden. Beigegebene Röntgographie erläutert die Verhältnisse.

No. 27. Mock: Über einen **Fremdkörper im Augeninnern,** dessen Bestimmung mit Röntgenstrahlen und Magnetextraktion. Die Überschrift ergiebt alles. Hahn (Hamburg).

**Wiener Klinische Wochenschrift 1900.**

No. 25. Holzknecht: **Zum radiographischen Verhalten pathologischer Prozesse der Brustaorta.** Bei der radiologischen Untersuchung der Aorta soll die Untersuchung nicht nur in den beiden sagittalen Richtungen vorgenommen werden, sondern es soll auch quer (frontal) und schräg (von links hinten nach rechts vorne) durchleuchtet werden. Bei der queren Diaskopie des Thorax sind in dem sonst dunklen Bilde zwei unscharf begrenzte helle Räume, ein retrosternaler und ein retrocardialer sichtbar, die zur Aorta in gewissen anatomisch begründeten Beziehungen stehen. Bei der schrägen Durchleuchtung sieht man die aorta ascendens, die vordere und linke Hälfte des Bogens aufeinander projiziert als bandförmigen, oben blind endenden pulsierenden Schatten, beiderseits von hellem Lungengebiete umgeben, zur linken des Wirbelsäulenschattens vom Herzen aufsteigen. Bei Anwendung dieser Methode findet man ungemein häufig links oben in der Höhe des zweiten Interkostalraumes einen rundlichen scharf begrenzten pulsierenden Schatten aus dem Mittelschatten austreten. Es ist das jenes Gebilde, das so oft ungerechtfertigter Weise zur Diagnose eines beginnenden Aortenaneurysma geführt hat. Ist ein Aneurysma vorhanden, so ist das Bild ganz anders: In schräger Durchleuchtungsrichtung sieht man, nicht wie bei der allgemeinen Aortendehnung ein nahezu normales, nur etwas verbreitertes eventuell auch verlängertes Aortenschattenband, sondern einen halsartig dem Herzen aufsitzenden, keulenförmigen, allseitig oder mehrseitig pulsierenden Schatten, dessen Kopfteil gerade nach oben zeigt, oder mehr oder minder nach links in den linken Lungenraum oder nach rechts in den Wirbelsäulenschatten geneigt ist. Mit der Grössenzunahme des Aneurysma verwischen sich die typischen Bilder aus begreiflichen Gründen. Zur Diagnose des beginnenden Bogenaneurysmas scheint die Methode demgemäss ein wertvolles Hilfsmittel. Bei Aneurysmata der Aorta descendens giebt die frontale Diaskopie bisweilen wertvolle Aufschlüsse.

No. 28. 12 Juli. Weinberger: **Bemerkungen zu diesem Aufsatze.** W. vertritt H. gegenüber die Ansicht, dass die pulsierende Vorwölbung des Mittelschattens auch bei völlig Gesunden konstant ist.

Der bei dorsoventraler und ventrodorsaler Durchstrahlung der Region zwischen 1. und 3. Rippe entstehende Schatten zeigt einen mittleren dunkleren, centralen und hellere Seitenteile, periphere Schatten. Der periphere Schatten ist entsprechend der Höhe des 1. Interkostalraumes, links von einer lateral konvexen Bogenlinie konturiert. Auf Gefrierhorizontalschnitten präsentieren sich die Verhältnisse so, dass W. den centralen Schatten als durch die Wirbelsäule, das Sternum und das Mediastinum entstanden erklärt, während der linke periphere Schatten von der Aorta und zwar vom Arcus aortae und der Aorta descendeus herrührt. Die linke oberste Bogenkontur ist also Seitenkontur der Aorta; die rhythmische Pulsation ist also Pulsation der Aorta. Der periphere Schattenanteil ist in den topischen Verhältnissen der anatomischen Präparate begründet, welche lehren, dass die im Bereiche des ersten Interkostalraumes links im Mediastinum gelegene Aorta bei normalen Menschen die Mittellinie beträchtlich mehr überschreitet, als der schattengebende Teil der Wirbelkörper.

Holzknecht: **Gegenbemerkungen zu Obigem.** H. verfügt über eine Reihe von Röntgenbildern normaler Menschen, auf denen die Vorwölbung fehlt. Bezüglich der Details verweist H. auf die demnächst im Zusammenhang mit dieser Zeitschrift erscheinende: „Radiologische Diagnostik der Erkrankungen der Thoraxeingeweide."

**Archives d'Electricité médicale expérimentales et cliniques.** 8. Jahrg. 1900.

No. 87. 15. März. Verger und Abadie: **Sur un cas d'anéurysme aortique sans signes physiques révélé par l'emploi des rayons Röntgen.** Die 75jährige Kranke klagte seit zwei Jahren über Herzschmerzen, Appetitlosigkeit, häufigen nächtlichen Harndrang und bot ausser atheromatösen Gefässen keine physikalisch nachweisbaren Abweichungen. Eine leichte Lähmung des linken Stimmbandes machte den Verdacht auf ein Aneurysma rege, der durch die Röntgenuntersuchung zur Thatsache erhoben wurde. Und zwar handelte es sich um einen apfelgrossen, mit dem Herzen isochron pulsierenden Tumor.

No. 88. 15. April. Béclère: **La mesure indirecte du pouvoir de pénétration des rayons de Roentgen à l'aide du spintermètre.** Die Durchdringungsfähigkeit der Röntgenstrahlen ist eine inkonstante Grösse, abhängig von dem Widerstande der Röhren, der seinerseits von der Glasdicke und dem

Kaliber abhängt, und den Eigenschaften des Stromes, der durch dieselben läuft. Im Laufe einer radioskopischen Untersuchung wechselt dieser Widerstand von Augenblick zu Augenblick. Ein ungefähres Mass für die Durchdringungsfähigkeit hat man in der Funkenlänge. B. hat nun einen einfachen Funkenmesser (σπιντηρ = der Funken) konstruiert, der jeweils gestattet, in jedem Augenblick der Untersuchung die Funkenlänge zu prüfen und danach die Stärke des Kathodenlichtes zu modifizieren. Die jeweils nötige Korrektur nimmt er mit dem früher beschriebenen Villardschen Osmoregulator vor.

Guilleminot: **Précision de l'incidence en Radiologie. Méthode complète simplifiée par l'emploi du radiogoniomètre.** Beschreibung einer Methode zur exakten Messung der Schattengrösse, der Projektionsverhältnisse, der Fremdkörperlage etc. — ohne Abbildung und mathematische Formeln nicht zu verstehen.

No. 89. 15. Mai. J. B. **Sur l'interrupteur-moteur pour grandes bobines de Ruhmkorff. Nouveaux modèles d'interrupteurs électrolytiques.** Beschreibung eines neuen Unterbrechers: Modell: Gaiffe & Co., der 3000 Unterbrechungen in der Minute gestattet. Abbildungen desselben. Empfehlende Besprechung der Siemens & Halskeschen Unterbrecher, die nicht nur in Deutschland, sondern auch in Frankreich und England die weiteste Verbreitung gefunden haben. Die Abkürzung der Expositionszeit bei Benutzung der elektrolytischen Stromunterbrecher geht aus einer Zusammenstellung von Cox (Electrical Review, 9. Juni 1899) hervor, die an dieser Stelle referiert werden mag:

| | mechanischer Unterbrecher. | Wehneltscher Unterbrecher. |
|---|---|---|
| Knie | 3—8 Minuten | 60—130 Sekunden |
| Brust | $5^1/_2$—15 „ | $1^1/_4$—2 Minuten |
| Becken | 8—15 „ | 2—3 „ |

Inzwischen hat die Vervollkommnung der Technik noch weitere Abkürzungen gestattet.

J. B. **Luxation du bras non réduite sous appareil silicaté.** Die publizierte Platte giebt in ausgezeichneter Weise eine eingegypste Ellenbogenluxation wieder. Der betreffende Chirurg hatte nach der Anlage des Verbandes die Befürchtung, dass die Einrenkung nicht gelungen sei. Die Röntgenaufnahme gab ihm Recht. Es erfolgte nunmehr die nochmalige Einrenkung und das jetzt aufgenommene Bild liess erkennen, dass die Operation gelungen war.

No. 90. 15. Juni. Bertin-Sans. **Détermination du point d'incidence normale en Radiographie.** Um Irrtümern in der Deutung der Platten zu begegnen, giebt der Verfasser mehrere Methoden an, die eine exakte Konstruktion des erhaltenen Schattenbildes, bezw. der Art seines Zustandekommens gestatten. Im wesentlichen benutzt er ein aus verschieblichen Metalldrähten konstruiertes rechtwinkliges Dreieck, dessen eine Kathete möglichst der Centralaxe des von der Antikathode aus entstehenden Strahlenbündels parallel aufgesetzt und mit photographiert wird.

J. B. **Cas curieux de Polydactylie.** Zwei Hände mit sechs Fingern, von denen der überzählige Finger bei der einen vom Triquetrum entspringt und wohl auch mit diesem artikuliert, während bei der anderen derselbe mit einem Auswuchse des fünften Metakarpale artikuliert.

**La Radiographie.** 1900. 4 Jahrg. No. 39. April.

Oudin et Barthélemy: **Note sur l'Épilation par les rayons X.** Die beiden Verfasser kommen durch eine Reihe von Versuchen, die die Epilation durch Röntgenstrahlen zum Gegenstand hatten, zu negativen Resultaten, ganz im Gegensatz zu den in Deutschland gemachten Erfahrungen. Nachdem sie schon früher an Tieren wenig ermutigende Untersuchungsergebnisse gehabt haben, haben sie jetzt an einer Reihe von Menschen experimentiert und zwar teilen sie zwei Untersuchungsreihen mit. Bei der ersten haben sie häufige kurzdauernde Bestrahlungen vorgenommen, bei der zweiten haben sie eine einmalige langdauernde Belichtung stattfinden lassen. Die zur Epilation bestimmten Haare sassen an der Regio pubica von Frauen, die möglichst verschiedenen Teint, Haarfarbe, Haardicke u. w. aufwiesen. In der ersten Gruppe wurden 5—7, 5—10 Minuten lange Sitzungen täglich oder einen um den anderen Tag 2—4 Wochen lang vorgenommen. In der zweiten wurde 10—30 Minuten lang ziemlich intensiv bestrahlt. Der Röhrenabstand betrug jedesmal etwa 15 cm. Die Umgebung der zu enthaarenden Hautregion wurde geschützt. Von drei Versuchsobjekten der ersten Gruppe boten zwei absolut negativen Befund. Eine dritte bekam heftiges Erythem und einen partiellen Haarausfall. In der zweiten Gruppe sind die Resultate negativ bei drei Individuen, dreimal wurde ein geringer Ausfall der Haare konstatiert, bezw. gelang es durch leichten Zug, durch schwaches Kämmen etc. die Haare auszureissen. Nur zweimal war die Epilation eine totale, darunter einmal unter Vorausgehen eines ausgedehnten Erythems. Die Verfasser machen auch in dieser Publikation darauf aufmerksam und bestätigen damit ihre früher auf dem Moskauer Kongress mitgeteilten Beobachtungen, dass sie „viscerale Zufälle nach der Verwendung von Röntgenstrahlen" beobachtet haben, die darauf hinzuweisen scheinen, dass die Anwendung der Röntgenstrahlen kein gleichgültiges Agens ist. Unter den elf sonst völlig gesunden Versuchspersonen trat bei zweien sofort nach der Belichtung Erbrechen auf, das sich mehrmals wiederholte, eine mehrtägige Nausea zurückliess, ohne dass die genaueste Untersuchung der Zunge und des Verdauungstraktus auf eine gastrische Störung hinwies. Die Verfasser presumieren eine Wirkung auf den Sympathikus.

No. 40. Mai. Béclère: **La mesure indirecte du pouvoir de penétration des rayons de Roentgen à l'aide du spintermètre.** Das Durchdringungsvermögen der Röntgenstrahlen wechselt fortwährend, es nimmt zu und ab mit dem Widerstande der Röhren, der seinerseits wieder abhängig ist von dem Kaliber derselben, dem Abstande der Elektroden, der Stärke des Glases und den Eigenschaften des dieselben passierenden Stromes. Fast immer nimmt dieser Widerstand während der radioskopischen Operationen zu, und bisweilen wird er plötzlich vermindert durch allerlei Zufälle, unter denen Erhitzung der Antikathode und der Röhrenwandung die Hauptrolle spielen. Als das beste Mittel, den Grad des Röhrenwiderstandes zu bestimmen, bezeichnet B. die Messung der Funkenlänge, die er mittels des Spintermeters vornimmt. Dieser kleine Apparat ist nichts weiter als ein Detonator, der zum Zweck der Messung der Funkenlänge graduiert ist. Derselbe besteht aus dem graduierten Metalldraht, der an einem elfenbeinernem Griff gehalten wird; an den Enden des Metalldrahtes sind zwei verschiebliche in Knöpfe endigende kleine Elektroden angebracht, die solange voneinander verschoben werden, bis der Funken nicht mehr überspringt. Damit lässt sich also der „equivalente Funken" bestimmen und je nach Bedarf eine gewisse Funkenlänge annähernd konstant erreichen.

**Archives médicales de Toulouse.** 1899. 1. Juni.

Marie und Cavalier: **Application de la radiographie à l'étude des vaisseaux lymphatiques.** Die Verfasser haben den mit Qecksilber, bezw. mit Zinnober injizierten Lymphapparat eines Hundes mit Röntgenstrahlen studiert und zum Teil auch stereoskopische Aufnahmen gemacht.

**Nuovo cimento.** 8. p. 87 u. 112.

Murani: **Radiographie.** Der Verfasser empfiehlt den Gebrauch von Metallplatten aus Blei oder anderen Metallen, auf die die „lichtempfindlichen Häutchen" für die Photographie gelegt werden sollen. Diese Metallplatten sollen vor den gewöhnlichen mit der Licht empfindlichen Masse armierten Glasplatten den Vorteil haben, schärfere Bilder zu geben und zwar dadurch, dass die X-Strahlen von den Metallplatten reflektiert werden. (? Ref.)

In einer zweiten Arbeit über den gleichen Gegenstand äussern sich Malagoli und Bonacini dahin, dass nur bei „harten" Röhren zur Verstärkung des Kontrastes die Metallplatte eine Verbesserung sei, während man bei „weichen" Röhren ohne sie auskommt, wenn man nur genügend lange exponiert.

**Annales de médecine et chirurgie infantiles.** 1898.

Redard et Laran: **De l'importance de la radiographie pour le diagnostic et le traitement des déviations de la colonne vertébrale.** Die Arbeit bezweckt, zu zeigen, dass man mit sehr grosser Genauigkeit das Bild der Wirbelsäule, sowie die Konfiguration der Wirbel und ihre Stellung zu einander erhalten kann, und dass durch die Röntgenuntersuchung vornehmlich die Anfangsstadien des malum Pottii erkannt und die Behandlung derselben kontrolliert werden kann. An einer Reihe von illustrierten Krankengeschichten führen die Verfasser das Bild der Wirbeltuberkulose in seinen verschiedenen Stadien vor Augen. Es gelingt schon die Frühdiagnose, wenn objektive Zeichen völlig fehlen und subjektive Klagen kaum erheblich sind. Dass man die Zahl der erkrankten Wirbel, die Tiefe der Läsion, ihre Ausbreitung, sowie die korrigierende Abweichung erkennen kann, ist nicht weiter wunderbar, aber bisweilen von grossem Werte.

**France médicale.** 1899. 30. Juni.

Roubinovitsch et Montalescot: **Diagnostic d'une déviation douteuse de la colonne vertébrale, dans un cas de rachitisme, par la radiographie.** Gleichfalls ein Beitrag für den Nutzen der Röntgenuntersuchung bei Wirbelsäulenverkrümmung. Mit den gewöhnlichen Untersuchungsmethoden liess sich bei dem dreijährigen Kinde eine Deviation nicht nachweisen. Durch die Radiographie wurde eine Drehung der Wirbelsäule um die eigene Achse mit einer ganz geringen ventralen Kurvaturbildung nach rechts konstatiert.

**Médecine moderne.** 1899. 20. Mai.

Mencière: **Considerations sur le diagnostic et le traitement des déviations de la colonne vertébrale. Emploi de la radiographie.** Auch M. rühmt den diagnostischen Nutzen der Röntgenstrahlen in der frühen Erkennung der tuberkulösen Wirbelerkrankungen und Skoliosen. Auch die Erkrankung der Wirbelscheiben lässt sich nachweisen. Lässt man die kranken Stützapparate aus porösem Filz tragen, denen man durch Stärkebinden die nötige Festigkeit giebt, so können, während der Apparat liegt, Röntgenaufnahmen gemacht werden, die eine eventuell nötig werdende Korrektur erkennen lassen.

**Jornal de Sciencias, mathematicas, physicas e naturaes.** Lissabon 1898 und 1900.

Virgilio Machado: **Sur un appareil pour orienter le foyer producteur des Rayons „X" et mesurer sa distance au fluoroscope ou à une plaque photographique.**

Idem: **Appareils pour orienter les rayons „X" dans les sens horizontal et vertical.**

Beide Arbeiten enthalten die Angabe zweier aus physikalisch mathematischen Überlegungen hervorgegangenen Konstruktionen, die den Zweck haben, die Auffallsrichtung der X-Strahlen auf das Untersuchungsobjekt möglichst der Vertikalaxe zu nähern.

Werner (Hamburg).

**Archives of the Roentgen Ray.** 1900. Mai. Bd. 4. No. 4.

Enthalten mehrere illustrierte Artikel über die Verwendung, die das Röntgenverfahren im Südafrikanischen Feldzuge findet und gefunden hat. Tafel 92 reproduziert zwei Bilder des Oberschenkels eines in der Schlacht von Magersfontein verwundeten Offiziers. Sie illustriert die Kraft, die eine Kugel hat, Röhrenknochen zu zersplittern. Andererseits zeigt der Verlauf des Falles, in welch rapider Weise Mausergeschosswunden heilen. Teilweise liegt dies an der Natur der Verletzung, teilweise an der richtigen Anwendung der Antisepsis, den Hauptpunkt erblickt aber der Specialberichterstatter des British Medial Journal in der Gunst des Klimas, das die Freiluftbehandlung in idealer Weise zulässt, wodurch septischer Wundverlauf fast auszuschliessen ist. Die extrahierte Kugel zeigt eine auffällige Verkrümmung. Im „Scientific American" heisst es: So paradox es klingen mag, so ist das Mausergeschoss eine barmherzige Waffe und der beste Bundesgenosse des Roten Kreuzes in dem Bestreben, die Schrecken des Krieges zu lindern. Die Wunden, die nicht durch Verletzung lebenswichtiger Organe den sofortigen Tod bedingen, sind Nadelstiche im Vergleich mit dem grosskalibrigen Geschosse. Dieser Umstand, sowie die Unmöglichkeit, im offenen Gelände zu fechten, sind der Grund für die prozentuell geringen Verluste, die beide Armeen trotz ihrer Tapferkeit erlitten haben. Noch ein weiteres Moment ist indes zu erwähnen, für den günstigen Verlauf der Verwundungen in diesem Kriege: Nach der „Times" hat Sir William Mac Cormac erklärt, dass die Verbesserungen der medizinischen Fürsorge für die Verwundeten so ungeheure waren, dass dieser Feldzug mit keinem früheren einen Vergleich aushalten kann. Alle nur erdenklichen Vorsichtsmassregeln, die Intelligenz und Geld schaffen konnte, waren vorhanden. Lee-Metford- und Mausergeschosse waren in ihrer Wirkung ungemein ähnlich. Beide verursachten weniger verhängnisvolle Verletzungen als die in früheren Kriegen verschossene Munition. Das Hauptcharakteristikum sind kleine Einschuss- und Ausschussöffnungen und geringe Weichteilzerstörungen. 95% der auf den Truppenverbandplätzen behandelten Verwundeten genasen und ein grosser Teil war binnen kurzem imstande, von neuem Dienst in der Linie zu thun. „Die Röntgenstrahlen", sagt Mac Cormac, „wurden selbstverständlich benutzt, wo sich nur Gelegenheit dazu bot. Alle Hospitäler verfügten schliesslich über eine Röntgenausrüstung. Die Aufnahmen wurden vor jeder Kugelextraktion gemacht. Ein Offizier war besonders mit dem Photographieren beauftragt. Ein kleiner Apparat funktionierte vortrefflich, um sich über die Tiefe der Lage der Kugel zu orientieren. Die Boeren benutzten gleichfalls das Röntgenverfahren. Ich sah den Betrieb in dem Deutschen Hospital in Jacobsdal." Bezüglich der Lokalisierungsfrage mit Röntgenstrahlen enthält die Nummer einen Artikel von Barrel, der mittelst eines sehr einfachen kleinen Apparates ohne Drähte, ohne Senkbleie u. s. w., lediglich durch zwei sich in bestimmten Winkel schneidende Pappdreiecke eine fast genaue Lokalisation auseinandersetzt.

Shenton: **Growth of new Bone of Forearm.** Bei einem 15jährigen Knaben war vor einem Jahre die ganze Ulna wegen akuter Osteomyelitis entfernt. Die Neuwucherung von Knochen, von dem zurückgelassenen Periost aus, lässt sich an der Platte gut studieren.

Rodman publiziert **Exostosen,** die von den Metatarsalknochen ausgehen, und solche, die in Falle von Hallux valgus sich vorfanden.

Moore: Zwei gute Schädelaufnahmen mit gesplitterter Kugel.

Werner (Hamburg).

---

Druck von Hesse & Becker in Leipzig.

Fig. 1.

Fig. 2.

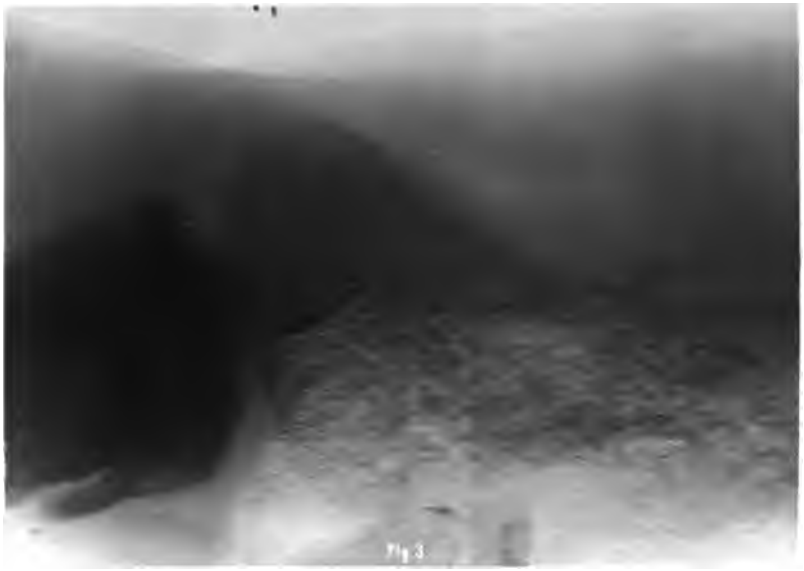
Fig. 3.

Fig. 4.

Fig. 5.

Fig. 7.


Fig. 8.

Fig. 9.

Fig. 10.

Fig. 11.

Neue Photogr. Gesellsch. Berlin Steglitz

Fig. 1.

Fig. 2a.

Fig. 2 b.

Fig. 5.



Fig. 3.

Fig. 6 a.

Fig. 4.

Neue Photogr. Gesellsch. Berlin-Steglitz.

Verlag von Lucas Gräfe & Sillem in Hamburg.

Fig. 1 c.

Fig. 1 b.



Fig. 2.

Fig. 1 a.



Fig. 3.

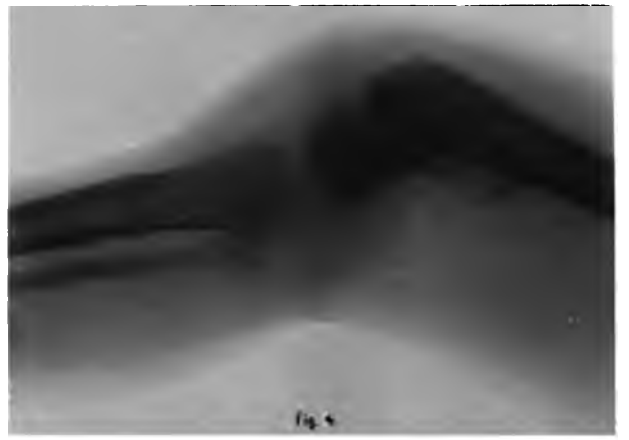

Fig. 4.



Fig. 5.

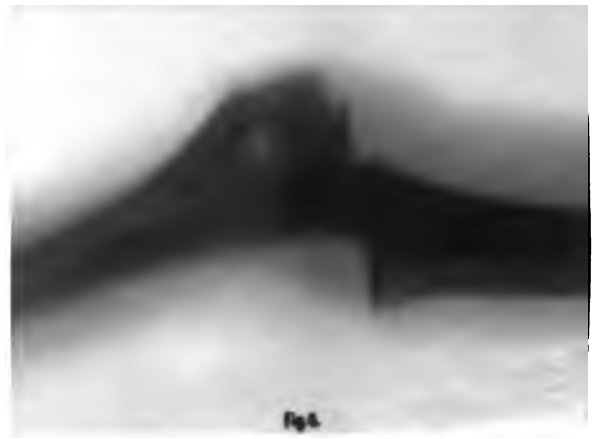

Fig. 6.

Fig. 1a.

Fig. 2.

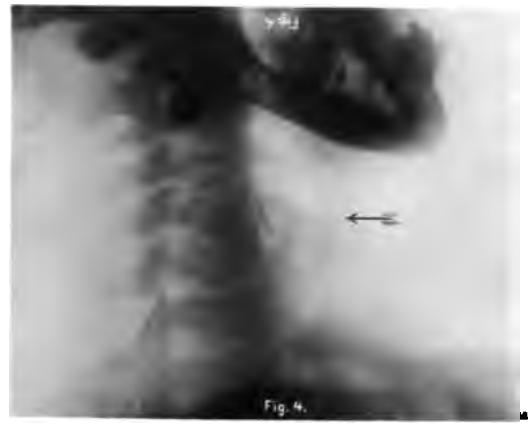

Fig. 4.

Fig. 1b.

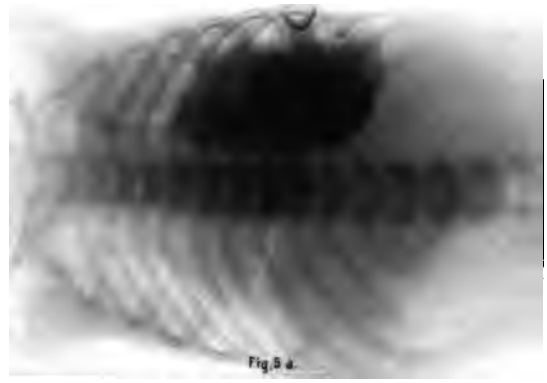

Fig. 5a.

Fig. 5b.





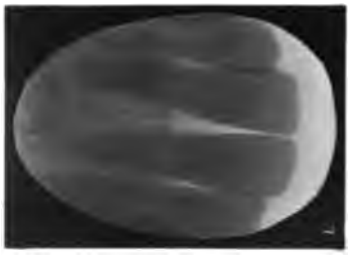

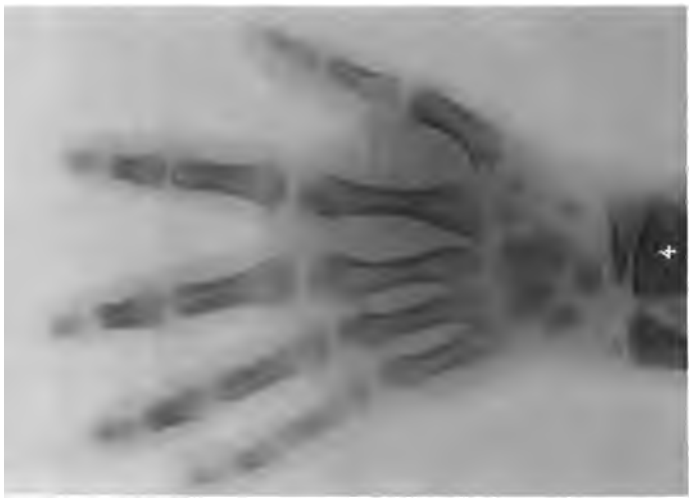
4

3

2

5

1

7

6a

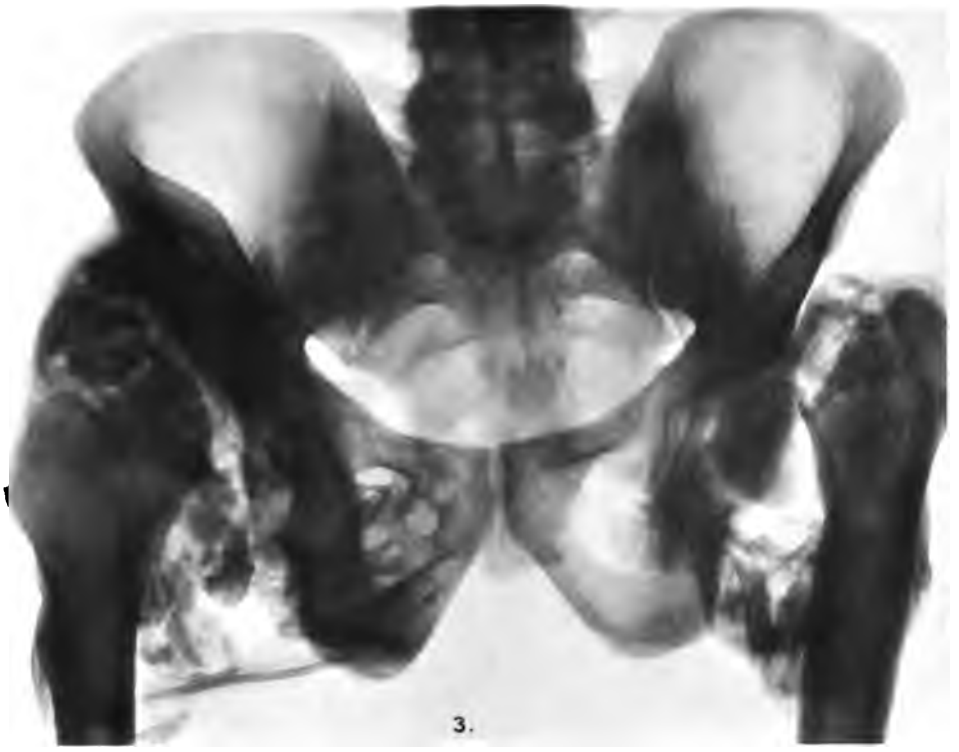

3.

2.

1.

Neue Photogr. Gesellsch. Berlin-Steglitz. Verlag von Lucas Gräfe & Sillem in Hamburg.











3 a.

4 a.

8

6 b

6 d

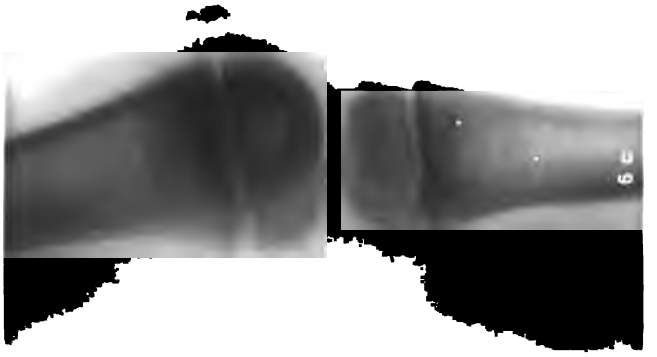
6 c

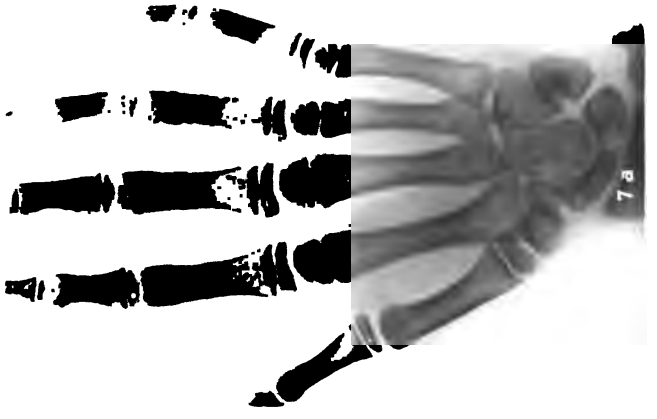
7 a

7 b

11 a

9

10

12

11 b

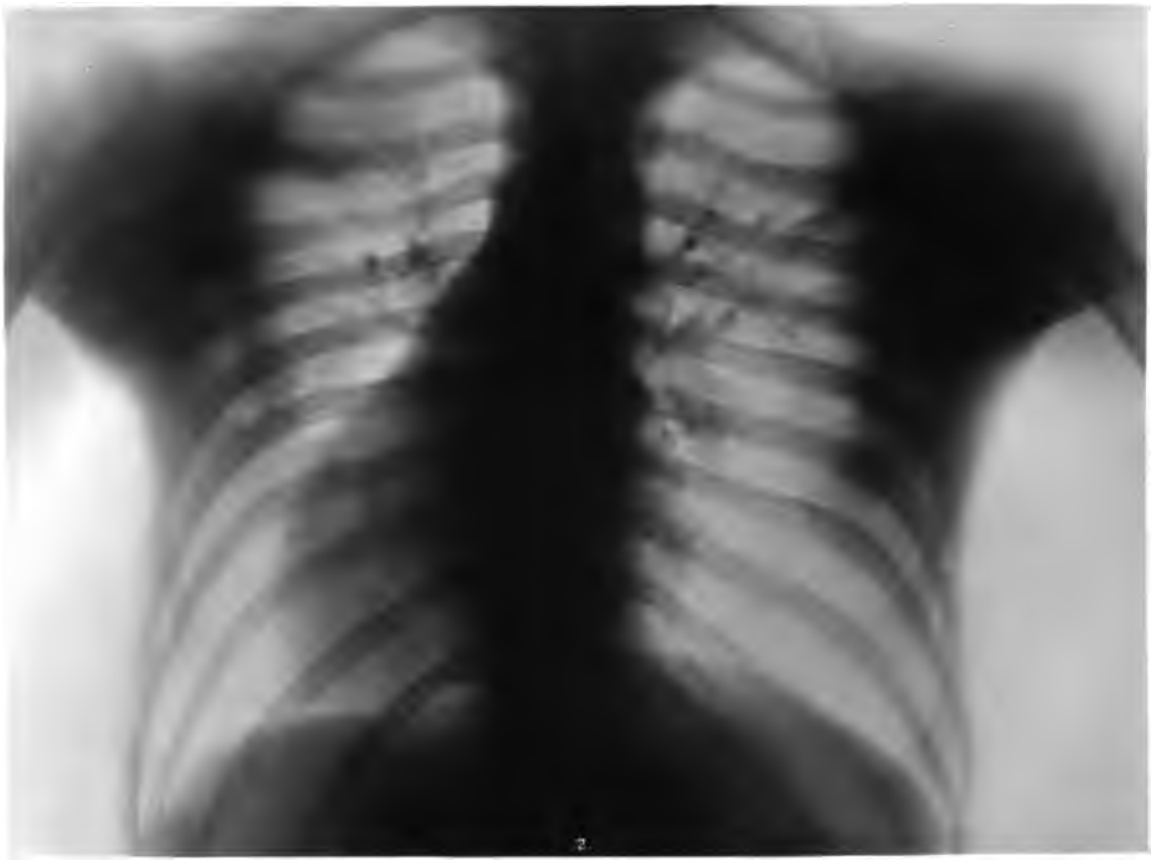

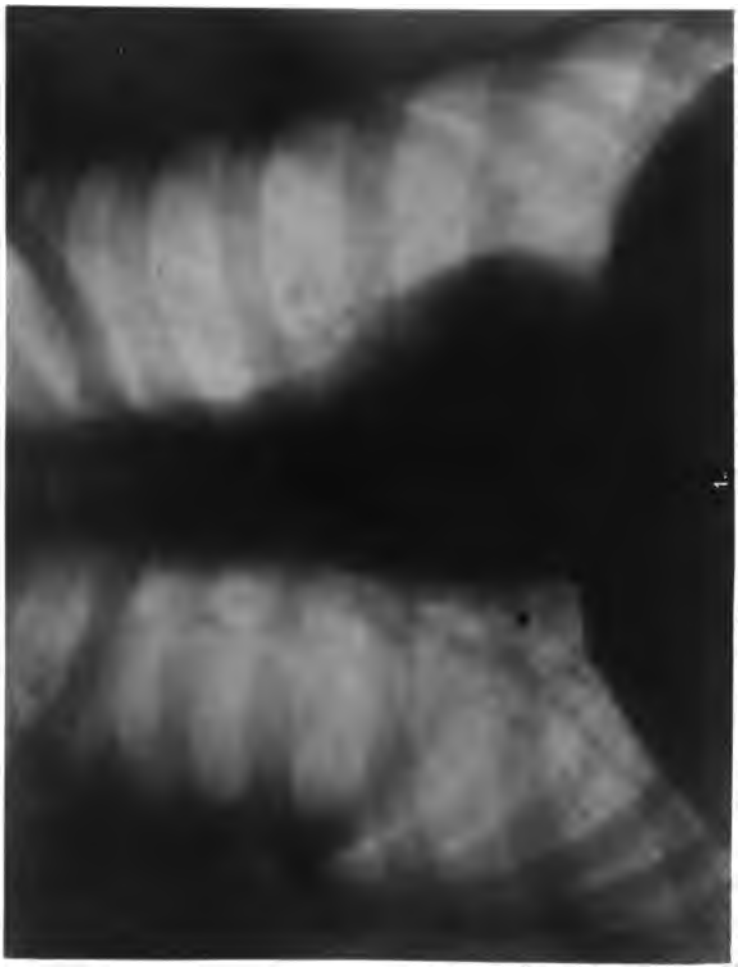

2.

3.

4.

5.

4.

8.

3.

7.

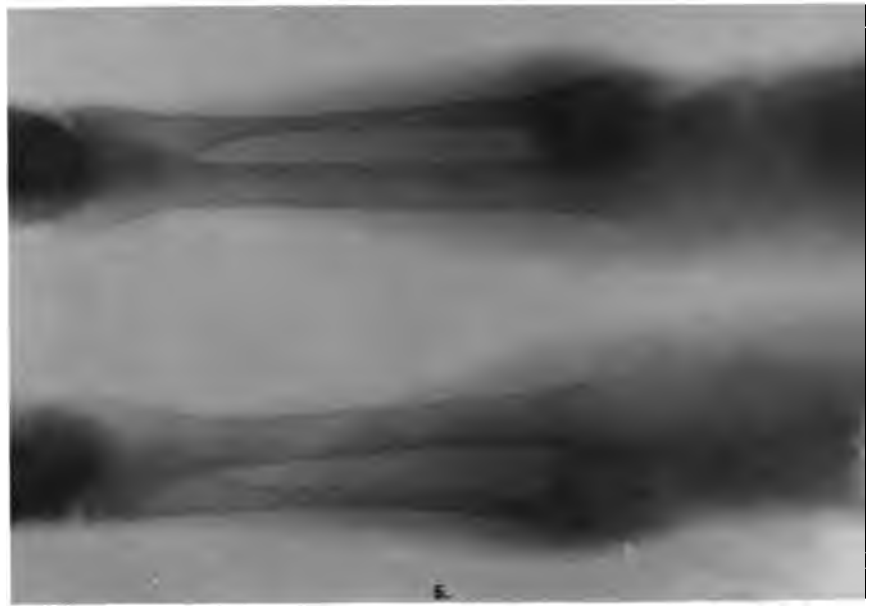
5.

9.

Verlag von Lucas Gräfe & Sillem in Hamburg

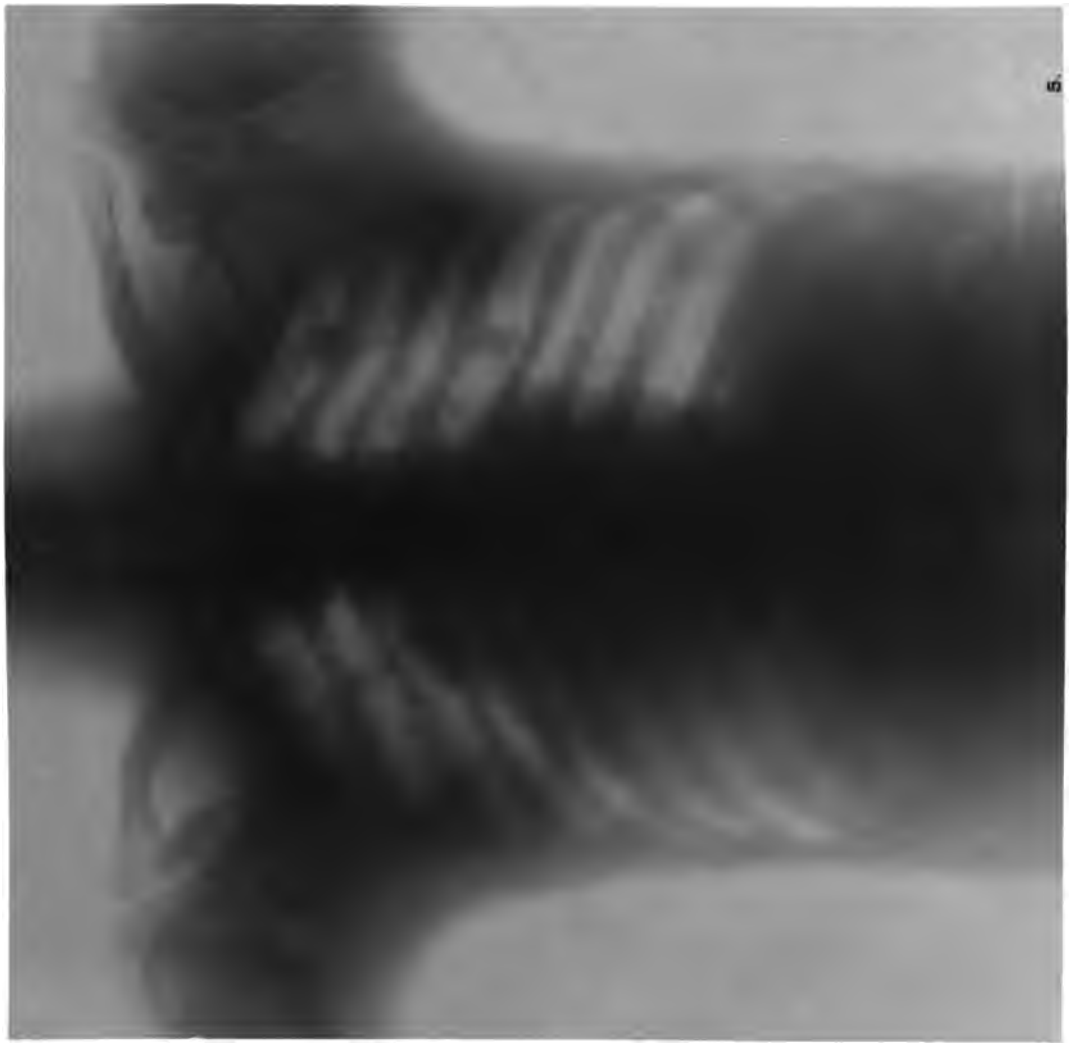





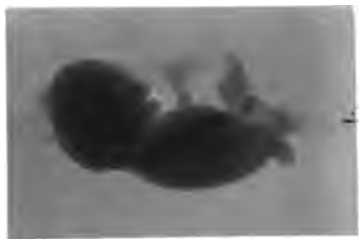

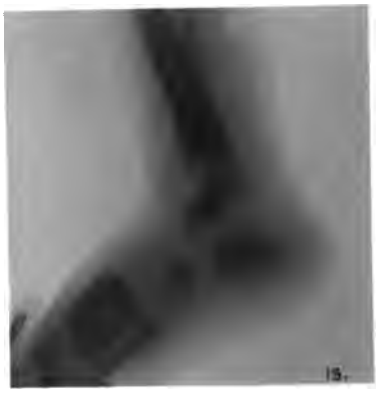

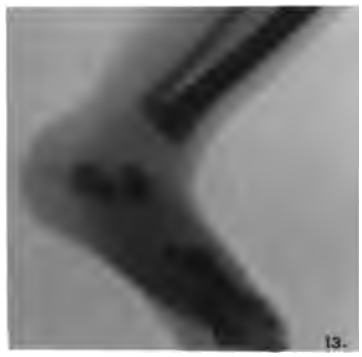





23.

25.

19.

29.

28.

26.

20.

27.

24.

22.

21.

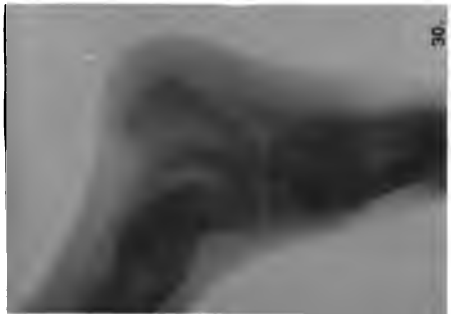
30.


31.

36.

39.

38.

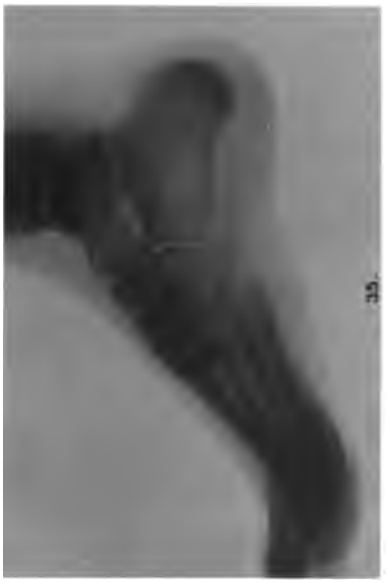
35.

40.

37.

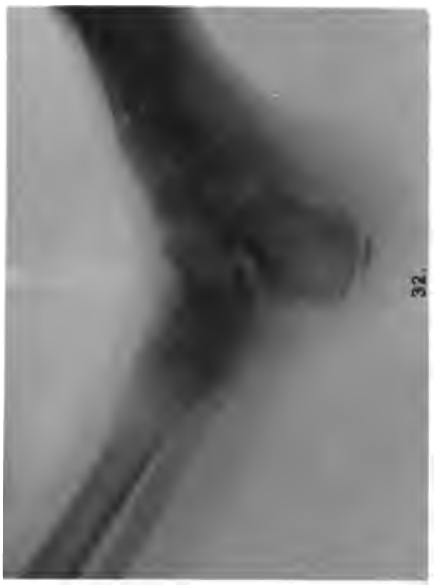
32.

34.

33.

1.



2.



3.

Verlag von Lucas Gräfe & Sillem in Hamburg.

8.

5.

2.

6.

7.

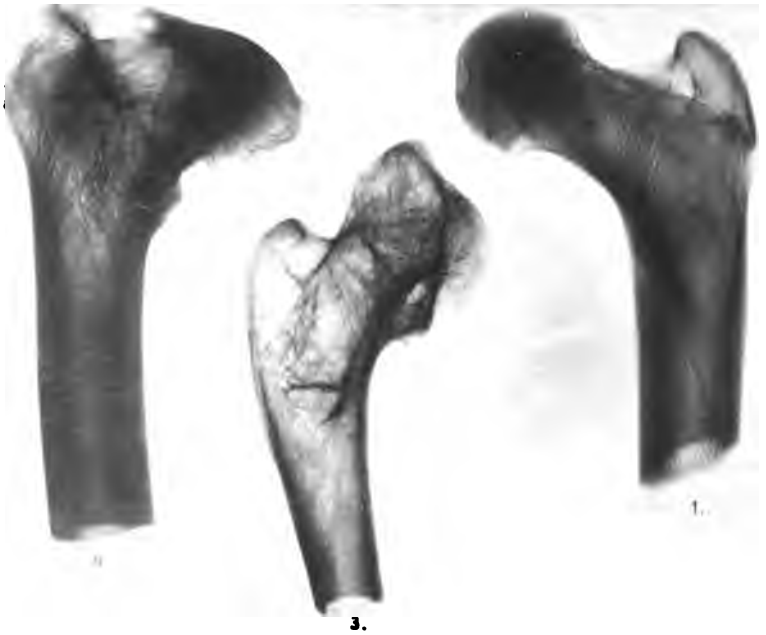

3.

1.

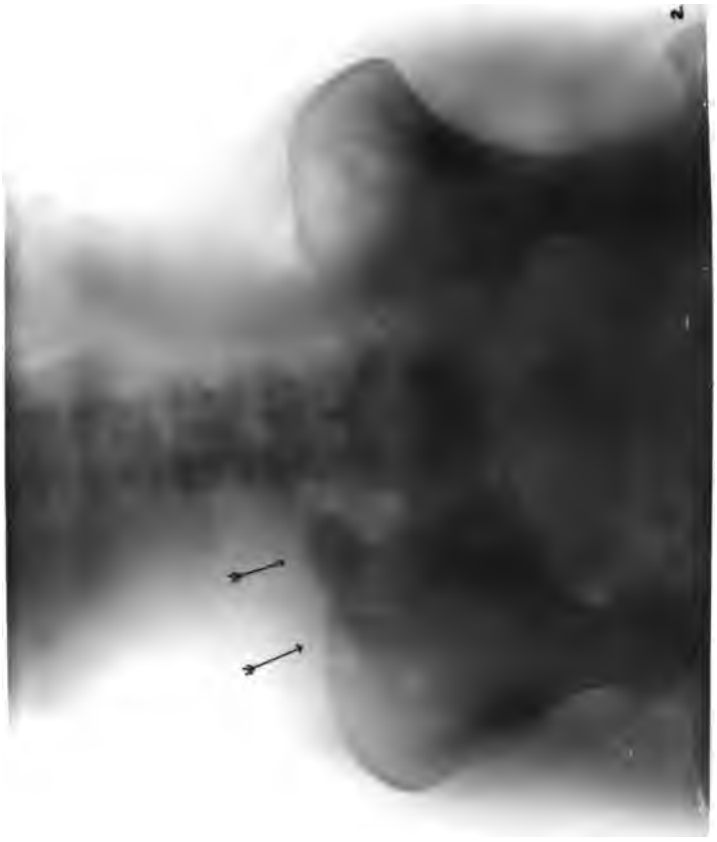

Verlag Photogr. Gesellsch. Berlin-Steglitz. Verlag von Lucas Gräfe & Sillem in Hamburg.



1.

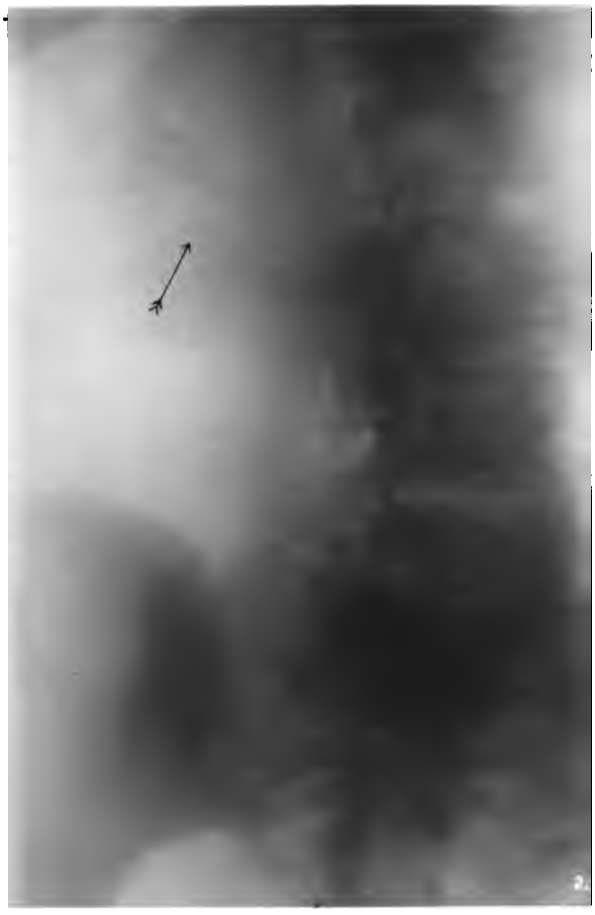

2.

4.

Neue Photogr. Gesellsch. Berlin-Steglitz. Verlag von Lucas Gräfe & Sillem in Hamburg.

1.

2.

4.

3.

Neue Photogr. Gesellsch. Berlin-Steglitz. Verlag von Lucas Gräfe & Sillem in Hamburg.

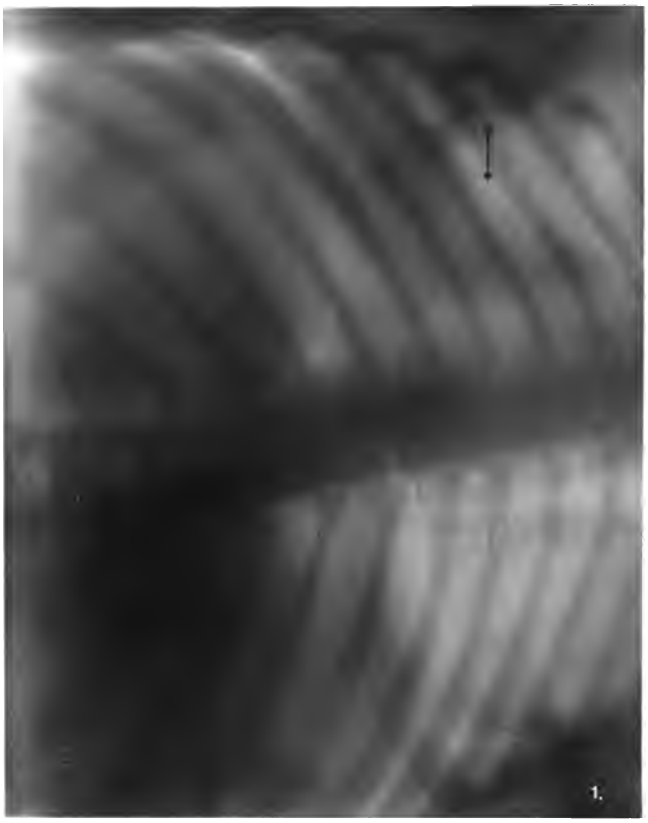

1.

2.
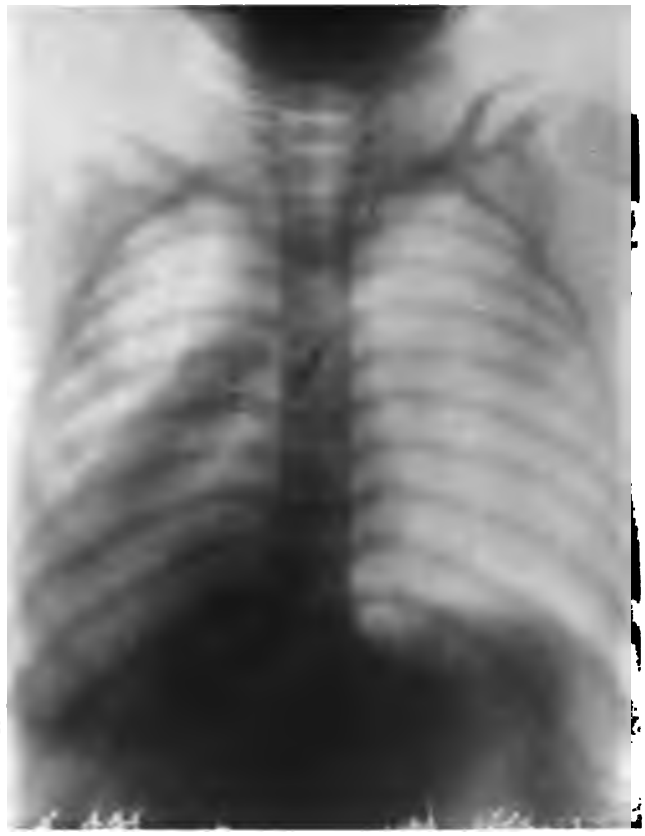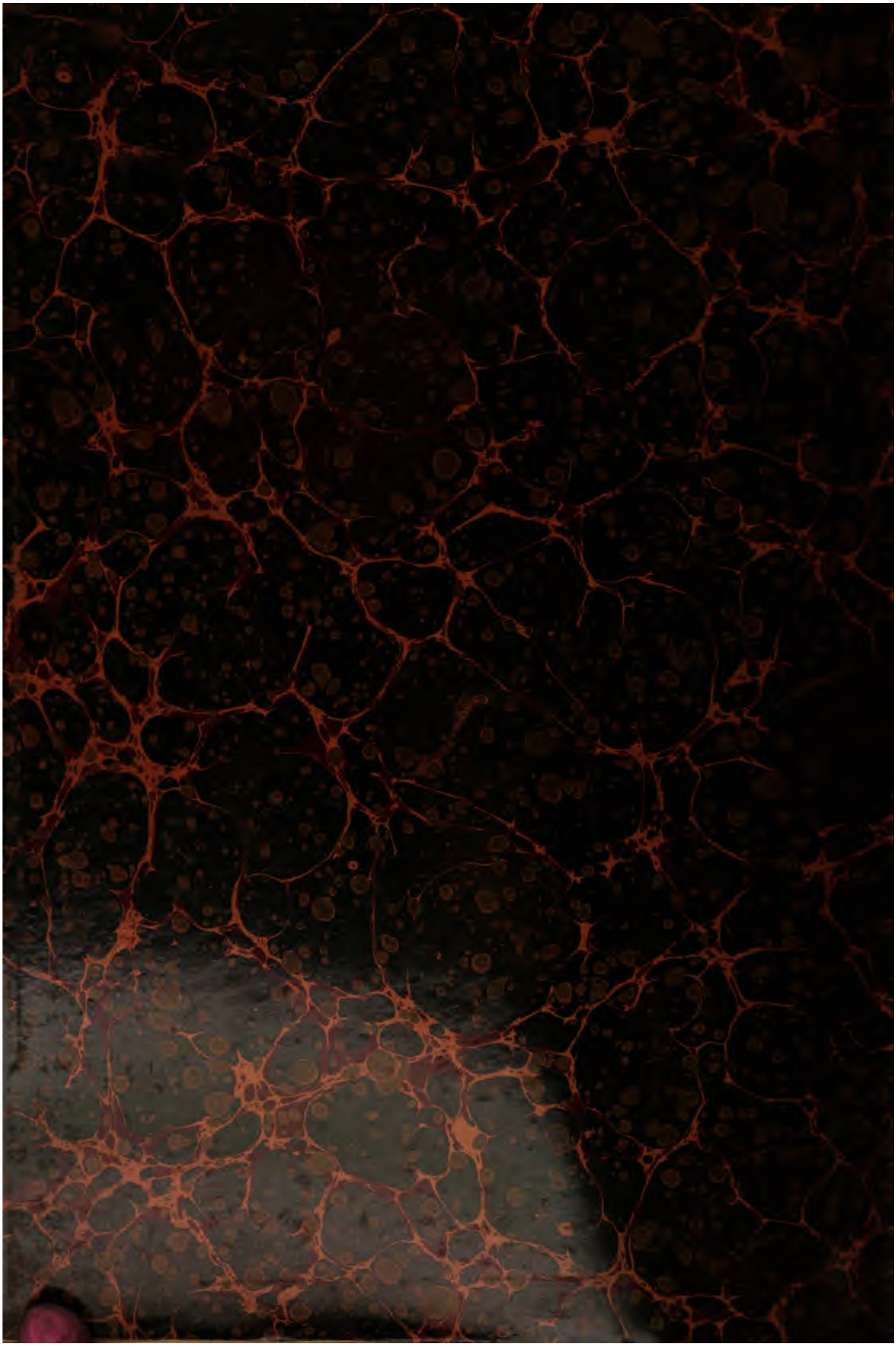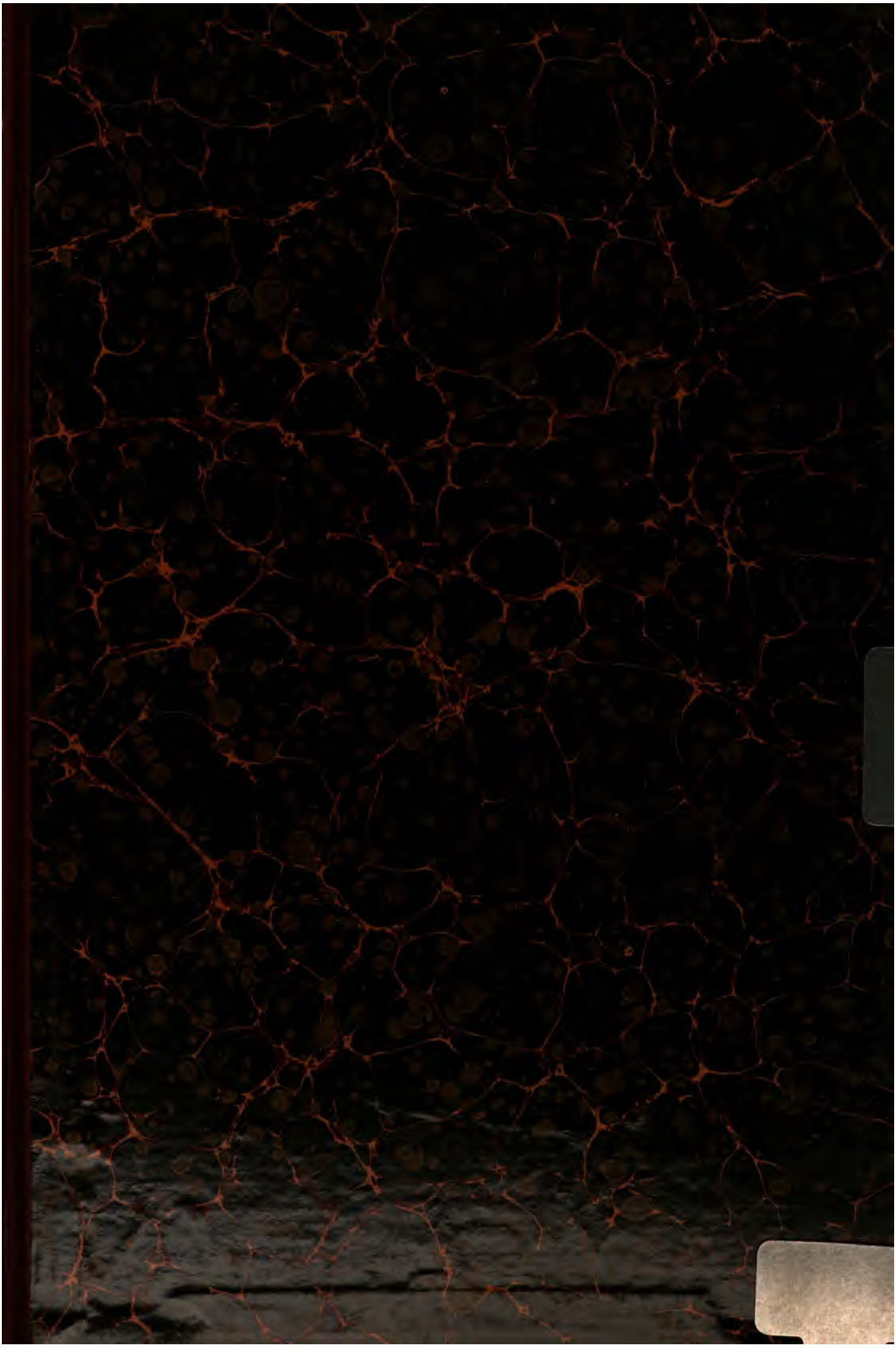
3.